



بررسی شیوع کلسیفیکاسیون‌های ناب‌جا (Ectopic Calcification) در رادیوگرافی پانورامیک دیجیتال در دانشکده دندانپزشکی یزد

فاطمه عزالدینی^۱، خاطره خیراللهی^{۲*}، حسین خیراللهی^۳

۱- استاد گروه رادیولوژی دهان و فک و صورت، دانشگاه علوم پزشکی و خدمات بهداشتی درمانی شهید صدوقی، یزد، ایران

۲- دانشجوی دندانپزشکی، دانشگاه علوم پزشکی و خدمات بهداشتی درمانی شهید صدوقی، یزد، ایران

۳- مربی گروه پرودنتولوژی، دانشگاه علوم پزشکی و خدمات بهداشتی درمانی شهید صدوقی، یزد، ایران

تاریخ پذیرش: ۱۳۹۲/۳/۹

تاریخ دریافت: ۱۳۹۱/۱۲/۲۴

چکیده

مقدمه: کلسیفیکاسیون بافت نرم از جمله موارد نسبتاً شایعی هستند که در رادیوگرافی‌های پانورامیک مشاهده می‌شوند. این اپسیت‌ها شامل کلسیفیکاسیون گره‌های لنفاوی، لوزه‌ها، سیالولیت، استخوانی شدن کمپلکس استیلوهیوئید و کلسیفیکاسیون ناحیه دو شاخه شدن کاروتید می‌باشد. هدف از این مطالعه بررسی میزان فراوانی کلسیفیکاسیون‌های بافت نرم در رادیوگرافی پانورامیک، تشخیص افتراقی آنها و همراهی آنها با برخی بیماری‌های سیستمیک می‌باشد.

روش بررسی: در این مطالعه رادیوگرافی پانورامیک ۵۱۰ بیمار مراجعه کننده به بخش رادیولوژی دانشکده دندانپزشکی شهید صدوقی یزد در طی یک سال بررسی شد و شیوع انواع رادیو اپسیت‌ها، محل آنها و برخی عوامل زمینه‌ای مثل سن، جنس و بیماری‌های سیستمیک مانند سابقه دیابت و سل مورد بررسی قرار گرفت. سپس داده‌ها با استفاده از نرم‌افزار SPSS نسخه ۱۷ و آزمون‌های Chi-square و Fisher exact test و Odds Ratio مورد تجزیه و تحلیل قرار گرفت.

نتایج: فراوانی رادیو اپسیت بافت نرم ۲/۰٪ کلسیفیکاسیون شریان کاروتید ۷/۳٪ کلسیفیکاسیون لوزه‌ها، ۲/۰٪ سیالولیت، ۶/۵٪ کلسیفیکاسیون غدد لنفاوی و ۲۱/۴٪ وجود کلسیفیکاسیون لیگامان استیلوهیوئید می‌باشد. میان کلسیفیکاسیون ناب‌جا با بیماری‌های دیابت، فشار خون بالا، بیماری قلبی و سل رابطه معنی‌داری وجود داشت ($p < 0.05$)، ولی بین وجود کلسیفیکاسیون ناب‌جا و سابقه مصرف دخانیات و سکتة مغزی رابطه معنی‌دار نبود ($p > 0.05$).

نتیجه‌گیری: با توجه به تجویز رادیوگرافی پانورامیک توسط اکثر دندانپزشکان، توجه به کلسیفیکاسیون‌های بافت نرم و کلسیفیکاسیون‌های ناب‌جا مهم است. همچنین با مشاهده این کلسیفیکاسیون‌ها، همکاران دندانپزشک جهت معاینات کامل‌تر بعدی بیماران را به همکاران متخصص مربوطه ارجاع نمایند.

واژه‌های کلیدی: کلسیفیکاسیون بافت نرم، رادیوگرافی پانورامیک، بیماری‌های سیستمیک، تونسیلولیت، آترومای کلسیفیه کاروتید، استخوانی شدن کمپلکس استیلوهیوئید

* (نویسنده مسئول)؛ تلفن: ۶۲۱۲۲۲۲ - ۰۳۵۱، پست الکترونیکی: khaterekheirollahi@yahoo.com

- این مقاله حاصل پایان نامه دانشجویی دانشگاه علوم پزشکی و خدمات بهداشتی درمانی شهید صدوقی یزد می‌باشد.

مقدمه

رسوب نمک‌های کلسیم (فسفات کلسیم) معمولاً در اسکلت صورت می‌گیرد و وقتی به صورت غیرارگانیزه در بافت نرم اتفاق بیفتد به عنوان کلسیفیکاسیون نابجا مطرح می‌گردد (۱).

اپسپسته‌های بافت نرم نسبتاً شایع هستند که اغلب بصورت تصادفی در حین معاینات رادیوگرافی دیده می‌شوند و ممکن است علائم مشخص و نشانه‌ای ایجاد نکنند و حدوداً در ۴٪ از رادیوگرافی‌های پانورامیک حضور دارند (۱).

در بیشتر موارد هدف مشخص کردن دقیق یک کلسیفیکاسیون، برای درمان یا تحقیقات بعدی است. برخی کلسیفیکاسیون‌ها در بافت نرم نیاز به مداخله یا نظارت دراز مدت ندارند در حالی که بقیه ممکن است تهدیدکننده زندگی و عوامل زیربنایی باشند که نیاز به درمان دارند (۱).

آنچه برای یک دندانپزشک حائز اهمیت می‌باشد، توانایی تشخیص افتراقی ساختارهای کلسیفیه استخوانی آناتومیک از کلسیفیکاسیون آئورت، غضروف تیروئید، کلسیفیکاسیون غدد لنفاوی، فلبولیت‌ها، غده تحت فکی و لوزه‌ها می‌باشد (۲).

Imani Moghaddam و همکاران به بررسی یک ساله رادیواسپسته‌های بافت نرم در رادیوگرافی پانورامیک مراجعین به بخش رادیولوژی دانشکده دندانپزشکی مشهد پرداختند. در این مطالعه توصیفی رادیوگرافی پانورامیک ۶۷۱ بیمار مراجعه کننده مورد بررسی قرار گرفتند. این مطالعه نشان داد کلسیفیکاسیون استیلوهیوئید به عنوان مورد مشکوک یا پاتولوژیک مطرح است. همچنین پلاک آترواسکلروتیک کلسیفیه بدون علامت که به طور تصادفی در رادیوگرافی پانورامیک مشاهده شده بود باید به عنوان زنگ خطری جهت پیشگیری از حملات مغزی عروقی تلقی شود (۳).

Watanabe و همکاران در مطالعه رادیوگرافی پانورامیک و رابطه آن با استئوپروز و استئوپنی، به بررسی کلسیفیکاسیون عروقی و زائده استیلوهیوئید ۵۰ بیمار زن و مرد پرداختند. در این مطالعه چگالی مواد معدنی استخوان در حداقل دو محل از سه ناحیه استخوان لگن در محل مفصل ران، ساعد و ستون مهره‌ها برای تشخیص استئوپروز و استئوپنی استفاده شد. در نتیجه

دریافتند بین افزایش طول زائده استیلوهیوئید با استئوپروز از یک سو و بروز آتروم کلسیفیه در کاروتید از سوی دیگر رابطه وجود دارد. کلسیفیکاسیون عروقی مشاهده شده در پانورامیک عامل خطری برای استئوپروز محسوب می‌شود و برای ارزیابی خطر بروز استئوپروز و استئوپنی و آتروم کلسیفیه می‌توان از روش استفاده شده در این مطالعه استفاده نمود (۴).

از آنجایی که رادیوگرافی پانورامیک به علت هزینه کم و گستردگی دامنه بررسی فک و دندان‌ها در اکثر درمان‌های دندانپزشکی از جمله ارتودنسی، پروتز، جراحی روش انتخابی می‌باشد و با توجه به استفاده زیاد دندانپزشکان از این روش لازم است این گروه با یافته‌های طبیعی و غیرطبیعی که بعضاً نیاز به بررسی دقیق و پیگیری و حتی درمان اضافی دارند، در این رادیوگرافی آشنا گردند (۳).

هدف از این مطالعه بررسی شیوع کلسیفیکاسیون‌های بافت نرم و همراهی آنها با برخی بیماری‌های سیستمیک می‌باشد به عنوان مثال در ۱۰٪ موارد ابتلا به سنگ غده بزاقی از ابتلا به سنگ کلیه و یا یکی از علائم اصلی آترواسکلروز رنج می‌برند (۱). دژنره شدن قطعه‌ای و کم شدن فیبرهای الاستیک ناشی از جایگزینی دیواره داخلی عروق با کلسیم و یا استخوانی شدن لیگامان استیلوهیوئید توأم با استئوپروز و استئوپنی است (۱،۴). با توجه به اینکه مطالعات متعددی در سایر کشورها در مورد رادیواسپسته بافت نرم، فراوانی، عوامل زمینه‌ای و اهمیت آن انجام شده است و مطالعات اندکی که در این زمینه در ایران صورت گرفته است که در این مطالعه به بررسی موارد مذکور پرداخته شده است.

روش بررسی

این مطالعه از نوع توصیفی-تحلیلی می‌باشد و به روش تحلیلی - مقطعی انجام گرفت. در این مطالعه ۵۱۰ رادیوگرافی پانورامیک مربوط به بیماران معرفی شده به بخش رادیولوژی دانشکده دندانپزشکی شهید صدوقی یزد، طی یک سال (فروردین ۱۳۹۱ تا اسفند ۱۳۹۱) که به دلایل مختلف تهیه شده و فاقد اشکال تکنیکی بود، مورد بررسی قرار گرفت. در

به صورت منفرد یا متعدد، درگیری یک طرفه یا دو طرفه دیده شوند. مهمترین تشخیص افتراقی رادیوگرافیک، اجسام اپک در راموس مندیبل مانند جزایر متراکم استخوانی است (۱،۵).

(تصویر ۱). کلسیفیکاسیون شریان کاروتید در پانورامیک در نسج نرم گردن بالاتر از شاخ بزرگ استخوان هیوئید و مجاور مهره گردنی C₃ و C₄ یا فضای بین مهره‌ای و قسمت تحتانی زاویه مندیبل دیده می‌شود. آترواسکلروز کاروتید تنها کلسیفیکاسیونی نیست که در ناحیه قدام زنجیره گردنی ستون مهره‌ها در رادیوگرافی پانورامیک دیده می‌شود و حتماً باید از سایر کلسیفیکاسیون‌ها مثل کلسیفیکاسیون غضروف‌های تیروئید Triticeous در حنجره تمایز داده شوند که در این حالت اندازه یکنواخت، شکل و موقعیت غضروف به تمایز کمک می‌کند (۱،۵).

سیالولیت عبارت است از تشکیل سنگ در قسمت‌های ترشحاتی و مجاری غدد بزاقی. علائم اصلی سنگ مجرای غده بزاقی تحت فکی معمولاً به صورت ساختمان اپک بیضی یا گرد در تصویر دیده می‌شود (۵). بعضی از سنگ‌ها به طور یکنواخت رادیوپاک هستند و بقیه علائمی از لایه‌های متعدد کلسیفیکاسیون را نشان می‌دهند. سیالولیت‌ها را می‌توان از سایر کلسیفیکاسیون‌های بافت نرم افتراق داد، زیرا معمولاً با درد یا تورم غدد بزاقی درگیر هستند (۱) اما گاهی ممکن است لازم شود که از فلبولیت‌ها و یا غده‌های لنفاوی کلسیفیه تحت فکی تشخیص داده شوند (۵) (تصویر ۲).

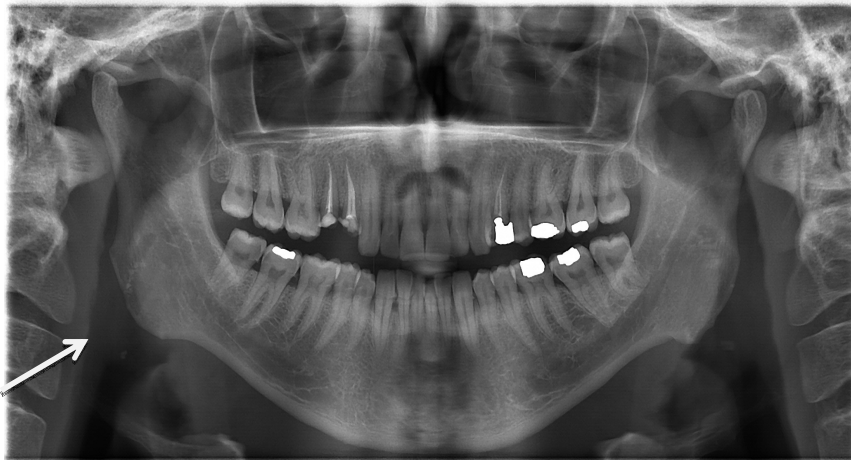زائده استیلوهیوئید به صورت یک زائده طویل، مخروطی، نازک و رادیوپاک دیده می‌شود که در قاعده ضخیم‌تر بوده و به سمت پایین و جلو می‌آید. طول آن به طور طبیعی بین ۵ تا ۲۵ میلی‌متر است (۶،۱) (تصویر ۳). تمام نشانه‌های مینرالیزاسیون در ناحیه استیلوهیوئید و استیلومندیولار در این مطالعه جزء مجموعه استیلوهیوئید لیگامنت در نظر گرفته شد. مجموعه لیگامنت استیلوهیوئید از قاعده جمجمه تا نوک هر زائده اندازه‌گیری شد. تمام اندازه‌گیری‌ها از کلیشه‌های پانورامیک با استفاده از یک خط کش ترانسپرنت انجام گردید. طول زائده در هر دو طرف کلیشه رادیوگرافی دقیقاً اندازه‌گیری و عامل

تمام رادیوگرافی‌ها به دقت کلیه نواحی بررسی گردید و تمام نشانه‌های مینرالیزاسیون در نواحی مورد نظر در این مطالعه جزء کلسیفیکاسیون گروه خود در نظر گرفته شد. همه رادیوگرافی‌ها با استفاده از دستگاه دیجیتال پلان مکا (paroline xc planmeca / فنلاند) گرفته شد و حداکثر شرایط ۸۰ کیلو ولت، شدت جریان ۱۲ میلی‌آمپر و زمان ۱۸ ثانیه می‌باشد که بسته به شرایط بیمار قابل تغییر بود و برای بررسی عکس‌ها از مانیتور کامپیوتر جهت تغییر کنتراست تصاویر استفاده گردید. برای تمام افراد وارد شده به مطالعه، پرسشنامه‌ای از پیش طراحی شده‌ای تکمیل گردید که شامل مشخصات فردی، سن، جنس، عوامل زمینه‌ای (سابقه بیماری قلبی، افزایش فشار خون) و سایر اطلاعات لازم بود، هیچگونه محدودیت سنی، جنسی برای ورود به مطالعه وجود نداشت (داده‌ها به روش عملیات میدانی جمع‌آوری گردید) و تمام رادیوگرافی‌ها پس از بررسی دقیق توسط مجری و سپس تأیید آن توسط متخصص رادیولوژی دهان و فک صورت با تجربه، کلسیفیکاسیون موقعیت‌های مختلف در نواحی مورد نظر سر و گردن، تعداد و نوع آنها مشخص شد. برای تشخیص انواع آنها از معیارهای تشخیص کلسیفیکاسیون‌های بر اساس نمای رادیوگرافی آنها استفاده گردید (۱،۵).

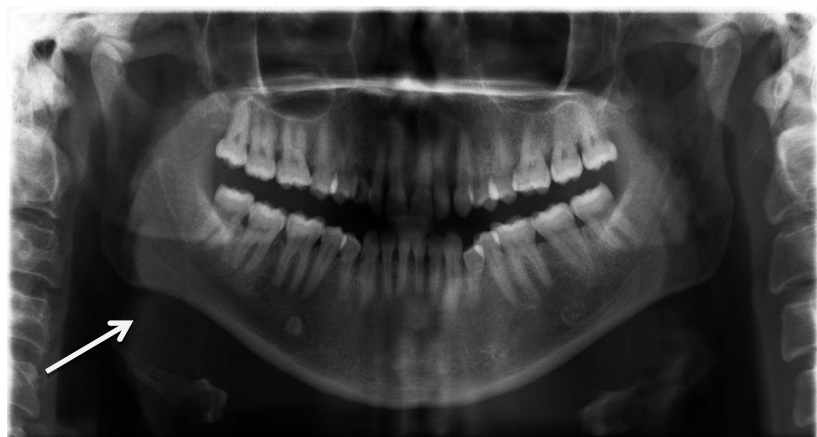لنف نود کلسیفیه یک نوع کلسیفیکاسیون دیستروفیک است که در اثر درگیری مزمن غده با بیماری‌های مختلف و یا عمدتاً اختلالات گرانولوماتوز به وجود می‌آید و شایع‌ترین مکان ناحیه تحت فکی همچنین بوردر تحتانی مندیبل یا زیر آن در ناحیه زاویه فک و پایین بوردر خلفی راموس و مهره‌های گردنی می‌باشد، نمای خارجی نامنظم عامل مهمی در تشخیص کلسیفیکاسیون غده لنفاوی از سایر کلسیفیکاسیون‌های نسج نرم از جمله سیالولیت می‌باشد (۱،۵).

تونسیلولیت در فیلم پانورامیک به صورت نواحی رادیوپاک منفرد یا متعدد روی قسمت میانی راموس مندیبل در ناحیه تصویر سطح خلفی زبان در فضاهای هوایی اوروفارنژیال مشاهده می‌شود. شایع‌ترین نمای تونسیلولیت دسته‌ای از رادیوپاستیته‌های متعدد کوچک با حدود نامشخص است. تونسیلولیت‌ها می‌توانند

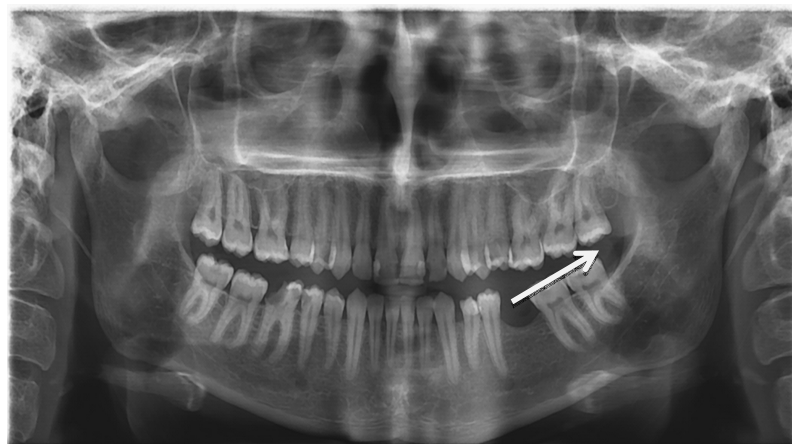
بزرگنمایی در اندازه‌گیری‌ها محاسبه شد. نسخه ۱۷ و آزمون آماری Chi-square, Fisher exact test و سپس داده‌های جمع‌آوری شده با استفاده از نرم‌افزار SPSS Odds Ratio مورد تجزیه و تحلیل قرار گرفت.



تصویر ۱: یک نمونه کلیشه پانورامیک با تصویر واضحی از تونسیلولیت



تصویر ۲: یک نمونه کلیشه ی پانورامیک با تصویر واضحی از سنگ غده بزاقی تحت فکی



تصویر ۳: یک نمونه کلیشه پانورامیک با تصویر واضحی از استخوانی شدن زائده استیلوهیوئید

نتایج

ناحیه کلسیفیه در سر و گردن بودند، ۱۹ نفر (۳/۷٪) دو منطقه کلسیفیه در رادیوگرافی پانورامیک آنها دیده شد و ۲ نفر (۰/۴٪) دارای سه ناحیه کلسیفیه بودند.

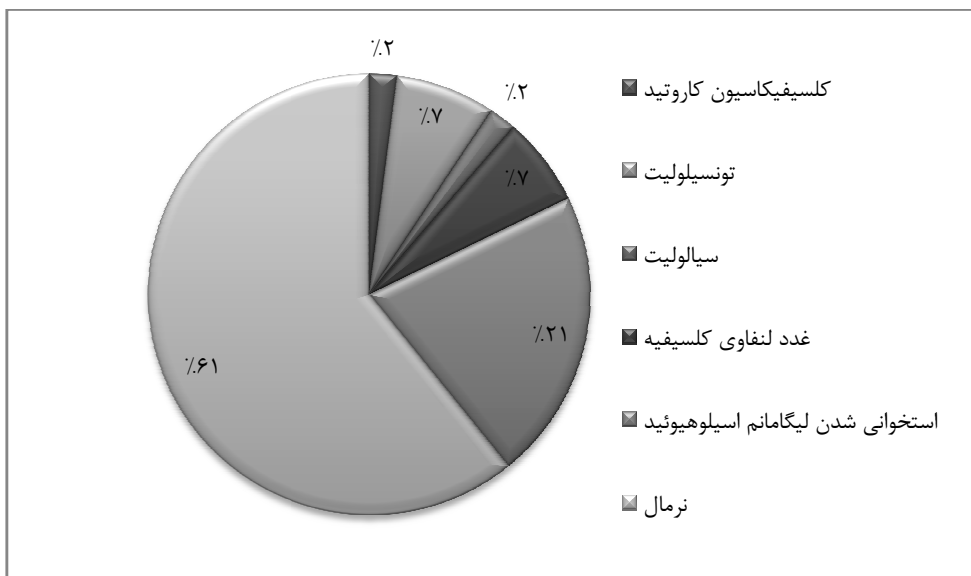
جدول ۱: توزیع فراوانی انواع کلسیفیکاسیون‌های نا به جا در نمونه‌های مورد بررسی

نواحی دارای کلسیفیکاسیون	تعداد	(درصد)
کاروتید	۱۰	(۲)
لوزه	۳۷	(۷/۳)
غدد بزاقی	۱۰	(۲)
غدد لنفاوی	۳۳	(۶/۵)
لیگامان استیلوهیوئید	۱۰۹	(۲۱/۴)
جمع کل	۱۹۹	(۳۹/۲)

از ۵۱۰ بیمار مراجعه کننده به بخش رادیولوژی، ۳۱۶ نفر زن (۶۲٪) و ۱۹۴ نفر مرد (۳۸٪) میانگین و انحراف معیار سن کل مراجعین $28/91 \pm 16/32$ سال بود که حداقل سن مراجعین ۳ سال و حداکثر آن ۸۰ سال بود.

فراوانی رادیو اپسپتته‌های نابه‌جا در ۵۱۰ رادیوگرافی پانورامیک که طی یک سال مورد بررسی قرار گرفت در جدول ۱ نشان داده شده است. شیوع کلی کلسیفیکاسیون‌های نابه‌جا ۳۹/۲٪ از کل نمونه‌های مورد بررسی می‌باشد. در میان رادیو اپسپتته‌های نا به جا بیشترین فراوانی مربوط به کلسیفیکاسیون کمپلکس استیلوهیوئید (۲۱/۴٪) و پس از آن به ترتیب تونسیلولیت (۷/۳٪) و غدد لنفاوی کلسیفیه (۶/۵٪) قرار داشت (نمودار ۱).

در رادیوگرافی‌های بررسی شده ۱۷۹ نفر (۳۵/۱٪) دارای یک



نمودار ۱: شیوع کلسیفیکاسیون‌های نابه‌جا در نمونه‌های مورد بررسی

۶۹ مورد (۳۵/۶٪) در میان مردان دیده شد و با اینکه میزان رادیو اپسپتته در میان زنان بیشتر شیوع دارد ولی بر اساس آزمون Chi-square شیوع کلسیفیکاسیون در بافت نرم بین زنان و مردان تفاوت آماری معنی‌داری وجود نداشت. یعنی فراوانی کلسیفیکاسیون نا به جا در هر دو جنس یکسان است ($p=0/694$).

طبق بررسی‌های انجام گرفته در این مطالعه میزان کلسیفیکاسیون با افزایش سن بیشتر می‌شود و رابطه بین افزایش سن و افزایش کلسیفیکاسیون از نظر آماری و طبق آزمون Chi-square یک رابطه معنی‌دار است ($p<0/05$).

۱۰۷ مورد (۳۳/۹٪) رادیو اپسپتته‌های بافت نرم در میان زنان و

بیماری‌های دیابت، فشار خون بالا، بیماری قلبی و سل رابطه معنی‌داری وجود دارد ($p < 0/05$) ولی بین وجود کلسیفیکاسیون نابه‌جا و سابقه مصرف دخانیات و سکتة مغزی رابطه معنی‌داری مشاهده نشد ($p > 0/05$).

خطر بروز کلسیفیکاسیون در افراد دیابتی $3/73$ برابر افراد غیردیابتی و در افرادی که فشارخون بالا دارند $7/38$ برابر افراد با فشارخون نرمال است. در بیماران قلبی خطر بروز کلسیفیکاسیون $2/68$ برابر افراد سالم است در افراد با سابقه مصرف دخانیات خطر بروز کلسیفیکاسیون $1/616$ برابر افراد بدون سابقه مصرف دخانیات می‌باشد. در افراد با سابقه سل و یا سکتة مغزی قابل محاسبه نمی‌باشد (جدول ۳).

هنگامی که به بررسی همزمان سن و جنس پرداخته شد به این‌که در تمام گروه‌های سنی به جز گروه سنی $50-59$ سال کلسیفیکاسیون در زنان بیشتر از مردان دیده شده ولی طبق آزمون‌های Chi-square و Fisher exact test فقط در گروه سنی $40-49$ سال این تفاوت معنی‌دار گردید ($p = 0/006$) و در سایر گروه‌های سنی بین جنسیت و وجود کلسیفیکاسیون رابطه‌ای وجود نداشت.

در بین افراد این مطالعه 31 نفر فشارخون بالا، 20 نفر دیابت ملیتوس، 28 نفر بیماری‌های قلبی، 2 نفر سابقه سکتة مغزی، 4 نفر سابقه ابتلا به سل و 40 نفر سابق استعمال دخانیات داشتند (جدول ۲). میان کلسیفیکاسیون نابه‌جا با

جدول ۲: فراوانی نسبی انواع بیماری‌های سیستمیک و رابطه آن با کلسیفیکاسیون‌های نابه‌جا

بیماری سیستمیک	تعداد نمونه	موارد کلسیفیکاسیون	P-value
		تعداد	موارد کلسیفیکاسیون (درصد)
دیابت	۲۰	۱۳	۰/۰۰۳
فشار خون بالا	۳۱	۲۴	۰/۰۰۰
بیماری قلبی	۲۸	۱۶	۰/۰۱۰
استعمال دخانیات	۴۰	۱۸	۰/۱۴۶
سابقه سکتة مغزی	۲	۰	۰/۵۷۹
سل	۴	۴	۰/۰۱۴

جدول ۳: ارتباط انواع بیماری‌های سیستمیک با کلسیفیکاسیون‌های نابه‌جا در نمونه‌های مورد بررسی (Odds-Ratio)

نام بیماری	Odds-Ratio	حدود اعتماد ۹۵٪		P-value
		حد پایین	حد بالا	
دیابت	$3/726^*$	۱/۴۵	۹/۵۱	$< 0/05$
فشارخون بالا	$7/376^*$	۳/۱۱	۱۷/۴۹	$< 0/05$
بیماری قلبی	$2/683^*$	۱/۲۴	۵/۸۰	$< 0/05$
استعمال دخانیات	$1/616^{**}$	۰/۸۴	۳/۱۰	$> 0/05$
سابقه سکتة مغزی	***	-	-	غیر قابل محاسبه
سل	***	-	-	غیر قابل محاسبه

بحث و نتیجه‌گیری

در مطالعه حاضر، 510 بیمار $3-80$ ساله با میانگین سنی $28/91 \pm 16/32$ سال مورد بررسی قرار گرفتند که در این بین بیشترین میزان کلسیفیکاسیون در ناحیه لیگامان استیلوهیوئید

در مطالعه حاضر، 510 بیمار $3-80$ ساله با میانگین سنی $28/91 \pm 16/32$ سال مورد بررسی قرار گرفتند که در این بین بیشترین میزان کلسیفیکاسیون در ناحیه لیگامان استیلوهیوئید

لوکالیزاسیون دقیق الزامی باشد (۹،۱). در مطالعه انجام شده چون فقط از رادیوگرافی پانورامیک استفاده شد ممکن است برخی سنگ‌های لوزه‌ای نرم در آن دیده نشده باشند.

در تحقیق حاضر ۳۳ مورد (۶/۵٪) غدد لنفاوی کلسیفیه مشاهده گردید که Imani Moghaddam و همکاران در تحقیق خود به شیوع ۲۵/۸۶٪ دست یافتند. آنها یکی از علل کلسیفیکاسیون در این ناحیه را انجام همگانی واکسیناسیون BCG از سال ۱۳۴۲ اعلام نمودند (۳) که در کتاب White نیز یکی از علل اتیولوژیک را واکسیناسیون توسط BCG بیان نموده است (۱).

البته در مطالعه فوق ۴ نفر مبتلا به سل بوده‌اند که در تمام این ۴ نفر نیز کلسیفیکاسیون غدد لنفاوی گردنی مشاهده گردید. همان طور که Kara و همکاران در مطالعه‌ای اعلام نمودند که اغلب اوقات غدد لنفاوی کلسیفیه در سل خارج ریوی دیده می‌شود. می‌توان از دیگر علل غدد لنفاوی کلسیفیه عفونت توسط شیر آلوده به باکتریوم بوویس نام برد (۱۲). در مطالعه Mandel بیان گردیده است که ۳۹٪ مواردی که گره لنفاوی کلسیفیه دیده شده‌اند افراد مبتلا به سل خارج ریوی بوده‌اند (۱۳). همچنین Kara و همکاران بیان نمودند که سل غدد لنفاوی گرده در کشورهای جنوب آسیا شایع‌تر از کشورهای پیشرفته است، به طوری که در ترکیه در سال ۲۰۰۰ میلادی، ۲۷ نفر از ۱۰۰/۰۰۰ نفر دارای غده لنفاوی کلسیفیه بوده‌اند (۱۲). Scarfe و همکارش از دیگر علل لنف توده‌های کلسیفیه به متاستاز سرطان تیروئید یا بیماری‌هایی که تحت درمان بیماری تومور لنفاوی هستند اشاره نمودند (۸).

در مطالعه فوق ۱۰ مورد سنگ غده بزاقی (۲/۰٪) دیده شد که در مطالعه Imani Moghaddam و همکاران شیوع ۳ مورد (۵/۱۷٪) اعلام گردیده است که تقریباً مشابه مطالعه فوق می‌باشد (۳). Scarfe و همکارش در مطالعه خود بیان نمودند که میزان شیوع سنگ‌های غدد بزاقی کمتر از سایر اپسیت‌های بافت نرم می‌باشد (۸). در مطالعه حاضر نیز سنگ غده بزاقی کمترین شیوع را به خود اختصاص داده است. رادیوگرافی‌های پانورامیک و نمای استاندارد اکلوزال فک پایین بهترین نما برای

استیلوهیوئید در افراد بالاتر از ۸۰ سال پرداختند (۶). در مطالعه Imani Moghaddam و همکاران شیوع کلسیفیکاسیون استیلوهیوئید را ۵۸٪ اعلام نمودند که از میان تمام رادیوآپسیت‌های بررسی شده توسط آنها شیوع بیشتری داشت (۳). Scaf و همکاران معتقدند نتایج مطالعات توصیفی شیوع، قابل قیاس با یکدیگر نیستند. زیرا تفاوت‌های جوامع آماری مورد نظر از نظر سن، نژاد، تعداد و همچنین تفاوت در معیارهای رادیوگرافی موجب اختلاف در نتایج می‌شود (۷).

Scarfe و همکاران اعلام نمودند بسته به نمونه جمعیتی تقریباً بین ۳۰-۱/۴ درصد از اشخاص، شواهدی از کلسیفیکاسیون استیلوهیوئید در رادیوگرافی پانورامیک مشاهده شده است (۸). اختلاف در دستگاه‌های پانورامیک و تفاوت در زاویه تابش دستگاه را می‌توان از علل متفاوت بودن نتیجه‌ها در نظر گرفت.

در مطالعه حاضر ۳۷ مورد (۷/۳٪) رادیوآپسیت‌های بافت نرم را تونسیلولیت به خود اختصاص داده است. در مطالعه Imani Moghaddam و همکاران شیوع تونسیلولیت ۳۹/۶۶٪ بود که در این بین ۴۳٪ افراد دارای عفونت‌های مکرر گلو و ۴٪ دارای سابقه جراحی لوزه بودند (۳) و این تفاوت می‌تواند به دلیل تفاوت در نمونه‌ها و جمعیت مورد نظر باشد.

در مطالعه Scarfe و همکاران در هنگام تصویربرداری تصادفی در ۱۶٪ نمونه‌ها تونسیلولیت مشاهده گردید (۸). Sezar و همکاران و Mc Cornell و همکاران در مطالعات خود اعلام نمودند که احتمال ابتلا به تونسیلولیت در افراد بالغ بیشتر از کودکان است و معمولاً در کودکان وجود ندارد (۹،۱۰). Sezer و همکاران و همچنین Grossman و همکارش در مطالعه خود گزارش کردند که برخی از سنگ‌های لوزه نرم و برخی دیگر سخت می‌باشند که برای تشخیص دقیق‌تر می‌توان از سی‌تی‌اسکن و یا MRI استفاده نمود (۱۰،۱۱). در موارد مشکوک رادیوگرافی خلفی- قدامی اسکال و تکنیک تاون با دهان باز کلسیفیکاسیون در قسمت داخلی راموس را نشان می‌دهد. علاوه بر اینها تصویربرداری سه بعدی مثل مقطع Axial و Coronal، سی‌تی‌اسکن و MRI، CBCT ممکن است جهت

مطالعه Imani Moghaddam و همکاران نیز مانند مطالعه حاضر با اینکه در زنان بیشتر از مردان کلسیفیکاسیون بافت نرم دیده می‌شود اما اختلاف معنی‌داری در شیوع میان دو جنس مشاهده نشد (۳).

در این مطالعه ۳۱ نفر (۶/۱٪) مبتلا به افزایش فشارخون بودند و خطر ابتلا در افراد با فشار خون بالا به کلسیفیکاسیون نابه‌جا (۷/۳۸٪) تخمین زده شد و ۲۰ نفر (۳/۹٪) نیز دارای دیابت ملیتوس بودند که خطر ابتلا کلسیفیکاسیون بافت نرم را (۷۳/۳٪) بالا می‌برد. در ۲۸ مورد (۵/۵٪) تاریخچه بیماری قلبی وجود داشت که خطر وجود افسیته بافت نرم را ۲/۶۸ برابر می‌کند و ۴ مورد (۰/۸٪) سابقه ابتلا به سل داشتند و طبق بررسی‌های انجام گرفته بین افسیته بافت نرم و بیماری‌های دیابتی ملیتوس، افزایش فشارخون، بیماری قلبی و سل رابطه معنی‌داری وجود دارد ($p < 0.05$). به همین علت دندانپزشکان باید دقت و توجه کافی به کلسیفیکاسیون‌های نابه‌جای مشاهده شده در رادیو گرافی پانورامیک داشته باشند تا در صورت نیاز راهنمایی‌های لازم را به بیماران جهت ارجاع به متخصصین بدهند.

۴ نفر (۷/۸٪) از افراد مورد مطالعه سابقه مصرف دخانیات را اعلام نمودند که بین آنها و کلسیفیکاسیون بافت نرم رابطه معنی‌داری وجود نداشت ($p > 0.05$). در مطالعه Kumagai و همکاران که بر روی افراد سیگاری و غیرسیگاری بالای ۵۰ سال انجام گرفت گزارش شد که کلسیفیکاسیون شریان کاروتید در افراد سیگاری ۱۴٪ و در افراد غیرسیگاری ۴/۸٪ افزایش می‌یابد و میزان کلسیفیکاسیون به طور واضح در مردان سیگاری بیشتر بود. ولی تفاوت قابل ملاحظه‌ای بین زنان سیگاری و غیرسیگاری وجود نداشت (۱۶). Pornprasertsuk-Damrongsri نیز که به بررسی کلسیفیکاسیون شریان کاروتید و رابطه‌اش با سایر عوامل سیستمیک پرداخته است، از میان ۳۴ مورد دارای کلسیفیکاسیون، تنها یک مورد سابقه مصرف سیگار را بیان نموده است (۲). در مطالعه فوق از آنجا که از اطلاعات داخل پرونده بیماران استفاده گردیده است و در پرونده آنها سیگار از سایر دخانیات تفکیک نشده است و تعداد نخ مصرفی در آن

نشان دادن سنگ‌های غدد بزاقی هستند (۹) و در مواردی که احتمال وجود سنگ غیر کلسیفیه می‌رود از سیالوگرافی استفاده می‌شود (۱،۹).

در مطالعه انجام شده ۱۰ مورد (۲/۰٪) از کلسیفیکاسیون‌های بافت نرم شامل پلاک کاروتید می‌شود که در مطالعه Sismana این میزان ۵ مورد (۸/۶۲٪) است (۱۴). در مطالعه Pornprasertsuk-Damrongsri و همکارش شیوع آن را ۲/۵٪ بیان نمودند. آنها اعلام نمودند که شیوع CAC در آسیایی‌ها کمتر از قفقازی‌ها بود و تفاوت در شیوع CAC در اثر تفاوت در سن، جنس، نژاد و سبک زندگی به وجود می‌آید (۲). Imani Moghaddam و همکاران در مطالعه‌ای دیگر بیان کردند از آنجایی که آتروم شریان کاروتید ممکن است در رادیوگرافی پانورامیک دیده نشود بهتر است از سونوگرافی جهت تشخیص دقیق استفاده گردد، چرا که در بسیاری از افراد مسن تنگی شدید بدون حضور علائم وجود دارد که در سونوگرافی مشخص می‌شود (۱۵). اختلاف در نتایج به دست آمده می‌تواند به دلیل تفاوت در تعداد نمونه‌ها و پایین بودن میانگین سنی جمعیت مورد مطالعه حاضر باشد چون در مطالعات انجام گرفته توسط Pornprasertsuk-Damrongsri میانگین سن افراد مورد مطالعه بالای ۶۰ سال بوده است و در مطالعه Sisman تمام افراد مورد مطالعه بالای ۴۰ سال سن داشتند (۲،۱۴). این در حالی است که میانگین سنی این مطالعه ۲۸/۹۱ سال بود.

در این تحقیق میزان کلسیفیکاسیون در نواحی مختلف بافت نرم با افزایش سن در افراد بیشتر می‌گردد و این یک رابطه معنی‌دار است ($p = 0.000$) که Imani Moghaddam و همکاران افزایش طول لیگامان استیلوهیونید و افزایش سن را معنی‌دار بیان نمودند (۳). Wantabe و همکاران نیز به این نتیجه رسیدند که با افزایش سن، شیوع کلسیفیکاسیون افزایش می‌یابد و بیشترین شیوع لیگامان استیلوهیونید کلسیفیه در ۵۰ تا ۶۹ سالگی مشاهده گردیده است (۴).

در تحقیق حاضر با اینکه رادیو افسیته‌های بافت نرم در زنان بیشتر از مردان مشاهده گردید، ولی شیوع کلسیفیکاسیون بافت نرم بین مردان و زنان تفاوتی نداشت ($p = 0.694$). در

پلاک آترواسکلروتیک است که با خطر بالای سکته مغزی همراه می‌باشد و آنها نیز به لزوم ارجاع این بیماران به متخصصین مربوطه تأکید نموده‌اند (۱۷). در این مطالعه به دلیل تعداد کم افرادی که سابقه سکته مغزی داشته‌اند، معنی‌دار نشدن رابطه انتظار می‌رود. به علاوه پلاک کلسیفیه باعث سکته مغزی می‌گردد، ولی این مطالعه وجود و عدم وجود کلسیفیکاسیون بین افراد با سابقه سکته مغزی بررسی نموده است، یعنی سکته مغزی از عوامل کلسیفیکاسیون به شمار نمی‌آید ولی کلسیفیکاسیون از عوامل سکته مغزی می‌باشد.

با توجه به اینکه در این مطالعه از رادیوگرافی‌های پانورامیک آرشیو بخش رادیولوژی دانشکده دندانپزشکی استفاده گردیده است، محدودیت خاصی وجود نداشت.

با توجه به تجویز رادیوگرافی پانورامیک توسط اکثر دندانپزشکان و وجود کلسیفیکاسیون‌های بافت نرم در این رادیوگرافی‌ها، باید دقت کافی در مشاهده نماهای کلسیفیه به کار گرفته شود. همچنین با مشاهده این کلسیفیکاسیون‌ها، همکاران دندانپزشک جهت معاینات کامل‌تر بعدی و ارتباط احتمالی با بیماری‌های سیستمیک بیماران را به همکاران متخصص مربوطه ارجاع نمایند. در برخی موارد نیز آگاهی کافی از این کلسیفیکاسیون‌ها می‌تواند باعث اطمینان خاطر بیماران از عدم نیاز به درمان شود.

مشخص نمی‌باشد، می‌تواند از علل معنی‌دار نشدن این موضوع باشد. به همین دلیل فردی که روزی یک نخ سیگار استفاده می‌کند با فردی که روزی یک پاکت سیگار استفاده می‌کند تاثیر متفاوتی بر روی بدن فرد می‌گذارد.

در مطالعه حاضر ۲ مورد (۰/۴٪) دارای سابقه سکته مغزی بودند، ولی بین آنها و کلسیفیکاسیون بافت نرم رابطه معنی‌داری وجود نداشت (p>۰/۰۵). در مطالعه Pornprasertsuk-Damrongsri و همکارش عامل مهم کلسیفیکاسیون شریان کاروتید را فشارخون بالا اعلام نموده‌اند و عوامل دیگر را دیابت شیرین و چربی خون بالا اعلام داشته‌اند. طبق یافته آنها فقط یک بیمار سابقه کشیدن سیگار و الکل را بیان نمود که با کلسیفیکاسیون بافت نرم بدون ارتباط می‌باشد (۲). در مطالعه Sisman و همکاران چاقی مفرط را مهمترین عامل تشکیل کلسیفیکاسیون شریان کاروتید اعلام نمودند و نیز فشارخون بالا، چربی خون بالا، دیابت شیرین و مصرف سیگار را از علل ابتلا به کلسیفیکاسیون شریان کاروتید می‌باشند و بیان نمودند تشخیص به هنگام این عوامل و نیز مشاهده کلسیفیکاسیون شریان کاروتید در رادیوگرافی پانورامیک و ارجاع این بیماران به متخصص مربوطه می‌تواند خطر ابتلا به سکته مغزی را کاهش دهد (۱۴). MacDonald و همکاران در مطالعه خود بیان کردند که کلسیفیکاسیون شریان کاروتید نشان‌دهنده بلوغ یک

References:

- 1- White SC, Pharoah MJ. *Oral radiology principles and interpretation*. St louis: Mosby: 2009.p. 526-41.
- 2- Pornprasertsuk-Damrongsri S, Thanakun S. *Carotid artery calcification detected on panoramic radiographs in a group of Thai population*. Oral Surg Oral Med Oral Pathol Oral Radiol Endod 2006; 101(1): 110-15.
- 3- Imani Moghaddam M, Javadzadeh Bluori A, AhmadianYazdi A, Daneshvar F. *A one year prevalence study on soft tissue opacities in panorarnic radiography in patients referred to radiology department of Mashhad dental school*. J Mashhad Dent Sch 2011; 34(4): 271-80.
- 4- Watanabe PC, Dias FC, Issa JP, Monteiro SA, de Paula FJ, Tioosi R. *Elongatedstyloid process and atheroma in panoramic radiography and its relationship with systemic osteoporosis and osteopenia*. Osteoporos Int 2010; 21(5): 831-6.

- 5- Wood NK, Goaz PW. *Differential diagnosis of oral and maxillofacial lesion*. 5 th ed. Stlouis: Mosby co; 1997.p. 627-48.
- 6- Okabe S, Marimoto Y, Ansai T, Yamada K, Tanaka T, Awano S, et al. *Clinical significant and variation of the advanced calcified stylohyoid complex detected by panoramic radiographs among 80-year-old subjects*. Dentomaxilloface Radiol 2006; 35(3): 191-9.
- 7- Scaf G, Freitas DQ, Loffredo Lde C. *Diagnostic reproducibility of elongated styloidprocess*. J Appl Oral Sic 2003; 11(2): 120-4.
- 8- Scarfe WC, Farman AG. *Soft tissue calcifications in the neck: maxillofacial CBCT presentation and significance*. AAD MRT Currents 2010; 2(2): 1-15.
- 9- Mc Cornell C 3rd, Lee CY, Blaustein FI. *Sialolithiasis in an 8-year-old child: case report*. Pediatr Dent 1999; 13(4): 231-3.
- 10- Sezer B, Tugsel Z, Bilgen C. *An unusual tonsillolith*. Oral Surg Oral Med Oral pathol Oral Radiol Endod 2003; 95(4): 471-3.
- 11- Grossman JR, Tarsitano JJ. *The styloid-stylohyoid syndrome*. J Oral Surg 1977; 35(7): 555-60.
- 12- Kara I, Yeler H, Ay S. *Panoramic radiographic appearance of massive calcification of tuberculous lymph nodes*. J Contemp Dent Pract 2008; 9(6): 1-8.
- 13- Mandel L. *Tuberculous cervical node calcifications mimicking sialolithiasis: a case report*. J Oral Maxillofac Surg 2006; 64(9): 1439-42.
- 14- Sismana Y, Ertas EF, Gokce C, Menku A, Ulker M, Akgunlu F. *The prevalence of carotid artery calcification on the panoramic radiographs in cappadocia region population*. Eur J Dent 2007; 1(3): 132-8.
- 15- Imani Moghaddam M, Rah Rooh M, Mahmoudi Hashemi E, Javadzadeh Bluori A. *Doppler sonography confirmation in patients showing calcified carotid artery atheroma in panoramic radiography and evaluation of related risk factors*. J Dent Res Dent Clin Dent Prospects 2012; 6(1): 6-11.
- 16- kumagai M, Yamagishi T, Fukui N, Chiba M. *Long term cigarette smoking increase the prevalence of carotid artery calcification seen on panoramic dental radiography in male patient*. Tohoku J Exp Med 2007; 212(1): 21-5.
- 17- Mac Donald D, Chan A, Harris A, Vertinsky T, Farman AG, Scarfe WC. *Diagnosis and management of calcified carotid artery atheroma: dental perspectives*. Oral Surg Oral Med Oral Pathol Oral Radiol 2012; 114(4): 533-47.

A Prevalence Study on Ectopic Calcification in Digital Panoramic Radiographs in Shahid Sadoughi Dental School of Yazd in 2012-2013

*Ezoddini-Ardakani F(DDS,MSc)¹, Kheirollahi Kh(DDS Student)^{*2}, Kheirollahi H(DDS)³*

¹*Department of Oral & Maxillofacial Radiology, Shahid Sadoughi University of Medical Sciences, Yazd, Iran*

²*Department of Dentistry, Shahid Sadoughi University of Medical Sciences, Yazd, Iran*

³*Department of Periodontics, Shahid Sadoughi University of Medical Sciences, Yazd, Iran*

Received: 14 Mar 2013

Accepted: 30 May 2013

Abstract

Introduction: soft tissue calcification is a relatively common issue in panoramic radiography. These opacities include calcification of lymph nodes, tonsilolith, sialolith, calcification of stylohyoid complex and carotid artery bifurcation. This study aimed to determine the prevalence of soft tissue calcification in panoramic radiographs, their differential diagnosis, and their correlation with the underlying disease such as diabetes mellitus, tuberculosis, hypertension, cardiovascular disease and cerebrovascular accident.

Methods: In this study, panoramic radiographs of 510 patients referring to radiology department of shahid sadoughi dental school of Yazd in one year were examined. Moreover, prevalence of soft tissue calcification, their location and factors such as age, sex, underlying disease and smoking were examined. The data was analyzed by Chi-square, Fishers exact test and odds ratio.

Result: The prevalence of soft tissue calcification was 2.0% for calcification of carotid artery, 7.3% for tonsilolith, 2.0% for sialolith, 6.5% for calcified lymph node, 21.4% for elongated stylohyoid process. There was a significant correlation between ectopic calcification and diabetes mellitus, hypertension, cardiovascular disease and tuberculosis (p-value<0.05). There was no significant correlation between ectopic calcification and smoking and cerebrovascular accident (p-value>0.05).

Conclusion: The study showed that detection of soft tissue calcification and ectopic calcification on panoramic radiographs should be taken into account, and the dentist should refer the patients to related specialist for more complete examinations.

Keywords: Carotid Artery Atheroma; Ectopic Calcification; Panoramic Radiography; Stylohyoid Complex Calcifications; Tonsilloliths; Underlying Disease

This paper should be cited as:

Ezoddini-Ardakani F, Kheirollahi Kh, Kheirollahi H. *A prevalence study on ectopic calcification in digital panoramic radiographs in Shahid Sadoughi Dental School of Yazd in 2012-2013*. J Shahid Sadoughi Univ Med Sci 2013; 21(3 Suppl): 384-94.

***Corresponding author: Tel: +98 351 6212222, Email: khaterekheirollahi@yahoo.com**