



بررسی سمیت دوزهای مختلف نانو ذرات نقره بر بافت ریه به صورت خوراکی در موش صحرائی نر

روشن رضایی رنجبر سرداری^{۱*}، سعید رضایی زارچی^۲، سیما نصری^۳، علیرضا طالبی^۴، آرزو خرادمهر^۵، سید علیرضا رضوی ششده^۶، مریم ادیب^۷

- ۱- کارشناسی ارشد زیست شناسی علوم جانوری، دانشکده علوم پایه، دانشگاه پیام نور یزد
- ۲- استادیار بیوفیزیک، دانشگاه پیام نور تفت
- ۳- استادیار گروه فیزیولوژی جانوری، دانشگاه پیام نور تهران، دانشکده علوم پایه
- ۴- استادیار گروه آناتومی، دانشگاه علوم پزشکی شهید صدوقی یزد
- ۵- کارشناسی ارشد علوم جانوری گرایش تکوین، دانشگاه یزد، دانشکده علوم پایه یزد
- ۶- کارشناس ارشد علوم دامی، دانشگاه پیام نور تفت
- ۷- کارشناس ارشد زیست شناسی علوم جانوری، دانشگاه پیام نور تهران

تاریخ پذیرش: ۱۳۹۰/۱۰/۱۵

تاریخ دریافت: ۱۳۹۰/۳/۲۴

چکیده

مقدمه: نانوتکنولوژی به فناوری نانو اطلاق می‌شود که ابعادی در حدود ۱ تا ۱۰۰ نانومتر دارند. در تحقیقات نشان داده شده است که ترکیب، شکل و اندازه‌های مختلف نانو نقره به آن ویژگی‌هایی می‌دهد که در مقایسه با مواد شیمیایی با ترکیب مشابه اما درشت‌تر (میکرونقره)، اثرات سمی متفاوتی دارد. افزایش تقسیمات سلولی، استرس اکسیداتیو و آپوپتوز یا مرگ سلولی با اثرات سمی نانو نقره در ارتباط است. بنابراین هدف این مطالعه بررسی اثرات سمی نانو نقره بر بافت ریه می‌باشد. روش بررسی: در این مطالعه تجربی ۵۰ سر موش صحرائی نر بالغ از نژاد ویستار (پنج گروه ده تایی) در گروه‌های تجربی و کنترل مورد بررسی قرار گرفتند. نانو ذره نقره ۷۰ نانومتر با مقادیر ۰/۲۵، ۰/۵، ۱ و ۲ میلی‌گرم بر کیلوگرم به صورت خوراکی به مدت ۳۰ روز داده شد. برای بررسی تغییرات پاتولوژیکی پس از ۳۰ روز بافت ریه موش‌های هر گروه را جدا و برای آزمایشات هیستوپاتولوژی در فرمالین نگهداری و پس از قالب و برش‌گیری، نمونه‌ها به روش هماتوکسیلین-ئوزین رنگ‌آمیزی شدند. سپس با میکروسکوپ نوری اینورت مشاهده و بررسی گردید. نتایج: با توجه به نتایج گروه‌های با مصرف دوز بالا (N4, N5) نسبت به دیگر گروه‌ها (N2, N3) و گروه شاهد اثرات پاتولوژیکی (خونریزی، آپوپتوز و نکروز) بیشتری را نشان دادند. به طور کلی می‌توان گفت که اثر نانو ذره نقره بر بافت ریه قابل ملاحظه بود و تغییرهای حاصله نشانگر آسیب‌های سلولی و بافتی می‌باشد. نتیجه‌گیری: سمیت نانو ذرات نقره که به صورت خوراکی به مدت ۳۰ روز در گروه‌های تجربی مذکور مورد بررسی قرار گرفت، اثرات مضر بر بافت ریه گذاشت که توسط آزمایش‌های پاتولوژیکی تعیین گردید.

واژه‌های کلیدی: نقره، نانو ذرات، ریه، سمیت، رت

^۱ (نویسنده مسئول): تلفن: ۰۹۱۳۱۵۶۲۷۳۵، پست الکترونیکی: roshan_rezaee@yahoo.com

مقدمه

فناوری نانو، واژه‌ای است کلی که به تمام فناوری‌های پیشرفته در عرصه کار با مقیاس نانو اطلاق می‌شود. منظور از مقیاس نانو، ابعادی در حدود ۱ تا ۱۰۰ نانومتر می‌باشد. گسترش فناوری نانو در سطح جهانی و استفاده روز افزون از تولیدات حاصل از این فناوری، با توجه به کاربردهای فراوان نانو مواد در کاهش عفونت میکروبی پوست و زخم‌های سوختگی، همچنین برای جلوگیری از تجمع باکتری بر سطح ابزار مختلف مثل پروتزها، مورد استفاده قرار گرفتند (۱). نانو ذرات ممکن است از مسیرهای متفاوت وارد بدن شوند و این موضوع تعیین خطرات مربوط به هر ماده را با دشواری روبرو می‌کند. اغلب تحقیقات برای ارزیابی تأثیرات سمی نانو ذرات، در سیستم تنفسی گزارش شده است، اما مسیر ورودی معدی روده‌ای هم به تحقیقات بیشتر نیاز دارد، زیرا نانو ذرات می‌توانند مستقیماً از طریق آب، غذا، مواد آرایشی، داروها، وسایل انتقال دارو و غیره وارد سیستم گوارش شوند (۲). افزایش ذراتی با اندازه‌های مختلف در سیستم گوارش می‌تواند منجر به تأثیرات سمی گوناگون گردد (۳).

بعضی گزارشات در زمینه‌های پزشکی و بیولوژیکی ثابت کرده‌اند که بسیاری از وسایل پزشکی نقره‌دار، یون‌های نقره آزاد می‌کنند که وارد خون و در کبد، کلیه، ریه و مغز انباشته شده و باعث سمی شدن آنها و در نهایت منجر به مرگ می‌شود (۴) بنابراین نانو ذرات نقره ممکن است اثرات سمی داشته باشند که مکانیسم سمیت آنها روشن نیست (۵) و نگرانی‌های زیادی را در ارتباط با استفاده در طبیعت برای سلامتی انسان‌ها به وجود آورده است (۱). در نانو مواد اندازه هر ذره بسیار با اهمیت است که نقش کلیدی در تعیین ویژگی‌های نهایی نانو ذره دارد. اندازه ذره می‌تواند ویژگی‌های فیزیکی - شیمیایی نانو ماده را تغییر دهد و احتمال جذب و تعامل با بافت‌های بیولوژیکی را افزایش دهد (۵، ۶). در حقیقت اندازه ذره در مقایسه با دیگر ویژگی‌های نانو مواد بیشتر مورد بررسی قرار گرفته است (۷). امروزه نتیجه بررسی‌ها نشان می‌دهد که فعالیت بیولوژیکی نانو مواد با کاهش اندازه ذره افزایش می‌یابد (۷، ۸). قابل توجه‌ترین روش قرار گرفتن در معرض نانو ذرات، روش تنفسی است، در حالی که مصرف خوراکی و پوست،

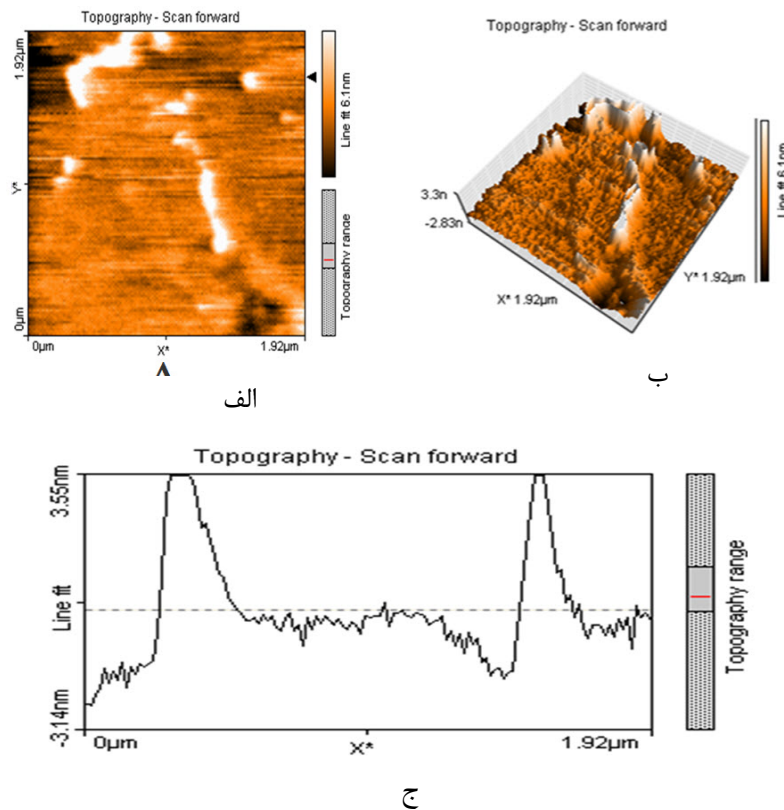
عمدتاً از دیگر مسیرهای ورود به بدن می‌باشد. تنفس عمیق نانو ذرات، ممکن است سبب فرار این ذرات از فاگوسیت‌ها و غشاهای سلولی ریه شده و به دیگر بخش‌های بدن انتشار یافته و باعث اثرات سیستماتیک می‌گردد (۶). ریه، اندام هدف برای ذرات آلاینده هوا است و ارتباط بین افزایش آلودگی هوا و اثرات مضر برای سلامتی در کودکان، مبتلایان آسم و سالخوردگان ثابت شده است (۹). جذب نانوذرات اکسید سربوم (۵۰-۲۵ نانومتر و ۵۰۰-۲۵۰ نانومتر) در فیبروبلاست‌های ریوی انسانی در محیط آزمایشگاهی مورد بررسی قرار گرفت (۱۰۰ نانوگرم بر گرم تا ۱۰۰ میکروگرم بر گرم). Limbach و همکاران جذب نانو ذرات را توسط فیبروبلاست‌ها مشاهده کردند (۱۰). در آزمایش تنفس موش‌ها، افزایش قابل توجهی را در علائم یا شاخص‌های التهابی در طول ورود ذرات ۲۰ نانومتری اکسید تیتانیوم در مقایسه با همان جرم از ذرات ۲۵۰ نانومتری، مشاهده کردند. این نتایج نشان می‌دهند که اگر ذرات در مقیاس نانو قرارگیرند از لحاظ بیولوژیکی فعال می‌شوند (۲). Zhang و همکاران، همچنین Ostiguy و همکاران گزارش دادند که شکل‌های نانوذره ۵۰ نانومتر اکسید تیتانیوم، اکسید آلومینیوم و کربن سیاه، شاخص‌های التهاب تنفسی را افزایش می‌دهند (۱۱، ۱۲). در مجله سرطان ریه، متذکر می‌شود که ذرات ناپایداری مثل کربن سیاه و اکسید تیتانیوم، سبب بروز فیبروز، ضایعات نئوپلازی و تومورهای ریوی در موش‌ها می‌شوند. مقدار لازم این ذرات برای ایجاد این تأثیرات، در نانو ذرات بسیار کمتر می‌باشد. منطقی است فرض کنیم که مکانیسم‌های مولکولی مختلفی ممکن است در ایجاد بیماری‌های قلبی - عروقی و ریوی نقش داشته باشند. تحقیقات آزمایشگاهی با قاطعیت ثابت کرده‌اند که قرار گرفتن در معرض نانو ذرات، باعث التهاب ریه می‌شود که به اندازه ذره، ویژگی‌های شیمیایی و ویژگی‌های سطح بستگی دارد (۱۳). در این تحقیق سمیت نانو ذرات نقره در دوزهای مختلف در بافت ریه موش‌های صحرایی نر پس از ۳۰ روز مصرف خوراکی مورد ارزیابی قرار گرفت.

روش بررسی

به منظور انجام این مطالعه تجربی، از ۵۰ سر رت (موش)

نانو ذرات نقره (۷۰ نانومتر) سنتز شده (شکل ۱) از پژوهشکده علوم و فناوری نانو دانشگاه پیام نور استان یزد تهیه و مساحت سطح نانو بوسیله میکروسکوپ AFM این مرکز جهت استفاده در این پژوهش آنالیز شد و سپس هر ۲۴ ساعت ۱ میلی لیتر از سوسپانسیون نانو ذرات نقره با دوزهای متفاوت (۱، ۲، ۰/۵، ۰/۲۵ میلی گرم بر میکروگرم) بوسیله گاواژ به مدت ۳۰ روز به موش‌ها خوراندند (۴).

صحرایی) نر بالغ (سن ۸ هفته و وزن ۲۵۰-۳۰۰ گرم) از نژاد ویستار استفاده شد که از دانشگاه علوم پزشکی شهید صدوقی یزد خریداری و به ۵ گروه ۱۰ تایی N1, N2, N3, N4, N5 تقسیم شدند. به گروه کنترل N1 سرم فیزیولوژی داده شد و ۴ گروه تجربی دیگر N2-N5 در شرایط کنترل شده درجه حرارت $22 \pm 1^\circ\text{C}$ ، رطوبت حدود $60 \pm 1\%$ ، نور ۱۲ ساعت روشنایی و ۱۲ ساعت تاریکی با دسترسی آسان به آب و غذای کامل طبق ضوابط قانون نگهداری از حیوانات آزمایشگاهی نگهداری شدند.



شکل ۱: تصویر نانو ذره نقره ۷۰ مورد استفاده در این آزمایش توسط میکروسکوپ AFM
 الف: تصویر دو بعدی - ب: تصویر سه بعدی - ج: نمودار ارتفاع و سطح نانو ذره

پارافین قالب‌گیری شده و سپس توسط دستگاه میکروتوم برش تهیه نموده و به روش رنگ آمیزی هماتوکسیلین-ائوزین و با استفاده از میکروسکوپ اینورت مشاهده و عکس‌هایی گرفته شد. سپس برای شناسایی ویژگی‌های بافت مورد نظر به پاتولوژیست واگذار گردید.

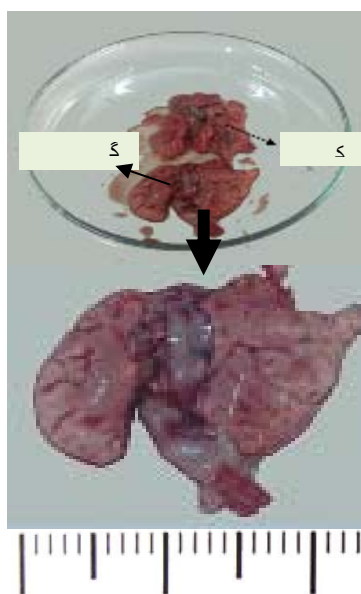
نتایج

بر اساس بررسی‌های انجام شده بر روی بافت ریه موش صحرایی

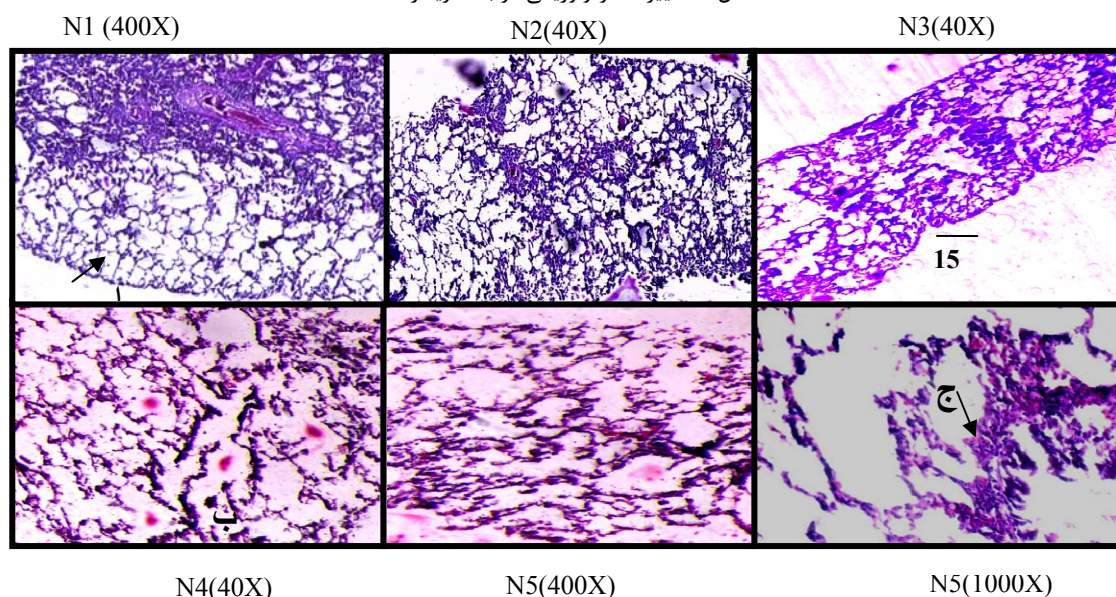
پس از ۳۰ روز موش‌ها توسط اتر بیهوش و کالبد شکافی شدند. ریه موش‌ها با دقت و ظرافت از بدن جدا و با سرم فیزیولوژی شسته سپس از نظر مورفولوژی مورد بررسی قرار گرفته شد. سپس اندام مورد نظر در داخل فرمالین ۱۰٪ ثابت و برای آزمایشات هیستوپاتولوژی نگهداری شد. بافت‌های نمونه پس از پاساژ دادن توسط دستگاه Tissue Procecing مرکز تحقیقات و ناباروری استان یزد در قالب‌های لوکهارت به وسیله

به گروه کنترل (N1) بافت ریه بی رنگ و حجیم تر بود که از نشانه‌های آمفیوزم ریه است (شکل ۲-ب). بررسی پاتولوژیکی آمفیوزم ریه که خونریزی و رسوب پروتئین (در فضای بین بافتی) و افزایش پنوموسیت‌ها در آئوئول‌های گروه‌های N4 و N5 که دوزهای بالا ۱ و ۲ میلی‌گرم بر کیلوگرم دریافت کرده بودند به مراتب بیشتر دیده شد (شکل ۳). وجود این نوع ضایعات هیستوپاتولوژیک در بافت مورد بررسی در این تحقیق می‌تواند نشان دهنده وجود یک عامل توکسیک در بدن باشد.

نر که به مدت ۳۰ روز بصورت خوراکی که در معرض نانو ذره نفره ۷۰ نانومتر بودند نشان داد که در گروه‌های مختلف اثرات پاتولوژیکی متفاوتی داشته است. در نمونه‌های بافت ریه‌ی گروه‌های N2 و N3 در مقایسه با گروه N1 (گروه کنترل) تغییرات هیستوپاتولوژیکی مشاهده نگردید، در حالی که در گروه‌های N4 و N5 تغییرات قابل توجهی شامل خونریزی وجود پروتئین و نکروز بافتی مشاهده شدند (شکل ۳-ج و د). تغییرات مورفولوژیکی در گروه‌های تجربی (N4 و N5) نسبت



شکل ۲: تغییرات مورفولوژیکی در بافت ریه رات



شکل ۳: تغییرات پاتولوژیکی در بافت ریه موش صحرايي
الف: آئوئول، ب: پروتئین، ج: گلبول قرمز

بحث و نتیجه گیری

اگرچه نانوذرات نقره به صورت گسترده در محصولات مصرفی بکار می‌رود، اطلاعات سم شناسی کافی در مورد آنها در دسترس نمی‌باشد. مسیرهای ورود نانو ذرات به بدن (تنفسی، دهانی و پوستی) و انتقال آنها به دلیل اندازه کوچک نانو ذرات در مقاله‌های فراوان مورد بحث قرار گرفته است (۲،۵،۱۴). در آزمایشات انجام شده در ۳ سایز مختلف نانو ذره نقره ۲۲، ۷۱ و ۳۲۳ نانومتر که به صورت خوراکی به موش‌ها داده شد، پس از کالبدشکافی و بررسی بافت‌های گروه کنترل با گروه دریافت کننده نقره نشان دادند که نانو ذره نقره با سایز ۳۲۳ نانومتر در هیچ یک از بافت‌ها مشاهده نگردید اما دو سایز ۲۲ و ۷۱ نانومتر در بافت‌ها دیده شد که سایز کوچکتر نانو نقره ۲۲ نانومتر بیشترین جذب را در سطح سلول‌های معدی- روده‌ای داشته است (۵). بر اساس مطالعات گزارش شده آزمایشگاهی، هیچگونه تغییر قابل توجه توکسیکولوژیکی در موش‌هایی که ۲۸ روز در معرض نانوذرات بصورت استنشاقی بودند دیده نشد (۱۵). مقایسه اثرات توکسیکی ذرات کوچک با ذرات بزرگ و تجمع و انتشار ذره در بافت‌های مغز، ریه، کبد، کلیه و بیضه به نحوه مصرف از راه دهانی یا تزریق بستگی دارد (۵-۲). موش‌هایی که نانو ذرات نقره با سایزهای متفاوت از طریق تزریقی دریافت کرده بودند، نانو ذرات وارد جریان خون شده و در بافت‌ها مخصوصاً کلیه، کبد، طحال، مغز و ریه انباشته شده بودند (۵). بر اساس این تحقیق، ثابت شده است که نانو ذرات نقره سبب تخریب دیواره خونی- مغزی شده و تخریب عصبی را به وجود می‌آورند. مسیر دیگر ورود نانو ذرات، دهانی یا خوراکی است که ممکن است در مورد بسیاری از محصولات مصرفی مثل خمیر دندان‌ها، بطری‌های قابل بازیافت، پستانک کودک، لوازم آشپزخانه و اسباب بازی‌ها مهم باشد (۱۶-۲).

در این تحقیق، تلاش کردیم تا اثرات مضر نانو ذرات نقره ۷۰ نانومتر بادوزهای مختلف را بر روی ریه موش‌های صحرایی بصورت خوراکی، شناسایی کنیم.

سمیت نانو ذره نقره که به صورت خوراکی در دوزهای ۵/۲۵، ۱۰/۱، و ۲ میلی گرم بر کیلوگرم به موش صحرایی داده

شد، در مقایسه با گروه کنترل مورد بررسی قرار گرفت. نتایج حاصل از آن نشان داد که با افزایش دوز، اثر سمیت بیشتری را در حیوان ایجاد می‌کند. ریه‌های نمونه نسبت به کنترل حجیم و بی‌رنگ بود که از نشانه‌های مرفولوژیکی آمفیزم ریه است و بررسی‌های پاتولوژیکی آمفیزم ریه و آسیب‌های ایجاد شده به مقدار دوز نانو ذره بستگی دارد. ثابت شده است که سمیت نانوذرات، بستگی به عوامل زیادی دارد که شامل اندازه، شکل، ترکیب شیمیایی، حلالی، مساحت سطح و بار سطحی می‌باشند. ذرات ریز، سطح فعال وسیع‌تری نسبت به ذرات درشت‌تر دارند و برای ایجاد پاسخ‌های بیولوژیکی یا توکسیکولوژی، فعال‌تر هستند (۸).

در تحقیق‌های صورت گرفته گزارش شده است که هنگامی که موش‌ها ۲۸ روز متوالی در معرض مصرف خوراکی دوزهای ۳۰، ۳۰۰ و ۱۰۰۰ میلی‌گرم بر کیلو گرم از نانوذرات نقره (۶۰ نانومتر) در کربوکسیل متیل سلولز (CMC) قرار گرفتند، اندازه آلکالین فسفاتاز (ALP) و کلسترول، بصورت قابل توجهی در گروه‌هایی که تحت تأثیر بیش از ۳۰۰ میلی گرم بر کیلوگرم نانو ذرات نقره قرار گرفته بودند افزایش یافت. تجمع یا انباشتگی در بافت‌ها وابسته به دوز بود اما واکنش‌های مربوط به سمیت ژنتیک در هیچکدام از گروه‌ها نشان داده نشد (۱۷).

این نتایج به این معناست که نانو ذرات نقره روکش‌دار میزان جذب در مجرای گاسترواینتستینال را کاهش می‌دهد. نانو ذرات نقره مورد استفاده در تحقیق ما، ذراتی بدون روکش بودند که جذب جریان خون شده و سمیت بیشتری را ایجاد کردند.

زمانی که نانو ذره نقره وارد مجاری تنفسی می‌شود، ذره‌های درشت‌تر در قسمت‌های بالاتر مجاری تنفسی ته‌نشین می‌شوند و ذره‌های کوچک‌تر که قابلیت عبور بیشتری به داخل فضاهای آلوئولی دارند به قسمت‌های عمیق‌تر دستگاه تنفسی رفته، که این مسئله باعث جذب ریوی نانو ذره نقره می‌شود. با توجه به مکانیسم‌های مولکولی مربوط به تعامل نانو ذرات تنفس شده با اندازه‌گیرنده‌های غشای سلول در مقایسه با ذرات دانه درشت‌تر

آسیب‌های بافتی و گسترش ضایعات ایجاد شده توسط نانوذرات، روند وابسته به دوز را آشکارا نشان می‌دهند. هرچه دوز نانوذرات بالاتر رود، تخریب بافت حیوانات آزمایشی هم بیشتر خواهد بود، اما تحقیقات بیشتر مکانیسم دقیق روند تاثیر نانوذرات بر بافت‌های مختلف را روشن خواهد ساخت.

سیاسگزاری

با تشکر از راهنمایی‌های بی‌شائبه اساتید و همکاران پژوهشکده علوم پایه و فناوری نانو تکنولوژی دانشگاه پیام نور، مرکز درمانی و تحقیقاتی ناباروری و دانشکده فیزیولوژی دانشگاه علوم پزشکی شهید صدوقی یزد که در مراحل مختلف این تحقیق همکاری داشتند.

باعث کاهش پاک سازی ریوی می‌شود(۱۴). در نتیجه پاسخ التهابی بافت نیز کاهش می‌یابد با این حال اندازه و زمان ماندگاری نانو ذرات در فضای آلوئولی ممکن است چالشی بزرگ در سلول‌های هدف ایجاد کند. از جمله آمفیزم که ریه‌های حجیم، همراه بزرگی شدید کیسه‌های هوایی با نازک شدن و تخریب دیواره‌های آلوئولی است که در اثر دو عدم تعادل پروتئاز- آنتی پروتئاز و اکسیدان- آنتی اکسیدان بوجود می‌آید که نتیجه این عمل افزایش استرس اکسیداتیو می‌باشد(۱۸). به طور کلی می‌توان گفت که در مسمومیت‌های نقره در بافت ریه که در این بررسی مورد مطالعه قرار گرفت تغییرهای حاصله نشانگر خونریزی و دژنراسیون شدید سلول‌ها،

References:

- 1- Martinez-Gutierrez F, Olive PL, Banuelos A, Orrantia E, Nino N, Sanchez EM, et al. *Synthesis, characterization, and evaluation of antimicrobial and cytotoxic effect of silver and titanium nanoparticles*. Nanomedicine 2010; 6(8): 681-8.
- 2- Oberdorster G, Oberdorster E, Oberdorster J. *Nanotoxicology: an emerging discipline evolving from studies of ultrafine particles*. Environ Health Perspect 2005; 113(7): 823-39.
- 3- Bockmann J, Lahl H, Eckert T, Unterhalt B. *Titan-Blutspiegel vor und nach Belastungsversuchen mit Titandioxid*. Pharmazie 2000; 55(2): 140-3.
- 4- Parka E, Bae E, Yi J, Kim Y, Choi K, Lee SH, et al. *Repeated-dose toxicity and inflammatory responses in mice by oral administration of silver nanoparticles*. Environ Toxicol Pharmacol 2010; 30(2): 162-8.
- 5- Tang J, Xi T. *Status of biological evaluation on silver nanoparticles*. Sheng Wu Yi Xue Gong Cheng Xue Za Zhi 2008; 25(4): 958-61.
- 6- Kim WY, Kim J, Park JD, Ryu HY, Yu IJ. *Histological study of gender differences in accumulation of silver nanoparticles in kidneys of fischer 344 rats*. J Toxicol Environ 2009; 72(21-22): 1279-84.
- 7- Nel A, Xia T, Madler L, Li N. *Toxic potential of materials at the nanolevel*. Rev Sci 2006; 311(5761): 622-7.
- 8- Johnston HJ, Hutchison G, Christensen FM, Peters S, Hankin S, Stone V. *A review of the in vivo and in vitro toxicity of silver and gold particulates: particle attributes and biological mechanisms responsible for the observed toxicity*. Crit Rev Toxicol 2010; 40(4): 328-46.
- 9- Borm PJ, Cakmak G, Jermann E, Weishaupt C, Kempers P, Van Schooten FJ, et al. *Formation of PAH-DNA adducts after in vivo and vitro exposure of rats and lung cells to different commercial carbon blacks*,

- Toxicol Appl Pharmacol 2005; 205(2): 157-67.
- 10- Limbach LK, Wick P, Manser P, Grass RN, Bruinink A, Stark WJ. *Exposure of engineered nanoparticles to human lung epithelial cells: influence of chemical composition and catalytic activity on oxydative stress*. Environ Sci Technol 2007; 41(11): 4158-63.
- 11- Zhang Z, Kleinstreuer C, Donohue JF, Kim CS. *Comparison of micro- and nano-size particle depositions in a human upper airway model*. J Aerosol Sci 2005; 36(2): 211-33.
- 12- Ostiguy C, Soucy B, Lapointe G, Woods C, Menard L, Trottier M. *Health effects of nanoparticles*. In: Chemical substances and biological agents studies and research projects. 2 th ed Report R-589; 2008.
- 13- Edwards-Jones V. *The benefits of silver in hygiene, personal care and healthcare*. Lett Appl Microbiol 2009; 49(2): 147-52.
- 14- Carlson C, Hussain SM, Schrand AM, Braydich-Stolle LK, Hess, KL, Jones RL, et al. *Unique cellular interaction of silver nanoparticles: sizedependent generation of reactive oxygen species*. J Phys Chem B 2008; 112(43): 13608-19.
- 15- Hyun JS, Lee BS, Ryu HY, Sung JH, Chung KH, Yu IJ. *Effects of repeated silver nanoparticles exposure on the histological structure and mucins of nasal respiratory mucosa in rats*. Toxicol Lett 2008; 182 (1-3): 24-8.
- 16- Chen X, Schluesener HJ. *Nanosilver: a nanoproduct in medical application*. Toxicol Lett 2008; 176 (1) : 1-12.
- 17- Kim YS, Kim JS, Cho HS, Rha DS, Kim JM, Park JD, et al. *Twenty-eightday oral toxicity, genotoxicity, and gender-related tissue distribution of silver nanoparticles in Sprague-Dawley rats*. Inhal Toxicol 2008; 20(6): 575-83.
- 18- Folkmann JK, Risom L, Jacobsen NR, Wallin H, Loft S, Miller P. *Oxidatively damaged DNA in rats exposed by oral gavage to C60 fullerenes and single-walled carbon nanotubes*. Environ Health Perspect 2009; 117 (5), 703-8.

Toxicological Effects of Silver Nanoparticles in Rats' Lung

Rezaee Ranjbar Sardari R(MSc)^{*1}, Rezaei Zarchi S(PhD)², Nasri S(PhD)³, Talebi A(PhD)⁴,
Khoradmehr A(MSc)⁵, Razavi Sheshde SA(MSc)⁶, Adib M(MSc)⁷

¹Department of Biology, Payame Noor University, Yazd, Iran

²Department of Biophysic, Payame Noor University, Taft, Iran

³Department of Physiology, Payame Noor University, Tehran, Iran

⁴Research & Clinical Center for Infertility, Shahid Sadoughi University of Medical Sciences, Yazd, Iran

⁵Research & Clinical Center for Infertility, Yazd University, Yazd, Iran

⁶Department of Animal Science, Payame Noor University, Taft, Iran

⁷Department of Biology, Payame Noor University, Tehran, Iran

Received: 14 May 2011

Accepted: 5 Jan 2012

Abstract

Introduction: Nanotechnology deals with structures that their dimensions are approximately between 1 to 100 nanometers. Research has shown that the composition, shape and different sizes of nanosilver make the features that possess different toxic effects compared with the chemicals with same but larger composition (microsilver). Nanosilver is associated with cell division, oxidative stress, and apoptosis or cell death. The aim of this study is to investigate the effects of nanosilver on lung tissues.

Methods: In this study, 50 adult male Wistar rats were examined in two groups of experimental and control. 70 nm silver nanoparticles with four different concentrations 0.25, 0.5, 1 and 2 mg kg⁻¹ were orally administered for 30 days. To investigate the pathological changes after 30 days, the lung tissue of mice in each group was apart and kept in formalin for histopathological examination. After molding and cutting, template samples were stained with H & E staining method. Then slides were observed by invert microscope.

Results: According to the results, the high-dose groups(N4, N5) showed more pathological effects compared with other groups(N2, N3) and controls. In general, the effect of silver nanoparticles on lung tissue was significant and the resulting changes revealed cell and tissue damage.

Conclusion: The toxicity of silver nanoparticles, administrated orally for 30 days in the experimental groups, was investigated that showed its harmful effect on lung tissue determined by pathological examination.

Keywords: Silver, Nanoparticle, Lung, Toxicity, Rat

This paper should be cited as:

Rezaee Ranjbar Sardari R, Rezaei Zarchi S, Nasri S, Talebi A, Khoradmehr A, Razavi Sheshde SA, et al. *Toxicological effects of silver nanoparticles in rats' lung*. J Shahid Sadoughi Univ Med Sci 2012; 20(3): 269-76.

***Corresponding author: Tel: +98 9131562735, Fax: +98 351 5216556, Email: roshan_rezaee@yahoo.com**