



گزارش مورد

گزارش دو مورد عارضه نادر بروسلوز در دو رده سنی متفاوت

محمد رضا ناظر^۱، شهین سالاروند^{۲*}، شهرام شکری دریکوند^۳

۱-۳- استادیار گروه بیماری‌های عفونی و گرمسیری، دانشگاه علوم پزشکی و خدمات بهداشتی درمانی لرستان، خرم‌آباد، ایران

۲- مربی گروه پرستاری، دانشگاه علوم پزشکی و خدمات بهداشتی درمانی لرستان، خرم‌آباد، ایران

تاریخ پذیرش: ۱۳۹۱/۳/۲۵

تاریخ دریافت: ۱۳۹۰/۸/۱۸

چکیده

بروسلوز بیماری مشترک بین انسان و دام است که در ایران بیماری اندمیک بوده و استان لرستان از استان‌های با شیوع بالا بروسلوز می‌باشد. درگیری استیوآرتیکولار شایع‌ترین عارضه بروسلوز است. در مروری بر مطالعات مرتبط، نکروز آوسکولار سر استخوان ران و سلولیت - استیومیلیت متعاقب بروسلوز بسیار نادر است. در این گزارش این دو مورد که اولی در فردی میانسال و دیگری در پسر بچه ۱۰ ساله رخ داده است، توصیف می‌گردد.

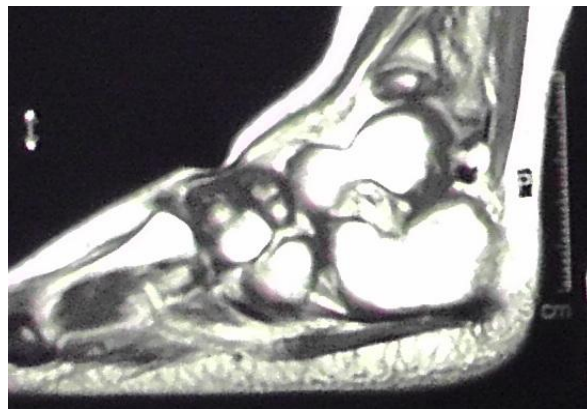
واژه‌های کلیدی: بروسلوز، سلولیت، استیومیلیت، نکروز آوسکولار سر استخوان ران

* (نویسنده مسئول): تلفن: ۰۶۶۱-۶۲۰۰۱۳۳، پست الکترونیکی: shsalarvand@gmail.com

مقدمه

بروسلوز بیماری مشترک بین انسان و دام است که بیشتر از طریق مصرف فرآورده‌های لبنی غیر پاستوریزه دام مبتلا به انسان منتقل می‌شود (۱). در طی سال‌ها بعد از تشخیص بروسلوز، هنوز این بیماری خسارات اقتصادی، دامپزشکی، بهداشت عمومی قابل ملاحظه‌ایی را در بعضی کشورها در سراسر دنیا تحمیل می‌کند (۲). این بیماری در ایران بیماری اندمیک بوده و استان لرستان از استان‌های با شیوع بالا بروسلوز می‌باشد (۳). این بیماری تقریباً هر اندامی و به طور ویژه سیستم‌های عضلانی اسکلتی، قلبی عروقی و سیستم اعصاب مرکزی را مبتلا می‌سازد و گاهی اوقات با عوارض جدی همراه است (۱). ممکن است به عنوان بیماری با تب خفیف همراه با علائم لوکالیزه کم وجود داشته باشد (۴). با نشانه‌های بالینی غیراختصاصی؛ شامل تب، تعریق، کسالت، بی‌اشتهایی، سردرد، کمر درد و افسردگی باشد و درگیری‌های مختلف پوستی فقط در کمتر از ۵٪ موارد رخ می‌دهد، البته بروسلوز عفونتی سیستمیک است که هر اندام و دستگامی از بدن را می‌تواند درگیر کند. تابلوی بالینی که بروسلوز با آن تظاهر می‌یابد بسیار متفاوت است (۵). درگیری استیوآرتیکولار شایع‌ترین و سلولیت نادرترین عارضه بروسلوز می‌باشد (۱). در مروری بر مطالعات مرتبط، نکروز اوسکولار سر

استخوان ران و سلولیت متعاقب بروسلوز بسیار نادر گزارش شده است. در این گزارش این دو مورد که اولی در فردی میانسال و دیگری در پسر بچه ۱۰ ساله رخ داده است توصیف می‌گردد. گزارش مورد اول: بیمار پسر ۱۰ ساله روستایی بود که ۲ هفته قبل از مراجعه با یک ضایعه پوستی متورم، قرمز، با حدود نامشخص روی پای چپ در ابعاد ۴×۵×۵ و همراه با درد ارجاع داده شده بود. بیمار بستری شده و به مدت ۱ هفته با تشخیص سلولیت استافیلوکوکی یا استرپتوکوکی، تحت درمان سفازولین قرار گرفت که بهبود نسبی داشت ولی یک هفته بعد از ترخیص مجدداً با درد، افزایش تورم ناحیه و اضافه شدن لنگش پا به همراه تب مراجعه نمود، بیمار مجدداً بستری و علاوه بر انجام آزمایشات اولیه و کشت خون، درخواست آزمایشات آگلوتیناسیون شد که آزمایش رایت باتیتر ۱/۶۴۰ و $2ME=1/320$ مثبت گردید و در X-Ray و MRI به عمل آمده از پا، درگیری استخوان به صورت استیومیلیت نیز مشهود بود. بیمار به مدت ۱۲ هفته تحت درمان قرار گرفت. به تدریج علائم بالینی و آزمایشگاهی بهبود و لنگش پا بسیار کاهش یافت و آزمایشات آگلوتیناسیون جملگی منفی گردیدند بعد از چهارده ماه لنگش پا از بین رفت و هم اکنون بیمار به طور طبیعی راه می‌رود (شکل ۱).



شکل ۱: MRI of Rt Foot

همین باعث به تأخیر افتادن مراجعه بیمار به مراکز درمانی و پزشک شده بود. بیمار سابقه مصرف تریاک و دخانیات داشته و احتمالاً درد شدید لگن با مصرف تریاک فروکش کرده بود. بیمار

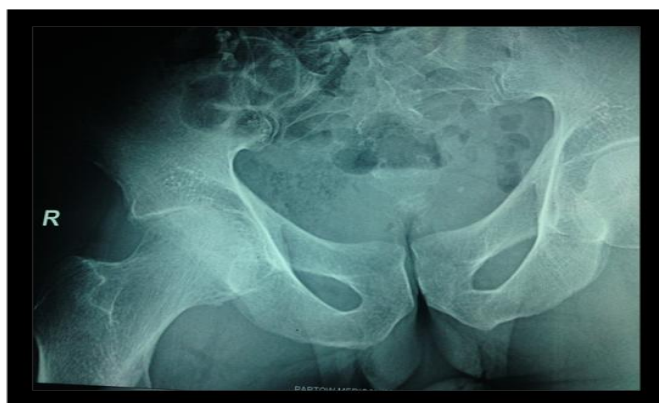گزارش مورد دوم: بیمار مردی ۵۰ ساله ساکن روستا، شغل کشاورز و دامدار که به مدت ۶-۵ ماه دارای درد در ناحیه کشاله ران سمت راست بوده است که به پزشک محلی مراجعه کرده و

معاینه فیزیکی، چرخش مفصل ران راست (Range of motion) و ابداعش آن دردناک بود. WBC, BUN, CR, ESR در تمام موارد نرمال بود. لکوسیتوز نداشت. تشخیص بروسلوز بر اساس شکایات مفصلی، MRI مفصل ران و آزمایشات آزمایشگاهی رایج، کومیس رایت و 2ME مثبت و مطابقت با شرح حال و علائم بیماری بود. بیمار علائم سیستمیک عفونت نداشت و در MRI ستون مهرها و معاینه فیزیکی مشکلی مشاهده نشد. از آنجایی که بیمار افیوژن فعال مایع سینوویال در مفصل ران نداشت، آسپیراسیون مفصل انجام نشد. در رادیوگرافی ساده لگن (شکل ۱)، تخریب (Erasion) مفصلی در محل مفصل ران راست مشهود است. در دومین MRI لگن، کاهش فضای مفصلی، تغییرات سیگنال مبنی بر از بین رفتن بافت استخوانی و غضروف مفصلی مشهود است (شکل ۲ و ۳). آخرین سونوگرافی از مفصل ران راست، عدم وجود افیوژن داخلی و وجود تندوسینویت (Tendo synovitis) با مقادیر کم افیوژن در بورس مفصلی را گزارش کرده است. در حال حاضر بیمار با چوب زیر بغل یا عصا تحرک کافی را داشته و فیزیوپراپی روزانه دارد. داروهای مصرفی داکسی‌سایکلین (۵۰mg، روزانه)، سفتریاکسون (۱gr، BD)، جنتامایسین (۲۴۰mg، روزانه)، کپسول افلوکساسین (۲۰۰mg، TDS) هستند. در مشاوره ارتوپدی توصیه به آرتروپلاستی کامل مفصل هیپ (THA: Total Hip Arthroplasty) شده است. بیمار پس از آنتی‌بیوتیک تراپی، کاندید THA می‌باشد.

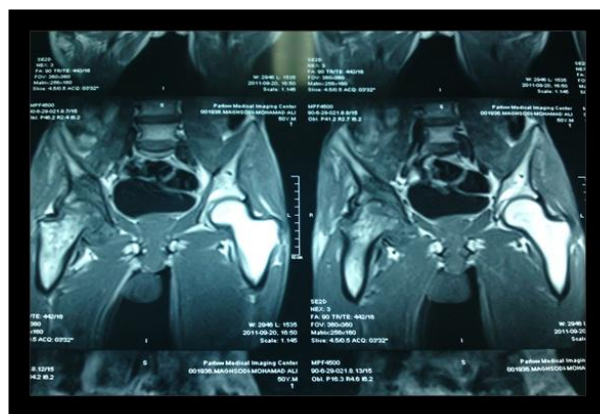
تاریخچه تب، تعریق، زود خسته شدن، بی‌اشتهایی، درد شدید لگن را ذکر کرد. سابقه مصرف لبنیات محلی، احشاء شکمی دام و تماس با دام را ذکر کرد، بیمار دامداری سنتی در منزل دارد. درد بیمار طی ۲۰ روز قبل از مراجعه به بیمارستان شماره ۱ بیشتر شده بود. بیمار در تاریخ ۹۰/۶/۲۹ به بیمارستان مراجعه کرده و در آنجا پس از انجام MRI متوجه عفونت لگن شده‌اند. در اولین گزارش MRI لگن در تاریخ ۱۳۹۰/۶/۳۰، تغییرات واضح مغز استخوان در سر و گردن ران و استخوان ایلپاک مشخص شد. همچنین افیوژن مفصل نیز دیده شد. نامنظمی و مسطح شدن سر استخوان ران با فقدان فضای مفصلی و تخریب سطح خارجی گردن و سر استخوان ران در سمت راست مورد توجه است. تورم خفیف بافت نرم اطراف مفصل مشهود است.

در بیمارستان ۱ متوجه تب مالت بیمار نیز شده‌اند (آزمایشات رایت و ویدال و 2ME مثبت بوده‌اند). بیمار توانایی وزن گذاری روی پای راست را ندارد. هپاتومگالی و اسپلنومگالی در شرح حال بیمار و معاینه فیزیکی و سونوگرافی ذکر نشده است. در فرم اعزام بیمار از بیمارستان ۱ به بیمارستان ۲، متخصص استخوان و مفاصل، احتمال بروسلوز استخوانی با درگیری مفصل هیپ و ستون مهرها را بیان داشته و نیاز به ویزیت و تحت نظر بودن متخصص عفونی را لازم دانسته است. داروهای مصرفی در عرض ۴ روز بستری ابتدایی در بیمارستان ۱، استرپتومایسین روزانه و کپسول داکسی‌سایکلین (دو بار در روز) بوده‌اند.

در بیمارستان ۲، آزمایشات آزمایشگاهی در بدو پذیرش CRP:3+, combs wright: 1/320, 2ME:1/160 بوده و در



شکل ۲: Plain radiography of pelvis



شکل ۳: MRI of Hip

بحث

مطالعات قبلی آرتریت بروسلائی و نکروز آوسکولار سر استخوان ران را در بچه‌ها گزارش کرده‌اند. اما تا به حال نکروز آوسکولار سر استخوان ران متعاقب بروسلوز در فردی میانسال گزارش نشده است. در بیمار اول، احتمال تأخیر در مراجعه و شروع درمان سبب عوارض جدی مانند نکروز سر استخوان ران برای وی شده است. Gedalia و همکارش در مطالعه خود می‌گویند عوارض متعاقب آرتریت محیطی به علت بروسلا به طور نادری گزارش شده‌اند. و عفونت تب‌دار مفصل ران، مخصوصاً هنگامی که درمان برای بیش از چند روز به تأخیر افتاده است، پیش‌آگهی ضعیفی دارد. از سوی دیگر، در گروه‌های بزرگ بیماران با بروسلوز و همراه با مشکلات استخوانی مفصلی، تخریب مفصلی ثبت نشده است (۲). در مطالعه‌ای دیگر، تأخیر در تشخیص آرتریت بروسلائی را عامل چند عارضه در مفصل ران از قبیل دررفتگی، نکروز آوسکولار ذکر کرده است (۱). همچنین Avijgan می‌گوید آرتریت‌های بروسلوز سیر خوش‌خیم و بدون ایجاد عارضه بعدی را دارند و لذا بیشتر به نظر می‌رسد که یک التهاب مفصل و نه عفونت مفصل (آرتریت سپتیک) باشد. یافته‌های مطالعه Avijgan و همکاران بر روی موارد آرتریت بروسلوزی، نشان دادند که آرتریت در این بیماران فقط با درمان طبی و حمایتی بدون دخالت جراحی بهبودی دارد که در پیگیری نیز هیچگونه عارضه‌ایی در بر ندارد (۶).

بیمار اول، تاریخچه تب را ذکر می‌کند اما از زمان بستری شدن در بیمارستان، تب گزارش نشده است و علایم سیستمیک عفونت نداشت. مطالعات دیگر نیز مؤید این مطلب هستند، در صورتی که آرتریت بروسلائی شکل لوکالیزه بیماری باشد ممکن است، علایم عمومی وجود نداشته باشند. یک مفصل دردناک بدون علایم اساسی، همانطور که در بیمار با آرتریت هیپ دیده شده، شرایط غیرمعمول در بروسلوز است (۱).

در بیمار اول، تشخیص بروسلوز بر اساس شکایات مفصلی، MRI مفصل ران، و آزمایشات آزمایشگاهی راییت، کومبس راییت و 2ME مثبت و مطابقت با شرح حال و علایم بیماری بود. در مطالعات دیگر نیز ذکر شده است که همیشه بیماران تب‌مالت، تب را به همراه ندارند (۶). با توجه به اینکه عفونت بروسلائی دارای علایم بالینی متنوع و گمراه کننده است. نتایج مطالعه Seyednozadi و همکارش نشان داد که آزمایش راییت که به طور رایج در بررسی‌های همه‌گیرشناختی و تشخیصی مورد استفاده قرار می‌گیرد، دارای اعتبار قابل توجهی است و می‌تواند هنوز هم به عنوان تست غربالگری اولیه با تیتراژ ۸۰/۱ و تست تشخیصی با تیتراژ ۱۶۰/۱ مورد استفاده قرار گیرد. بدیهی است برای تشخیص قطعی سایر آزمایشات و در صورت ضرورت، کشت می‌تواند مورد استفاده قرار گیرد (۷). در بیمار مورد گزارش، افیوژن فعال مایع سینوویال در مفصل ران وجود

مناطق بومی در برخورد با هر بیمار با نشانه‌های متنوع و غیراختصاصی بروسلوز باید مورد بررسی قرارگیرد، همچنین از آنجا که درگیری پوستی به تنهایی معمولاً نادر می‌باشد ولی در مناطق اندمیک به خصوص هنگامی که علایم درگیری ماسکلواسکلتال هر چند مختصر به همراه آن وجود دارد باید به فکر بروسلوز باشیم.

سپاسگزاری

بدینوسیله از مسیولین و کارکنان محترم بخش عفونی و ارتوپدی بیمارستان شهدای عشایر خرم آباد و سرکار خانم دکتر بهارک بسحاق که همکاری لازم را داشتند، سپاس و قدردانی می‌گردد.

نداشت، آسپیراسیون مفصل انجام نشد. در حالی که مطالعات اهمیت خصوصیات مایع مفصلی در تشخیص آرتريت بروسلائی را مفید ذکر کرده‌اند، اما جداسازی بروسلا از مایع مفصلی (سینوویال) به علت کم بودن نسبی ارگانیسیم موجود در نمونه‌ها مشکل است (۱). در آخر این سؤال مطرح می‌شود آیا این نکروز عروقی مربوط به فشار درون مفصلی تولید شده توسط عفونت بود یا به وسیله درگیری مستقیم استخوان به وجود آمده بود؟

نتیجه‌گیری و پیشنهادات

با توجه به اینکه بروسلوز عفونتی سیستمیک با طیف بالینی وسیع، محدوده‌ایی از اشکال بدون علامت تا مرگ در موارد شدید است و با گستردگی نشانه‌های بالینی در بروسلوز، در

References:

- 1- Altindag O, Sirmatel F, Sirmatel O. *Brucella arthritis of hip: a case report*. Rheumatism 2007; 22(1): 40-42.
- 2- Gedalia A, Howard CH, Einhorn M. *Brucellosis induced avascular necrosis of the femoral head in a 7 year old child*. Ann Rheum Dis 1992; 51(3): 404-6.
- 3- Zeinali M, Shirzadi MR, Sharifian J. *National guideline for Brucellosis control*. Tehran: Kholos Publication; 2010.p. 12. [Persian]
- 4- Benjamin B, Khan MR. *Hip involvement in childhood Brucellosis*. J Bone Joint Surg Br 1994; 76(4): 544-7.
- 5- Momenheravi M, Afzali H. *Clinical manifestations of Brucellosis in hospitalized patients in Shahid Beheshti hospital of Kashan 1996-2003*. Feyz 2007; 11(1): 67-72. [Persian]
- 6- Avijgan M, Karimi A, Javadi A, Izadi M. *Brucellosis arthritis: Infection or inflammation of joint?*. Tabibsharg J 2005; 7(1): 63-68. [Persian]
- 7- Seyednozadi M, Erfanian MR. *Evaluation of diagnostic validity of wright's serologic test in Brucellosis*. J Birjand Univ Med Sci 2009; 16(3): 28-32. [Persian]

Case Report

Two Case Reports of Rare Brucellosis Complications in Two Different Ranges of Age

Nazer M(MD)¹, Salarvand Sh(MSc)^{*2}, Shokri Drikvand Sh(MD)³

^{1,3}Department of Infectious Disease, Lorestan University of Medical Sciences, Khoramabad, Iran

²Department of Community and Public Health Nursing, Lorestan University of Medical Sciences, Khoramabad, Iran

Received: 9 Nov 2011

Accepted: 14 Jun 2012

Abstract

Brucellosis is a zoonosis disease, which is endemic in Iran. One of the provinces with high prevalence of this disease is Lorestan province. Osteoarticular involvement is the most common complication of Brucellosis. In a review of related studies, cellulitis-osteomyelitis and avascular necrosis have been reported scarcely as Brucellosis complications which are described in these two cases involving a 10-year as well as a middle-aged patient.

Keywords: Avascular necrosis of hip; Brucellosis; Cellulitis; Osteomyelitis

This paper should be cited as:

Nazer M, Salarvand Sh, Shokri Drikvand Sh. *Two case reports of rare brucellosis complications in two different ranges of age* J Shahid Sadoughi Univ Med Sci 2014; 22(2): 1153-58.

***Corresponding author: Tel: +98 661 6200133, Email: shsalarvand@gmail.com**