مجله دانشگاه علوم پزشکی و خدمات بهداشتی - درمانی شهید صدوقی یزد
دوره سیزدهم ، شماره اول، بهار ۱۳۸٤، صفحات ۲۰-۱٦

بررسی کارایی فیستول شریانی وریدی صافنوفمورال جهت همودیالیز در بیماران مبتلا به نارسا یی مزمن کلیه

دکتر منصور صفائی[۱]، دکتر الهام معینی[۲]، دکتر وحید گوهریان*[۳]

چکیده

مقدمه : فیستول شریانی وریدی بدون شک یکی از شاخص‌های افزایش طول عمر بیماران مبتلا به نارسایی مزمن کلیه است. فیستول صافنوفمورال به عنوان یک روش جایگزین فیستول‌های رادیو سفالیک مطرح می‌باشد. در این مطالعه کارایی و بقای دو ساله فیستول صافنوفمورال بررسی شده است.

روش بررسی: در یک بررسی دو ساله در ۱۴ مرد و ۸ زن با میانگین سنی ۱۴/۱۲ ± ۵۳/۵ پس از بیهوشی عمومی ورید صافن پس از بستن شاخه‌ها و آزاد کردن طول ورید تا ناحیه زانو، با نخ پرولن ۰-۶ به صورت انتها به پهلو به شریان فمورال سطحی آناستوموز و یک ماه بعد دیالیز از محل فیستول آغاز شد. طی دو سال کارایی و عوارض فیستول بررسی شد. داده‌ها با نرم افزار SPSS ver. 9 و با آنالیز بقا و مجذور کای تحلیل شد.

نتایج : در پایان دو سال ۷۷/۲۷٪ از جمعیت مورد بررسی دارای فیستول کارآمد بودند و بقای دو ساله فیستول (SE) ۲/۷۵ ± ۱۶/۴۳ ماه بود. عفونت زخم و درد مزمن محل عمل هر کدام در ۹/۱ در صد از بیماران مشاهده شد.

نتیجه گیری: با توجه به عوارض کم، میزان بقا و کارایی رضایت بخش فیستول صافنوفمورال به نظر می‌رسد این روش جایگزین مناسبی برای موارد ناکارایی فیستول‌های اندام فوقانی در بیماران مبتلا به نارسایی مزمن کلیه باشد.

واژه‌های کلیدی : فیستول شریانی وریدی، فیستول صافنوفمورال، نارسایی مزمن کلیه

مقدمه

با پیشرفت مراقبت‌های پزشکی طول عمر مبتلایان به نارسایی کلیه افزایش یافته است به گونه‌ای که در مطالعات نشان داده شده شیوع بیماری کلیوی در مراحل پیشرفته سالیانه ۹-۷٪ افزایش می‌یابد [(۱)]. برای بیمارانی که نیاز به دیالیز کوتاه مدت دارند کاتترهای مرکزی استفاده می‌شود. به علت اینکه این کاترها کانونهایی برای عفونت، تنگی یا ترومبوز می‌باشد بهتر است برای استفاده طولانی مدت از یک فیستول شریانی وریدی یا گرافت شریانی وریدی در اندام‌های فوقانی استفاده شود[(۲)]. با توجه به افزایش بیماری‌های کلیوی و نیاز به همودیالیز استفاده صحیح و درست از این راههای شریانی وریدی برای جراحان عروق با اهمیت می‌باشد. دیالیز از طریق پریتوان راه دیگری جهت دیالیز می‌باشد که به علت مراقبت ویژه و نحوه انجام آن و اختلال بالا در دیالیز برای هر فردی قابل انجام نمی‌باشد. درتعداد زیادی از بیماران استفاده از دیالیز پریتونئال و از طریق اندامهای فوقانی خسته کننده می‌باشد [(۳)].

برای کمک به این گروه از بیماران نیاز به مکانهای دیگری برای گذاشتن راه همودیالیز و بررسی و تحقیق بیشتر دارد. راه

۱- استادیار گروه جراحی عروق
۲- دستیار گروه جراحی عمومی
۳*-نویسنده مسئول: دستیار گروه جراحی عمومی، اصفهان- بلوار صفه- مرکز آموزش درمانی الزهراء (س)تلفن همراه : ۰۹۱۳۱۱۱۱۷۵٤
Email: goharian@resident.mui.ac.ir
۱،۲و۳- دانشگاه علوم پزشکی و خدمات بهداشتی - درمانی اصفهان
تاریخ دریافت ۲۷ مرداد ۱۳۸۲ تاریخ پذیرش ۱۰ دی ۱۳۸۳

[Downloaded from jssu.ssu.ac.ir on 2026-11-26]

فموریک مکـانی بـالقوه بـرای دسترسـی بـه عـروق جـهت دیـالیز می‌باشد. مزیـت ایـن روش در دسـترس بـودن آن، وجـود عـروق فمورال با قطر نسبتا بزرگ، جریان بالای خون، محـل نـا مشـخص آن و آزاد بودن اندامهای فوقانی در طی انجام دیالیز می‌باشد[۳].

مشکل این روش وجود عفونت، عوارض زخم، نـاتوانی بـه علـت آسیب به ورید صافنوس، ایسکمی انتهایی، آمپوتاسیون، خونریزی و ادم اندام تحتانی می‌باشد[۴].

هدف از انجام این تحقیق بررسی بیمـارانی می‌باشـد کـه بـه دلیـل مختلـف جـهت انجـام دیـالیز نیـاز بـه فیسـتول شـــریانی وریـــدی صافنوفمورال داشته اند. دراین تحقیق کارآیی و عوارض این نـوع فیستول در طی یک دوره دو ساله بررسی شد.

روش بررسی

این مطالعــه بـه صـورت مقطعـی انجـام گرفـت طـی یـک بررسـی دو سـاله کـه از فروردیـن ۱۳۸۰ تـا اسـفند مـــاه ۱۳۸۱ در بیمارستان الزهرای اصفهان انجام شد، ۲۲ بیمـار مبتـلا بـه نارسـایی مزمن کلیه که قبلا حدود ۵-۳ بـار تحـت عمـل جراحـی فیسـتول گذاری شریانی وریدی در اندامهای فوقانی جهت همودیالیز قـرار گرفته بودند، بررسی شـدند. ایـن بیمـاران پـس از اخـذ رضـایت، تحت عمل جراحی ایجاد فیستول صافنوفمورال قرار گرفتند، ابتـدا بیهوشی عمومی با برش پوست روی محل اتصال وریـد صـافن بـه ورید فمورال انجام شد، ورید صافن مشـخص و شـاخه‌های آن در این ناحیه بسته شد، سپس ورید صافن تـا زیـر زانـو آزاد و انتـهای ورید دراین ناحیه بسته شد و ورید از ناحیه شـکاف صـافنوفمورال خارج گردید. قسمت پروگزیمال پس از عبور از یـک تونـل زیـر پوستی که در طول ران به سمت شریان فمورال سطحی ایجاد شـد به سمت پایین هدایت و با نخ پرولن ۰-۶ به صورت انتها بـه پـهلو بـه شـریان فمـورال سـطحی یـا انتـهای شـریان فمـورال مشـــترک آناستوموز شد (شکل‌های۱و۲). یک‌ماه بعد دیالیز از محل فیستول آغاز شد در مدت دو سال بیماران از نظر بقا و کارایی و عـوارض فیستول پیگیری شدند شکست فیستول بلافاصلـه پـس از عمـل بـه صورت نداشتن تریل و برویی با عنوان ناکارایی اولیه تعریف شده است. داده‌های تحقیق با استفاده از SPSS ver. 9 و با آزمون بقای Kaplan-Meier و مجذور کای تحلیل گردید.

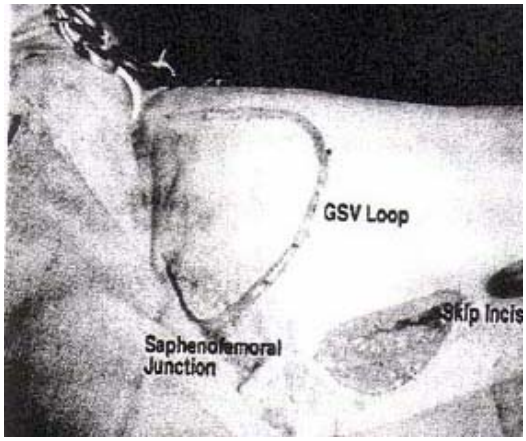

شکل (۱) تصویر حین عمل فیستول صافن و فمورال بعد از آزاد شدن کامل ورید صافن(ورید صافن از شکاف پوستی خارج شده و جهت انجام آناستوموز شریانی وریدی در محل مناسب قرار گرفت).

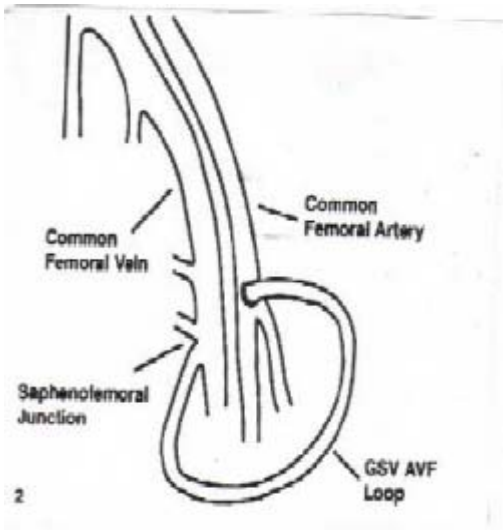

شکل (۲) دیافراگم فیستول صافنوفمورال

نتایج

در ایـن بررسـی ۶۳/۶ در صـد جمعیـت ۲۲ نفـــری مـــورد مطالعه را مردان با میانگین و انحراف معیار سنی ۱۶/۵± ۴۹/۹ سال و ۳۶/۴ در صـد را زنـان بـا میـانگین و انحـراف معیـار سـنی ۴/۰۳ ± ۶۰ سال تشـکیل داده‌انـد. در بیمـاران مـورد بررسـی ناکارآیی اولیه در۳ نفر (۱۳/۶٪) از بیماران دیده شد و در پیگیری ۲ ساله در مجمـوع ۵ نفـر (۲۲/۷٪) دچـار ناکـارایی فیسـتول صافنوفمورال شدند. بقای دو ساله فیستول در جنس مؤنـث ۶۲٪ و در جنس مذکر ۸۵ ٪ بود. خطای معیـار بقـای دوسـاله فیسـتول در بیماران مـورد بررسـی ۱/۹۱ ±۱۹/۱۸ (۲۲/۹۳ –۱۵/۴۳: ۹۵٪ CI)

[Downloaded from jssu.ssu.ac.ir on 2026-11-26]

بود. در مجموع ۷۷/۲۷٪ از جمعیت در پایان دو سال دارای فیستول کارآمد بودند. میانگین و خطای معیار فیستول در جنس مذکر ۱/۶۸ ± ۲۱/۴۳ ماه (۲۴/۷۳- ۱۸/۱۳ : ۹۵٪ CI) و در جنس مؤنث ۴± ۱۵/۲۵ (۲۳/۰۹- ۷/۴۱ : ۹۵٪ CI) بود. اختلاف معنی‌داری بین وقوع ناکارایی فیستول دردو جنس وجود نداشت. در مجموع میانگین و انحراف معیار بقای دو ساله فیستول ۲/۷۲ ± ۱۶/۴۳ ماه بوده است. در مدت پیگیری دو ساله عوارض به صورت عفونت و درد محل عمل هرکدام در دو مورد از بیماران مشاهده شد جدول (۱) .

جدول (۱) : عوارض دو ساله فیستول صافنو فمورال در جمعیت مورد بررسی

عوارض	مرد n (٪)	زن n (٪)	کل n (٪)
عفونت	۱ (۷/۱۵)	۱ (۱۲/۵)	۲(۹/۱)
خونریزی نیازمند تزریق خون	۰(۰)	۰ (۰)	۰ (۰)
درد محل عمل	۱ (۷/۱۵)	۱ (۱۲/۵)	۲(۹/۱)
هیپرتانسیون وریدی و ادم اندام تحتانی	۰ (۰)	۰ (۰)	۰ (۰)
ایسکمی انتهای اندام تحتانی	۰ (۰)	۰ (۰)	۰ (۰)
تشدید یا ایجاد نارسایی قلبی	۰ (۰)	۰ (۰)	۰ (۰)

بحث

نیاز به انجام همودیالیز دایمی در حال افزایش می‌باشد در صورتی که مکانهای قابل دسترسی در اندام‌های فوقانی در حال کاهش می‌باشد [۵].

درمطالعه‌ای نشان داده شده که استفاده از فیستول صافنوفمورال با وجود اینکه نیاز به دستکاری‌های مکرر و انجام چند باره آن دارد می‌تواند به عنوان یک روش آلترناتیو برای بیمارانی که نیاز به انجام همودیالیز دارند، مورد استفاده قرار گیرد [۵]. این روش ابتدا در سال ۱۹۶۹ با وسیله‌ای به نام Thomas Shunt انجام شد که به صورت شنت خارجی بین ورید صافن بزرگ و شریان فمورال سطحی عمل شد. این روش نتایج طولانی مدت خوبی نداشت که بیشتر به علت عفونت بالا و خونریزی ثانویه به گرافت خارجی بود [۶،۷].

May و همکارانش برای اولین بار به صورت مقاله‌ای امکان استفاده از ورید صافن بزرگ را به صورت یک لوپ فیستولی با شریان فمورال در قسمت پروگزیمال فمور توضیح دادند [۸]. بعد از آن چند نویسنده دیگر استفادهٔ موفقیت آمیز این روش را توضیح دادند [۹،۱۰،۱۱]. Kinnacrt و همکارانش با ۳۱ فیستول بیشترین بیمار را توصیف کردند [۱۲]. این افراد نشان دادند که فیستول صافنوفمورال روش راحتی است ولی بروز آنوریسم کاذب بیشتر و میزان کارآیی آن کمتر از فیستول ساعد می‌باشد در مطالعه ما ناکارآیی فیستول‌ها بعد از ۲ سال ۲۲/۷ ٪ بود که به نظر قابل قبول بوده و مشابه مطالعه دیگران می‌باشد (۲۸/۶٪) [۵]. همگی موارد ناکارایی در سال اول اتفاق افتاده است. مطالعه‌ای که در برزیل انجام شده، ناکارایی یک ساله فیستول صافنوفمورال ۳۲/۹٪ بوده است و بعضی از بیماران تا حدود۱۶ سال از فیستول خود استفاده کردند [۴]. ناکارایی ۲۲/۷٪ در مقایسه با ناکارایی یک ساله فیستول‌های رادیو سفالیک نیز که برای نوع اتوژن (۳۰٪) و برای گرافت‌های پلی ترا فلورواتیلن (۴۰-۳۰٪) گزارش شده [۱۳] نتیجه رضایت بخشی است. میزان بقای فیستول در دو جنس اختلاف معنی‌داری نداشته است.

عوارض دیگری مثل خونریزی قابل توجه و عدم کارآیی کافی فیستول صافنوفمورال برای همودیالیز توصیف شده است.

خونریزی‌های تهدید کننده در هیچ مطالعه‌ای گزارش نشده است. Ilig و همکارانش برای کاهش خطر خونریزی در اثر کنده شدن ورید از روش آندوسکوپیک استفاده کردند [۴]. در مطالعه ما هیچگونه عارضه‌ای در خونریزی که نیازمند تزریق خون باشد مشاهده نشد.

در مواقعی که وجود آترواسکلروز از انجام فیستول صافنوفمورال ممانعت می‌کند روش‌های دیگری مثل ایجاد فیستول بین شریان سیر کمفلکس سطحی ایلیاک و ورید صافن بزرگ یا شریان پوپلیتئال و ورید صافن بزرگ استفاده شده است [۱۴].

از گرافت‌های صناعی به جای لوپ وریدی جهت ایجاد فیستول استفاده می‌شود این روش فراوانی نسبی بیشتر عفونت و کارآیی مشابه یا حتی کوتاهتر نسبت به لوپ وریدی داشته است [۱۵]. Vogel و همکارانش در۱۳۴ بیمار نشان دادند که استفاده از

[Downloaded from jssu.ssu.ac.ir on 2026-11-26]

گرافت PTFE (پلی تترافلورواتیلن) برای انجام همودیالیز در اندامهای تحتانی با میزان عفونت ۲۰٪ همراه بوده است. عفونت بیشتر در محل آناستوموز وریدی اتفاق می‌افتد . ۵۲٪ از گرافت‌های عفونی خارج شدند [۱۵]. مشابه این مطالعه را Korzets و همکارانش انجام دادند که در ۳۷ گرافت اندام تحتانی ۱۱٪ عفونت گرافت داشتند[۱۶]. در مطالعه Pierre-Paul و همکارانش ۵۷/۱٪ عفونت در محل عمل داشتند که همگی مربوط به محل انسزیون جراحی بود و فیستول صافنوفمورال عفونی نشده بود [۵]. در مطالعه حاضر ۹/۱٪ از بیماران دچار عفونت فیستول صافنوفمورال شدند که مجبور به بستن فیستول شدیم.

چند فاکتور تکنیکی مهم در طراحی فیستول صافنوفمورال باید مد نظر باشد. عادت جسمانی بیمار مورد توجه قرار می‌گیرد اگر بیمار چاقی قابل ملاحظه یا Pannus آویزان داشته باشد، این موقعیت جهت انجام فیستول پروگزیمال صافنوفمورال مناسب نیست. اگر بیمار چاق نباشد باید قادر به قرارگیری در وضعیت کاملاً Supine باشد چون لوپ صافن مناسب در وضعیت Semi-flower به طور کامل قابل دسترسی نیست [۵].

چند فاکتور شناخته شده نیز جهت دسترسی کامل و موفق به ورید صافن بزرگ جهت انجام فیستول صافنوفمورال وجود دارد. ورید صافن بزرگ باید تا زیر زانو برداشته شود تا طول کافی وریدی جهت انجام عمل در دسترس باشد. تونل وریدی باید تا حد امکان سطحی باشد تا انجام سوزن زدن جهت همودیالیز به راحتی انجام گیرد [۱۷].

بسیار مهم است که لوپ وریدی بدون کشش باشد که جهت نیل به این هدف باید منحنی ملایمی در مسیر تونل ایجاد کرد و برای این امر بهتر است یک یا دو شکاف پوستی در طول لوپ وریدی داده شود (شکل ۱). علاوه بر آن ورید باید حداقل ۳ mm قطر داشته باشد چون ورید صافن بزرگ به خودی خود و به طور قابل ملاحظه‌ای افزایش در قطر نمی دهد. در این مطالعه یک کودک هفت ساله نیز وجود داشته که به علت ناکافی بودن قطر عروق اندام‌های فوقانی فیستول صافنوفمورال برای او گذاشته شد این کودک جزء موارد موفق مطالعه بوده است.

علاوه بر اینکه این روش در بیمارانی که انجام همودیالیز از مکانهای دیگر مشکل است به کار می‌رود فواید دیگری دارد چون در این روش از ورید به عنوان ارتباط شریان ورید استفاده می‌شود خطر عفونت آن از مواردی که گرافت‌های صناعی استفاده می‌شود کمتر است. اگر این روش دچار ناکارآیی شد، به دلیل اینکه محل تنگی و محل نارسایی فیستول در خود فیستول می‌باشد و خروجی وریدی آسیب ندیده است می‌توان از گرافت شریانی وریدی به جای فیستول استفاده کرد. در روش ما مثل روش Pierre [۵] از یک آناستوموز استفاده می‌شود. در صورتی که در یک مقاله دیگر از دو آناستوموز استفاده شده است [۱۸].

در این روش هنگام همودیالیز دستان بیمار آزاد می‌باشد که از حسن‌های این روش است [۵].

بر خلاف مطلوبیت‌های این روش معایبی برای آن وجود دارد. .میزان بالای عوارض زخم نسبت به همودیالیز از اندام‌های فوقانی دیده می‌شود. با این وجود در مطالعه ما کلاً ۹/۱٪ عفونت مشاهده شد که نسبت به مطالعات دیگر بسیار کمتر بوده است.

در نظر باشد که ورید صافن بزرگ حداقل آسیب را ببیند، چون این ورید، ذخیره وریدی بسیار خوب، به خصوص در بازسازی شریانی محیطی یا قلبی دارد [۱۷]. از معایب بالقوه این روش که در هر حالت همودیالیز دیده شده، پیشرفت نارسایی قلبی می‌باشد[۱۹] که البته در مطالعه ما مشاهده نشد. همچنین در مطالعه حاضر عوارض مربوط به هیپرتانسیون وریدی، ادم و ایسکمی مشاهده نشد.

نتیجه گیری

استفاده از گرافت یا لوپ صافنوفمورال می‌تواند به عنوان روش جایگزین جهت همودیالیز در بیمارانی استفاده شود که از روش‌های دیگر نمی‌توان استفاده کرد. استفاده مکرر از فیستول باعث ناکارآمد شدن آن می‌شود. لذا بیماران در طول دوره درمان خود نیاز به جراحی‌های متعدد جهت ایجاد فیستول پیدا می‌کنند[۲۰]. به طور کلی توصیه می‌کنیم که در ابتدا همودیالیز از طریق اندام‌های فوقانی انجام شود و اگر از اندام فوقانی قابل انجام و دسترس نبود از طریق صافنوفمورال تلاش شود[۲۰]. اگر صافن بزرگ سالم بود، به جای استفاده از گرافت به علت میزان

[Downloaded from jssu.ssu.ac.ir on 2026-11-26]

عفونت‌های بالای آن لوپ فیستول صافن و فمورال بـه کـار بـرده شود. اگر بیمار به خوبی انتخاب شود و شرایطی که در بـالا گفتـه شد جهت مراقبت فیستول مهیا گردد این فیستول می‌تواند به طـور موفقیـت آمـیزی جـهت انجـام همودیـالیز بـه کـار رود .

References

1- Knechtle SJ. ***Kidney transplantation and dialysis access In:*** Norton, JA, Bolinger, RR, Chang, AE, ***editors surgery :Basic science and clinical evidence*** . New York :springer -verlag , 2001. 1449 .

2- Gorshi TF, Nauyen HQ, Gorshi YC. ***Lower - extremity saphenous vein transposition arteriovenous fistula: an alternative for hemodialysis access in AIDS patients.*** Am surg . 1998:338-340

3- Sheis GR, Storey BG, May J . ***Use of the saphenous vein for arteriovenous shunts in the upper thigh .*** Med .J . Aust . 1970:2:1241-1242 .

4- Illig KA, Orloff M, Lyden SP. ***Transposed saphenous vein arteriovenous fistula revisited:new technology for an old idea.*** Cardiovasc. Surg. 2002: 10:212-215.

5- Pierre paul D, Williams S, Lee T, Gahtan V . ***Saphenous vein loop to femoral artery . Arteriovenous fistula :A practical alternative .***Ann vasc sury 2004;18:223-224.

6- Thomas GI. ***A large -vessel appliqué arteriovenous shunt for hemodialysis .*** Trans Am . Sco . Artif . Intern . Org. 1969:15:288-292 .

7- May J, Johnson JR, Evans R. ***Experience with large vessel appliqué (Thomas)shunts for hemodialysis*** . Med . J . Aust .1970:2:1163-1165.

*8-*May J, Tiller D, Johnson J . ***Saphenous vein arteriovenous fistula in regular dialysis treatment .*** N . Engl . J. Med . 1969:280:770 .

*9-*Lawton RL , Freeman RM. ***Unusual intra and extra corporeal connection for vascular access.*** Proc . Eur. Dial. Transplant . Assoc . 1970:7:413.

10- Perez Alvarez JJ, Vargas Rosendo R, Gutierrez Bosque R . ***A new type of subcutaneous arteriovenous fistula for chronic hemodialysis in children . S***urgery 1970:67:355-359 .

11- Firlit CF , Canning J . ***saphenofemoral shunt .*** Arch . Surg . 1972:104:854-855.

12- kinnaert P, Vereerstraent P, Toussaint C. ***Saphenous vein loop fistula in the thigh for maintenance hemodialysis***. World .Surg . 1979: 3: 95: 98.

13- Mocelin AJ , Brandina L , Matini AM , Rodrigues , AF M , Delfino DA V , Vienna CA A . ***Native femoral artery – saphenous vein fistula for hemodialysis .*** Braz J Urol, 2001 ; 27(2) :136-138

14- Ryan JJ, perkins JD. ***Saphenous to popliteal arteriovenous fistula as a suitable alternative in chronic hemodialisis .*** Br.J.Surg .1989:168:550-551.

15- Vogel KM, Martino MA, O'Brien SP . ***commplivations of lower extremity arteriovenous grafts in patients with end stage renal disease .*** South Med . J. 2000:93:593-595 .

16- Korzets A, Ori Y, Baytner S . ***The femoral artery -femoral vein polytetrafluroehtylene graft a 14 -year retrospective study .*** Nephrol Dial Transplant . 1998;13:1215-1220.

17- Morgan A , Lazarus M . ***Vascular access for dialysis : technics and results with newer methods .*** Am J Surg . 1975:129:432-437.

18- Izquierdo GF,Vivero RR . ***Venous autograft for hemodialysis .*** Nephron 1971:8:57:-66.

*19-*Fee HJ, Levisman J, doud RS . ***High output CHF From femoral arteriovenous shunt for vascular access .*** Ann Surg . 1976:183:321-323.

20- Willson SE. ***Vascular interposition (Bridge fistulas) for hemodialysis . in : Wilson SE . vascular access .*** 4th ed . St.louis ,Mosby. 2002 : 101 –113

[Downloaded from jssu.ssu.ac.ir on 2026-11-26]

[Downloaded from jssu.ssu.ac.ir on 2026-11-26]