



آزادسازی تونل مچ دستی با روش جراحی باز کوچک معرفی تکنیک جدید با استفاده از سیستم نایف لایت

سیدحسین سعید بنادکی^{۱*}، ابوالقاسم زارع زاده^۲، حسن برزگر^۳

۱- استادیار گروه ارتوپدی، دانشگاه علوم پزشکی شهید صدوقی یزد

۲- استادیار گروه ارتوپدی، دانشگاه علوم پزشکی اصفهان

۳- کارشناس پرستاری، دانشگاه علوم پزشکی شهید صدوقی یزد

تاریخ پذیرش: ۱۳۸۹/۷/۸

تاریخ دریافت: ۱۳۸۸/۶/۱۸

چکیده

مقدمه: سندرم تونل کارپال (CTS) شایع‌ترین نوروپاتی فشارنده می‌باشد و به دلیل فشار روی عصب مدیان در مچ دست ایجاد می‌گردد. ما در این بررسی که به روش مداخله‌ای- تجربی آینده‌نگر انجام گردیده است، ارجحیت روش درمانی جراحی کوچک با ابزار نایف لایت را نسبت به درمان جراحی باز کلاسیک مورد بررسی قرار می‌دهیم.

روش بررسی: از مهرماه سال ۱۳۸۴ لغایت اردیبهشت سال ۱۳۸۸ مجموعاً ۷۶ بیمار سندرم تونل کارپال، کاندید جراحی گردیدند که به صورت تصادفی با یکی از دو روش جراحی باز کلاسیک و جراحی باز کوچک با کمک ابزار نایف لایت مورد عمل جراحی قرار گرفتند (۳۸ بیمار در هر گروه قرار گرفتند). بیماران در فواصل یک هفته- دو هفته، یک ماه و دو ماه بعد از عمل ویزیت گردیدند و علائم و عوارضی مثل درد (براساس معیار VAS) ثبت گردید و از بیماران خواسته شد که فعالیت‌های روزمره و کار را همراه با کاهش درد و کم حسی دست شروع نمایند.

نتایج: توزیع بیماران در هر دو گروه از نظر سن و جنس یکسان بود. کاهش درد و علائم بیمار بعد از جراحی در هر دو گروه وجود داشت ولی زمان بهبودی شکایات و دوران نقاهت در بیماران جراحی شده با روش جراحی باز کوچک (گروه II) به صورت معناداری کمتر از گروه I بود. عوارض جراحی در هر دو گروه یکسان بود.

نتیجه‌گیری: روش جراحی باز کوچک (MOCTR) با کمک ابزار جراحی نایف لایت از حیث کاهش زمان نقاهت و برگشت زودتر بیمار به کار نسبت به روش کلاسیک ارجحیت دارد.

واژه‌های کلیدی: سندرم تونل کارپال - عصب مدیان - نایف لایت - جراحی باز کوچک

مقدمه

عمل جراحی برای درمان سندرم تونل کارپال از شایع‌ترین اعمال جراحی در اندام فوقانی می‌باشد (۱). در مقابل روش جراحی باز که روش کلاسیک برای جراحی این سندرم می‌باشد روش آندوسکوپیک نیز معرفی گردیده است که هدف آن بازتوانی و برگشت به کار سریع‌تر بیماران می‌باشد. اما تعدادی از مؤلفین با توجه به عوارض و قیمت بالای تجهیزات و ملزومات روش آندوسکوپیک، با وجود بازتوانی سریع‌تر، از نظر اقتصادی مقرون به صرفه نمی‌دانند (۲).

استفاده از روش جراحی باز کوچک (MOCTR) که ایمن بوده و آسیبی به عناصر عصبی، عروقی و تاندونی وارد نکند می‌تواند علاوه بر اینکه مزایای روش کلاسیک (جراحی باز) را داشته باشد، بازگشت به کار را سریع‌تر و طول دوران بازتوانی را کاهش دهد.

در این مطالعه (RCT) که در گروه اول مطالعات مبنی بر شواهد (Evidence Base) قرار می‌گیرد، ضمن بازنگری به آناتومی ناحیه و بررسی اندیکاسیون‌های جراحی، نتایج آزادسازی تونل کارپال با تکنیک MOCTR و به کمک ابزار جراحی نایف لایت مورد ارزیابی قرار می‌گیرد.

اندیکاسیون جراحی و تشریح

تشخیص سندرم تونل کارپال کلینیکی است و یافته‌های

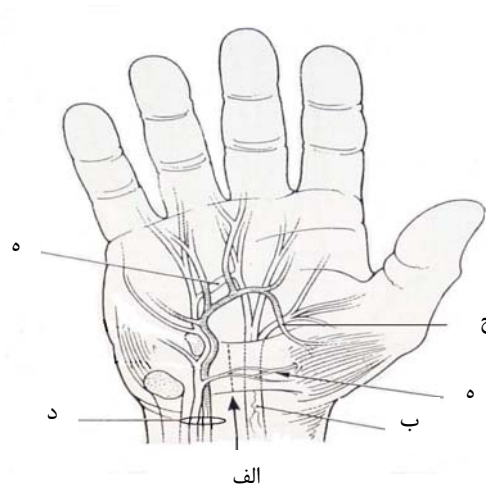
الف- لیگامان عرضی مچ دستی

ب- عصب مدیان

ج- شاخه راجعه عصب مدیان

د- عصب و شریان اولنار

ه- شاخه‌های ارتباطی بین عصب مدیان و اولنار



شکل ۱: تشریح عناصر مچ دست

نورودیاگنوستیک نقش تأییدی دارند (۳). جراحی در انواع شدید و در مورد متوسط که به درمانهای غیرجراحی پاسخ نداده‌اند اندیکاسیون دارد (۴). هرچند تکنیک‌های MOCTR را در تمام مواردی که جراحی اندیکاسیون دارد می‌توان انجام داد ولی بیماران ایده‌آل مواردی هستند که کف دست پهن و صاف داشته باشند (معمولاً در افراد مسن این حالت وجود دارد) و این تکنیک در بیماران با دستان کوچک و چاق مشکل می‌باشد (۵). این روش را در بیمارانی که جراحی قبلی در ناحیه انجام شده است و یا آناتومی ناحیه تغییر یافته است مانند شکستگی‌های قبلی دیستال رادیوس توصیه نمی‌گردد.

عناصری که در جراحی CTR باید قطع شوند لیگامان عرضی کارپال (TCL) و عناصری که باید محافظت شوند و نبایستی قطع شوند عبارتند از:

عصب مدیان

شاخه راجعه عصب مدیان

شریان و عصب اولنار

قوس عرضی شریانی کارپال

شاخه‌های ارتباطی بین عصب مدیان و اولنار

عصب جلدی پالمار؛ (شکل ۱).

سقف تونل کارپال را تشکیل می‌دهد. پهنای این لیگامان از پروکسیمال به دیستال تقریباً ۳ سانتیمتر است و اتصالات در

الف- لیگامان عرضی مچ دست به عنوان یک قرقره قوی برای خم شدن انگشتان دست عمل می‌کند و در ضمن این لیگامان

در زمینه آرتریت روماتوئید و یا آرتروز دژنراتیو وجود داشت (۷ مورد) از مطالعه خارج گردیدند. در دو مورد حین عمل جراحی نوک ابزار جراحی شکست که عمل جراحی با روش کلاسیک باز صورت گرفت و این دو نیز از مطالعه حذف شدند. همچنین ۳ نفر از بیماران به علت آتروفی شدید عضلات تنار و ضعف دست نیاز به انتقال تاندون همراه با CTR داشتند که این موارد نیز از مطالعه خارج گردیدند.

بقیه بیماران (۷۶ نفر)، به صورت تصادفی (یک در میان) با روشهای جراحی باز (OCTR) و جراحی باز کوچک (MOCTR) با کمک ابزار جراحی نایف لایت مورد عمل جراحی قرار گرفتند. با بیمارانی که کاندید روش (MOCRT) بودند در مورد مزایای این روش شامل کوچک بودن محل عمل و نیز شرکت دادن آنها در این مطالعه صحبت گردید و رضایت آنها کسب گردید.

در روش جراحی باز با یک انسزیون منحنی به طول ۴-۳ سانتیمتر به موازات چین تنار در کف دست و با فاصله ۶ میلیمتر از آن حداکثر تا چین عرضی دیستال مچ دست و سپس به کمک یک قیچی تنوتومی فاشیای کف دستی اکسپوز می گردید و با کمک چاقوی شماره ۱۵ فاشیای عرضی مچ دست و فاشیای کف دست باز می گردید و در مواردی که دید کافی برای بازکردن فاشیای عمقی ساعد وجود نداشت (در دستان بزرگ و چاق) با گسترش انسزیون به صورت زیگزاک به سمت پروکسیمال این ناحیه نیز آزاد می گردید. به طور معمول، تنوسیتوکتومی انجام نمی گرفت. بعد از باز نمودن تورنیکه و هموستاز عروق خونریزی دهنده پوست با روش ماتریس افقی (Horizontal mattress) ترمیم می شد.

در روش MOCTR، یک انسزیون ۱/۵ سانتیمتر روی کف دست داده می شد و با استفاده از رترکتور سن و تیغ جراحی شماره ۱۵، انسزیون تا سطح فاشیای پالمار عمق داده می شد و یک سوم دیستال فاشیای عرضی کارپال (TCL) آزاد می گردید و عصب مدیان نمایان می شد و با دید مستقیم و کنارزدن تاندون ها و عصب مدیان به سمت رادیال با کمک قیچی تنوتومی سطح فوقانی لیگامان عرضی کارپال از پوست و بافت نرم به صورت بلانت

سمت رادیال به توبروزیته اسکافوئید و برجستگی تراپیوم و در سمت اولنار به قلاب همیت و استخوان پیزیفورم می باشد (۶).

ب- عصب مدیان در قسمت پروکسیمال کانال، پهنایی به اندازه ۶ میلیمتر دارد و به تدریج به سمت دیستال کانال پهن تر شده و به اندازه ۷/۷ میلیمتر می رسد (۶). موقعیت عصب مدیان در کانال کارپال در قدام و اندکی به سمت رادیال می باشد. مسیر عصب مدیان را باید تشخیص داد نه اینکه حدس زد.

ج- شاخه راجعه عصب مدیان به عضلات تنار عصبدهی می کند و واریاسیونهای زیادی برای این شاخه شرح داده شده است. در ۹۹٪ از موارد این عصب از سمت رادیال یا قدام از عصب مدیان جدا می شود، اما مواردی هم وجود دارند که عصب از سمت اولنار خارج می گردد و لذا اپروچ در سمت اولنار عصب به صورت مطلق بی خطر نیست (۶).

د- باندل نوروواسکولر اولنار هنگام عبور از ساعد به دست وارد کانال گایان می شود. شریان در سمت رادیال عصب قرار دارد و درست دیستال به قلاب همیت به سمت کف دست منحرف می شود تا قوس شریانی کف دستی را تشکیل دهد.

ه- شاخه های ارتباطی حتی بین عصب اولنار و مدیان که در قدام فاشیای کف دستی قرار می گیرند ۱۵٪ موارد مشاهده می گردند. آسیب به این شاخه ها حتی می تواند عامل ایجاد نوروما و درد بعد از جراحی باشد (۷).

و- عصب جلدی پالمار که حدوداً ۴ سانتیمتر پروکسیمال به مچ دست از عصب مدیان خارج می شود و در سمت رادیال عصب مدیان و خارج از تونل کارپال به کف دست طی مسیر می کند (۳).

روش بررسی

این مطالعه که به روش مداخله ای- تجربی آینده نگر انجام گردید. مجموعاً ۸۹ بیمار از مهرماه سال ۱۳۸۴ لغایت اردیبهشت ۱۳۸۸ با تشخیص CTS شدید و یا متوسط که به درمان های غیر جراحی پاسخ نداده بودند، کاندید جراحی آزادسازی تونل کارپال شدند. بیمارانی که قبلاً تحت عمل جراحی قرار گرفته بودند و علائم آنها عود کرده بود (یک مورد)، و یا به دنبال شکستگی قبلی مچ دست و نیز تنوسینویت شدید

نایف لایت (گروه II) مورد عمل جراحی قرار گرفتند. متوسط سن بیماران ۴۷ سال (۳۲-۶۸) بود (۴۵ سال در گروه اول و ۴۹ سال در گروه دوم). ۶ نفر از بیماران مرد و ۷۰ نفر زن بودند. توزیع بیماران برحسب جنس و روش جراحی در جدول ۱ نشان داده شده است.

جدول ۱: توزیع فراوانی بیماران برحسب جنس و نوع عمل جراحی

جنس	جراحی باز	جراحی باز کوچک
مرد	۴	۲
زن	۳۴	۳۶

در ۳۰ مورد از بیماران علائم دوطرفه وجود داشت که در ۶ مورد جراحی در سمت مقابل قبل از مراجعه فعلی صورت گرفته بود و در بقیه موارد روشهای غیرجراحی برای درمان سمت مقابل انتخاب گردید.

از ۴۶ بیمار باقیمانده، ۲۸ مورد در دست راست و ۱۸ مورد در دست چپ علائم وجود داشت. متوسط پیگیری بیماران نیز ۲۶ ماه (۴-۵۰ ماه) بود.

نتیجه جراحی بر اساس رضایتمندی بیماران PEM (Patient Evaluation Measure) (۸) و Analogue Scale (از صفر تا ده) سنجیده شد. متوسط درد بیماران قبل از عمل در گروه I، ۵/۸ و گروه II، ۵/۷ و بعد از عمل در این گروه به ترتیب ۱/۷ و ۱/۳ بود. هرچند که کاهش درد در هر دو گروه به صورت واضح وجود داشت ولی اختلاف بین دو روش از نظر آماری معنی دار نبود ($P=0/28$).

متوسط زمان بازگشت به کار روزمره در گروه اول ۴/۲ هفته و گروه دوم ۲/۳ هفته بود. این اختلاف از نظر آماری معنی دار بود ($P=0$) و بازگشت به کار در گروه دوم زودتر از گروه اول انجام شده بود.

آزمون یافته‌های فوق با نرم‌افزار SPSS انجام گردیده است. عوارض جراحی سندرم تونل کارپال به دو گروه عوارض زودرس و دیررس تقسیم می‌شوند. که از گروه عوارض زودرس

آزاد و سطح زیرین نیز با استفاده الواتور Freer از سینیوم آزاد می‌گردید. نوک U شکل ابزار جراحی (شکل ۲) روی لبه دیستال ۲/۳ باقیمانده لیگامان عرضی کارپال قرار داده می‌شد و در امتداد منطقه امن (۷) و تا حد چین پروکسیمال عرضی مچ دست به جلو هدایت می‌گردید. هنگام خارج کردن ابزار از روشنایی (Illumination)، تیغه آن برای کنترل قطع کامل TCL استفاده می‌شد (لازم به توضیح است که نوک این ابزار جراحی علاوه بر وجود یک چاقو که مسئول بریدن TCL می‌باشد با کمک یک باتری و ایجاد روشنایی قادر به ارزیابی ضخامت بافت نرم در موضع نیز می‌باشیم).



شکل ۲: ابزار جراحی نایف لایت (Stryker Co)

در هر دو گروه بیماران بعد از آزاد نمودن تورنیکه، در صورت لزوم هموستاز صورت گرفت و پوست با روش ماترس افقی و با نایلون ۴/۰ ترمیم شد و از پانسمان حجیم (Bulky) برای پوشاندن محل عمل استفاده شد. در دوران بعد از عمل جراحی، بیماران فردای روز عمل ترخیص می‌گردیدند. تمرینات لغزش عصب (Nerve gliding exercise) (۴) به تمام بیماران آموزش داده می‌شد تا از روز دوم بعد از عمل شروع شود. در فواصل یک هفته، دو هفته، یک ماه و دو ماه بعد از عمل جراحی بیماران پیگیری گردیدند. حرکات مچ دست از روز هفتم شروع می‌گردید و سوتورها در هفته دوم برداشته می‌شدند. شروع بکار بیمار برحسب علائم سوپرتکتیو ثبت می‌گردید و از بیماران خواسته شد که در صورت بروز مشکل و یا مواجهه با عارضه‌ای مراجعه داشته باشند. میزان درد بیمار در ماه دوم بعد از عمل با درد قبل از عمل براساس VAS مقایسه می‌گردید.

نتایج

از ۷۶ بیمار شرکت کننده در مطالعه ۳۸ بیمار با روش جراحی باز (گروه I) و ۳۸ بیمار با روش MOCTR با کمک

سال اخیر روش اندوسکوپیک نیز به صورت فزاینده‌ای مورد استفاده قرار گرفته است. طرفداران این روش، انسزیون کوچک روش اندوسکوپیک و نیز برگشت سریعتر به کار را به عنوان مزایای این روش معرفی می‌کنند و عده‌ای پرهزینه بودن و احتمال آسیب به اعصاب (شاخه‌های ارتباطی بین مدیان و اولنار) را علت عدم کارایی این روش می‌دانند.

در کنار این دو روش، روش جراحی باز کوچک وجود دارد که به نظر می‌رسد مزایای هر دو روش را داشته باشد. از طرفی با مشاهده مستقیم عصب و شاخه‌های ارتباطی در کف دست احتمال آسیب به این اعصاب کاهش می‌یابد و از طرفی به دلیل طول اندک انسزیون، دوران نقاهت نسبتاً کاهش یافته و برگشت به کار سریع‌تر خواهد بود.

روشهای مختلفی و استفاده از وسایل مختلفی برای جراحی Mini open شرح داده شده است (۵) لیکن این تکنیک جراحی با استفاده از این ابزار تاکنون گزارش نشده است.

در این مطالعه تعداد بیماران زن بیش از ۱۱ برابر بیماران مرد بود، در حالیکه نسبت زن به مرد در اکثر مطالعات کمتر از این بوده و حتی در مطالعات اخیر سری‌هایی گزارش شده‌اند که تعداد مرد و زن برابر بوده است (۱۰). با توجه به اینکه سه بیمار مراجعه‌کننده در طول این مدت که نوروپاتی بسیار شدید داشتند و منجر به آتروفی شدید عضلات تنار شده بود و نیاز به انتقال تاندونی داشتند همگی مرد بودند، به نظر می‌رسد که در جامعه ما مردان نسبت به علایم خود کمتر واکنش نشان داده و دیرتر مراجعه نموده و یا مراجعه نمی‌نمایند. اثبات این موضوع نیاز به مطالعات تکمیلی دیگری دارد.

روش MOCTR با ابزار نایف لایت نسبت به روش جراحی باز از حیث عوارض و رضایت‌مندی بیمار و کاهش علایم بیمار یکسان بوده ولی از نظر برگشت به کار بیماران با اختلاف آماری واضح ارجحیت داشته است. لازم به توضیح است که قیمت ابزار جراحی نایف لایت که وسیله‌ای یک بار مصرف می‌باشد، ۲۰۰۰۰۰ تومان می‌باشد و با توجه به اینکه یکی از جنبه‌های بررسی میزان زمان لازم برای برگشت به کار بیماران جنبه اقتصادی موضوع می‌باشد لازم است که قیمت این ابزار نیز در

است در ۳ بیمار ایجاد شد که پس از مراجعه بیمار تخلیه گردید.

در ۱ مورد از گروه دوم به دلیل خونریزی حین عمل جراحی و عدم امکان کنترل آن، انسزیون گسترش داده شد و مشخص شد شریان اولنار سوراخ شده که این سوراخ شدگی با نایلون ۸/۰ ترمیم شد و در یک مورد از گروه اول شاخه راجعه عصب مدیان به صورت پارشیل آسیب دید که با نایلون ۱۰/۰ و بزرگ‌نمایی 3.5x ترمیم شد. در ۲ مورد از اعمال جراحی نوک چاقوی جراحی در حین عمل شکست که قطعه شکسته شده خارج گردید و بیماران با روش کلاسیک جراحی و از مطالعه خارج شدند.

از عوارض دیررس درد ناشی از دیستروفی سمپاتیک به دنبال جراحی در ۱۲ بیمار تشخیص داده شد که ۷ مورد از گروه اول و ۵ مورد در گروه دوم و همگی با شروع تمرینات فیزیکی، کنترل درد با دارو استفاده از کورتیکواستروئید و داروهای استابیلیزر عصب مانند گاباپنتین کنترل گردیدند.

عدم بهبود علایم در بیماران وجود نداشت ولی بعضی از علایم مانند پارستزی شبانه خیلی زود و بعضی مانند بی‌حسی‌های مزمن دست تا دیرنگام بعد از جراحی پاسخ می‌دادند.

سفتی مفاصل تنها به صورت موقت و در مواردی که آتروفی سمپاتیک (RSD) داشتند وجود داشت که همگی با تمرینات فیزیوتراپی بهبود پیدا کردند.

تندرنس در قاعده دست در ۳ مورد یافت شد (۲ مورد گروه اول و یک مورد گروه دوم) که یک نفر مرد (از گروه اول) و ۲ نفر زن بودند. که درمان‌های کنسرواتیو شامل دارودرمانی و آتل گذاری اعمال گردید. نوروما در هیچکدام از بیماران یافت نگردید و نیاز به عمل جراحی ماژور در پیگیریهای بعدی بیماران وجود نداشت.

بحث

جراحی برای آزادسازی تونل مچ دستی (CTR) از شایع‌ترین اعمال جراحی اندام فوقانی می‌باشد و درصد زیادی از مقالات و بحث‌ها را به خود اختصاص می‌دهد. روش کلاسیک جراحی برای درمان این نوروپاتی، روش جراحی باز می‌باشد. در چند

این مقایسه لحاظ گردد.

از دیگر معایب این مطالعه عدم لحاظ جبران (Compensation) بیماران و بررسی ارتباط آن با برگشت به کار بوده است. به صورت خلاصه با توجه به عدم وجود آسیب عصبی و شاخه‌های عصبی و نیز با توجه به برگشت به کار سریع‌تر این روش می‌تواند به عنوان جایگزینی برای روش کلاسیک جراحی

باز مورد استفاده قرار گیرد. هرچند مطالعات محدود دیگری با استفاده از این وسیله و با تکنیک‌های دیگری انجام گرفته است (۱۳-۱۱) که در همگی کاهش درد دوران بعداز جراحی و کاهش عوارض گزارش شده است، اما بررسی‌های تکمیلی با تعداد بیماران بیشتر و نیز در مراکز دیگری برای تأیید این ادعا مورد نیاز است.

منابع:

- 1- Graham B. *The value added by electrodiagnostic testing in the diagnosis of carpal tunnel syndrome*. Journal of Bone Joint Surg Am 2008; 90:2587-93.
- 2- Canale ST, Beaty JH. *Campbell's operative orthopedics*. 11 th ed. Philadelphia: Mosby; 2008.p.4285.
- 3- Green D, Hotchkiss R, Pederson W, Wolfe S. *Green's operative hand surgery*. 5th ed. New York: Churchill Livingstone; 2005.p.999.
- 4- Mackin EY, Callahan AD, Osterman AL, Skirven TM, Schneider L. *Hunfer, Mackin & Callahan's rehabilitation of the hand and upper extremity*. 5 th ed, St. Louis: Mosby; 2002.p.643-57.
- 5- Baratz ME, Bragdan G. *Limited open carpal tunnel release using the safeguard system*. Atlas of Hand Clinics 2002;7(2):191-8.
- 6- Mosher JR. *Mini open carpal tunnel release*. J Ame Society of Surg of the Hand 2001; 1(3): 211-6.
- 7- Ferrari GP, Gabert A. *The superficial anastomosis on the palm of the hand between the ulnar and median nerves*. J Hand Surgery By 1991;16(5): 511-4.
- 8- Attk TL, Smith B, Baratz ME. *Risk of neurovascular injury with limited open carpal tunnel release: defining the "Safe zone"*. J Hand Surgery By 2001; 26(5): 484-7.
- 9- Watts AC, McEachan J. *Carpal tunnel syndrome in men*. Current Orthopedics 2006; 20(4): 294-8.
- 10- Bhattacharya R, Birdsall PD, Finn P, Stothard J. *A randomized controlled trial of knifelight and open carpal tunnel release*. J Hand Surgery Br 2004;29(2):113-5.
- 11- Helm RH, Vaziri S. *Evaluation of carpal tunnel release using the Knifelight instrument*. J Hand Surgery Br 2003;28(3):251-4.
- 12- Avci S, Sayli U. *Carpal tunnel release using a short palmar incision and a new knife*. J Hand Surgery Br 2000;25(4):357-60.

Mini Open Carpal Tunnel Release(A New Technique with Knife Light System)

H. Saeed Banadaky(MD)^{*1}, A. Zarezada(MD)², H. Barzegar(BSc)³

¹*Department of Orthopedics, Shaheed Sadoughi University of Medical Sciences, Yazd, Iran*

²*Department of Orthopedics, Isfahan University of Medical Sciences, Isfahan, Iran*

³*Department of Nursing, Shaheed Sadoughi University of Medical Sciences, Yazd, Iran*

Received: 9 Sep 2009

Accepted: 30 Sep 2010

Abstract

Introduction: Carpal tunnel syndrome(CTS) is the most common entrapment neuropathy in the upper extremity and it develops due to unusual pressure on the median nerve in the carpal tunnel. In this randomized clinical trial, mini open carpal tunnel release(MOCTR) with knife light is compared with the classic open carpal tunnel(CTR) release technique.

Methods: A total of 76 patients who were candidate for carpal tunnel release from September 2005 to April 2009 were divided randomly in two groups. Group I was treated by classic open surgery, while group II was treated by mini open surgery with knife light. Patients were visited at first, second, fourth and eighth weeks post operation. Complications and symptoms including pain(by visual analog scale) were registered. Patients were advised to start daily routines as soon as their pain and symptoms reduced.

Results: Statistically, both groups were same regarding sex and age and symptoms were reduced considerably in both groups. Pain and post operative symptoms disappeared earlier in group II and they returned to work sooner than the other group. Complications in two groups were similar.

Conclusion: Mini open technique with knife light for carpal tunnel syndrome has certain advantages as compared to classic open surgery with respect to early return to work and daily routines.

Keywords: Carpal Tunnel Syndrome/Surgery; Median Nerve; Postoperative Period

****Corresponding author: Tel: +98 351 8224000, Email: saeed@ssu.ac.ir***