

CASE REPORT

گزارش یک مورد L4 TRAUMATIC SPONDYLOPTOSIS

دکتر بهرام مبینی^۱، دکترحمید بهتاش^۲، دکتر ابراهیم عامری^۳، دکتر قاسم فتحی^{۴*}

چکیده

بیمار مرد سی ساله ای است که به علت سقوط از ارتفاع ده متری با شکستگی L5 و دررفتگی کامل L4 به طرف قدام همراه با علائم عصبی و ضایعات داخل شکمی مراجعه کرده بود به علت پارگی احشا در مرکز دیگری تحت عمل جراحی لاپاراتومی و ایلتوستومی قرار گرفته و بیمار کاندید جراحی بود ولی به علت مشکلات شکمی و زخم بستر و بدی حال عمومی، عمل جراحی با خطر بالا همراه بود لذا بیمار با بریس به مدت شش ماه درمان شد. بعد از گذشت سه سال از تروما علائم عصبی بیمار به طور کامل برطرف شده و مشکلی در راه رفتن و انجام فعالیت‌هایی روزانه ندارد. رادیوگرافی انجام شده در آخرین پیگیری جوش خوردن شکستگی در همان وضعیت اولیه را نشان می دهد. نتیجه گیری: L4 traumatic spondyloptosis یافته نادری است که نیاز به درمان جراحی دارد ولی در مواردی که به دلایل مختلف درمان جراحی با ریسک بالا و خطر جانی همراه باشد ممکن است درمان غیر جراحی نتیجه قابل قبولی داشته باشد.

واژه های کلیدی: اسپوندیلوپتوز، شکستگی دررفتگی

مقدمه

نیاز به درمان جراحی دارد مواردی از این ضایعه گزارش شده که برای تمام موارد درمان جراحی انجام شده است هیچ موردی از این ضایعه که تحت درمان طبی قرار گرفته باشد در دنیا گزارش نشده است بیماری با این ضایعه که تحت درمان غیر جراحی قرار گرفته است معرفی می شود.

گزارش بیماری

بیمار مرد سی ساله ای است که به علت سقوط از ارتفاع ده متری دچار ترومای ستون فقرات به صورت دررفتگی کامل مهره چهارم به طرف قدام و شکستگی مهره پنجم کمری شده بود همچنین پارگی لوب راست کبد، پارگی دیافراگم، پارگی سکوم و ایلتوم داشته که در مرکز دیگری تحت عمل جراحی

L4 traumatic spondyloptosis یافته نادری است که به علت تروماهای شدید با انرژی بالا مانند تصادفات و سقوط از ارتفاع ایجاد می شود و باعث دررفتگی کامل یک مهره نسبت به مهره پایین تر می شود این دررفتگی گاهی همراه با شکستگی مهره ها می باشد به علت ضربه شدید وارد شده به ستون فقرات و بافت نرم معمولاً همراه با علائم عصبی بوده و به علت بی ثباتی

۱،۳،۴- استادیار گروه ارتوپدی

دانشگاه علوم پزشکی و خدمات بهداشتی درمانی ایران

*۴- نویسنده مسئول: استادیار گروه ارتوپدی

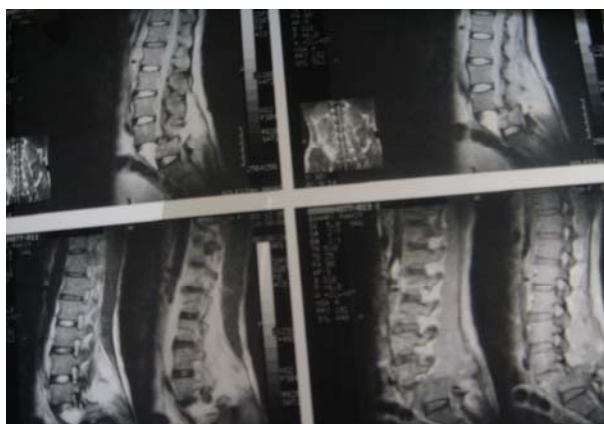دانشگاه علوم پزشکی و خدمات بهداشتی درمانی شهید صدوقی یزد

تلفن ۸۲۲۴۰۰۰، تلفن همراه: ۰۹۱۲۲۲۵۰۱۱۳

E mail : fathi937@yahoo.com

تاریخ پذیرش: ۱۳۸۵/۶/۲۳

تاریخ دریافت: ۱۳۸۵/۱۰/۱۳



شکل (۳)

با توجه به نوع شکستگی و علائم عصبی همراه بیمار نیاز به عمل جراحی داشت اما عمل جراحی با توجه به بدی حال عمومی و زخم بستر وسیع همراه با ترشحات عفونی در ناحیه ساکروم و محل برش جراحی خلفی و ایلئوستومی با ترشح فراوان و نامناسب بودن محل برش قدامی قابل انجام نبود ناچاراً بیمار تحت درمان غیر جراحی با Total contact body jacket به مدت شش ماه قرار گرفت بعد از بهبودی حال عمومی ایلئوستومی بیمار بسته و از بیمارستان مرخص شد.

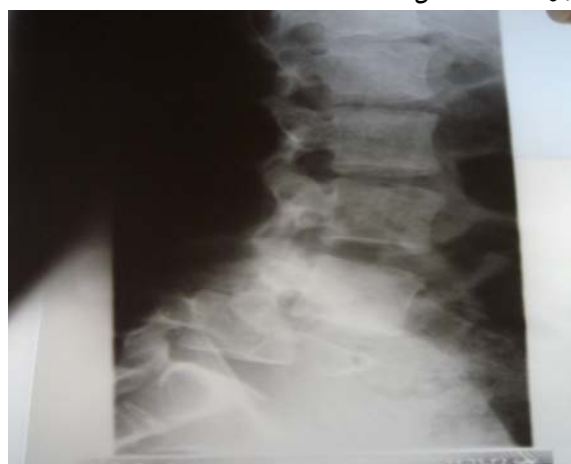در پیگیری شش ماه بعد از تروما بیمار از درد و پارستزی در اندامهای تحتانی شکایت داشت ولی کنترل ادرار بهبود یافته بود و قدرت عضلات اندامهای تحتانی نرمال بود در مراجعه بعد از سه سال بیمار به صورت طبیعی راه می رود و قادر به انجام فعالیت‌های روزانه می باشد در معاینه هیچگونه اختلال عصبی ندارد رادیوگرافی جوش خوردن شکستگی در همان وضعیت اولیه را نشان می دهد.

بحث

L4 traumatic spondyloptosis یافته نادری است در ۴۱۲

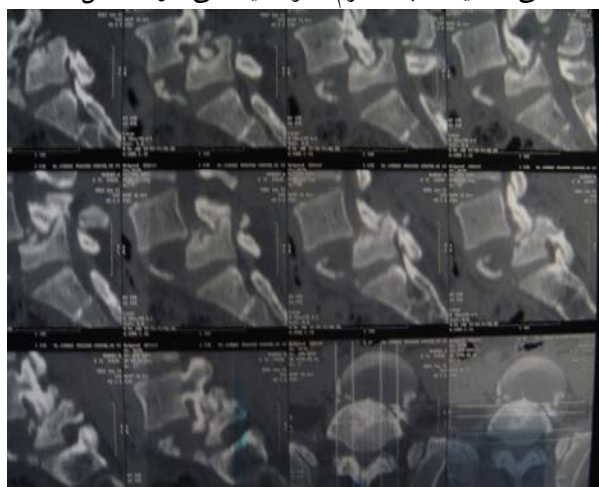
بیمار با ترومای ستون فقرات که توسط Denis گزارش شده ۴٪ در ناحیه L3-L4 بوده و هیچ موردی پایینتر از L4 نبوده است^(۱) تقسیم بندی های مختلفی در مورد شکستگی های ستون فقرات ارائه شده است Magerl شکستگی ها را به تیپ A و B و C تقسیم می کند تیپ A شامل Wedge و Burst است تیپ B Flexion - Distraction و تیپ C Fracture - dislocation را شامل می شود هر یک از این گروه ها به سه زیر گروه تقسیم می شود.

لاپاراتومی و ایلئوستومی قرار گرفته و بعد از بهبودی نسبی حال عمومی جهت ادامه درمان به بیمارستان شفا یحیائیان تهران اعزام شده است. در معاینه اولیه، بیمار هوشیار و کاشکتیک و از بی اختیاری ادرار و بیحسی در پاها شکایت داشت در معاینه عصبی بیحسی ناحیه پری انال و پرینه و ضعف در اکستانسیون انگشت اول هر دو پا و همچنین زخم بستر در ناحیه ساکروم داشت در رادیو گرافی انجام شده دررفتگی کامل مهره چهارم به طرف قدام و شکستگی قسمت قدامی تنه مهره پنجم کمری مشهود است (شکل ۱).



شکل (۱)

در سی تی اسکن (شکل ۲) جابجایی کامل مهره چهارم به طرف قدام و دررفتگی دو طرفه فاست همراه با شکستگی ستون قدامی مهره پنجم دیده می شود. در MRI انجام شده (شکل ۳) شکستگی با دررفتگی و ضایعات بافت نرم همراه دیده می شود (شکل ۳).



شکل (۲)

دررفتگی تقریباً کامل مهره چهارم کمری بدون علائم عصبی به وسیله Smith IJ, Love-TW گزارش شده است^(۶) - Abdel Fattah بیماری را با دررفتگی کامل مهره چهارم کمری به طرف خلف همراه با شکستگی قوس خلفی مهره پنجم بدون علائم عصبی معرفی کرده است در این بیمار مهره چهارم به همراه قوس خلفی مهره پنجم به طرف خلف جابجا شده و باعث Decompression خود بخودی بافت‌های عصبی شده است^(۷) درمان ضایعات تیپ C با توجه به بی ثباتی ستون فقرات جراحی است.

نتیجه گیری

عمل جراحی در مورد بیمار ما با توجه به ضایعات همراه و زخم بستر و ضعف مفرد جسمانی با ریسک بالایی عوارض و حتی خطر جانی همراه بود به ناچار بیمار با بريس به مدت شش ماه درمان شد در آخرین پیگیری سه سال بعد از ضایعه علائم عصبی به طور کامل برطرف شده و بیمار قادر به انجام فعالیت‌های روزانه خود می باشد هیچ بیماری با ضایعه مشابه که تحت درمان غیر جراحی قرار گرفته باشد گزارش نشده است.

که در گروه C1 C شکستگی همراه با دررفتگی به طرف قدام است، C2 دررفتگی در جهت لترال و در C3 همراه با چرخش (Rotation) مهره دررفته می باشد^(۲) بیمار ما در زیر گروه C1 قرار می گیرد طبقه بندی دیگری در مورد شکستگی دررفتگی های L5 -S1 توسط Aihara ارائه شده است^(۳) مکانیسم این ضایعه Flexion همراه با Compression است که وقتی نیروی Flexion غالب باشد.

سگمان بالا به صورت Hyperflexion چرخش پیدا کرده و باعث شکستگی ستون قدامی مهره تحتانی می شود این نیرو همچنین باعث پارگی رباط های خلفی شده و دررفتگی و یا نیمه دررفتگی مهره فوقانی در جهت قدام ایجاد می کند این ضایعه به علت تخریب هر سه ستون مهره کاملاً بی ثبات (unstable) بوده و این بی ثباتی هم در جهت قدامی خلفی وهم به صورت چرخشی (rotary instability) می باشد^(۴) این ضایعه به علت ترومای شدید معمولاً با درگیری عصبی همراه است، موردی با شکستگی و دررفتگی کامل مهره چهارم کمری بدون علائم عصبی توسط Chen WC گزارش شده است^(۵) بیمار دیگری با

References

- 1- Denis F. *The three – column spine and its significance in the classification of acute thoracolumbar spine injuries*. Spine 1983; 8: 817 – 831 .
- 2- Magerl F, Harms J, Gertzbein SD. *A new classification of spinal fractures. Presented at the society internationale orthopedie et traumatologie meetings*, Montreal, Canada.
- 3- Aihara T, Takahashi K, Yamegata M, I. *Fracture – dislocation of the fifth lumbar vertebra : a new classification*. J Bone Joint – Surgery (Br) 1998; 80: 840 – 5
- 4- Antoine G . Tomeh and Charles C Edwards . *Traumatic injury of the lower lumbar spine* . Surgery of Spinal Trauma (Cotler) 2000: 313– 314
- 5- Chen WC . *Complete fracture – dislocation of the lumbar spine without paraplegia* . Int Orthop . 1992; 23(6):355 – 7
- 6- Smith IJ , love TW . *Lower lumbar hyperextension fracture – dislocation without paraplegia* . Spinal disorder Tech . 2003 Jun ; 16 (3):295 -8
- 7- Abdel – Fattah H , rizk AH . *Complete fracture – dislocation of the lower lumbar spine with spontaneous neurologic decompression* . Clin Orthop . 1990 Feb ; (251): 140 -3