مجله دانشگاه علوم پزشکي و خدمات بهداشتي - درماني
شهيد صدوقي يزد
سال دوازدهم، شماره سوم، پاييز ۱۳۸۳، ص ۸۵

CASE REPORT

راشی‌تیسم مقاوم به درمان به عنوان اولین تظاهر بیماری ویلسون (یک مورد نادر)

دکتر محمد باقر اولیاء[۱]، دکتر انوشه حقیقی[۲]، دکتر جواد شاکری [۳]، امیر بهرامی احمدی[۴]

چکیده

بیماری راشیتیسم به عنوان یکی از بیماری‌های ایجاد کننده اختلال در مینرالیزاسیون استخوان تعریف می‌گردد .از میان علل بسیار زیادی (کمبود ویتامین D، اختلال دستگاه گوارش، اسیدوز، اختلال توبول کلیوی و غیره) که برای ایجاد راشیتیسم مطرح می‌باشد، بیماری ویلسون نسبتاً نادر بوده و در مرور منابع، موارد معدودی از تظاهر اولیه ویلسون با بیماری راشیتیسم گزارش شده است. در این مقاله ما یک مورد دختر بیمار افغانی که دچار راشیتیسم مقاوم به درمان است را معرفی می‌نماییم.

واژه‌های کلیدی: بیماری ویلسون،راشیتیسم مقاوم به درمان، اسیدوز توبولار کلیوی

مقدمه

ریکتز، اختلال در معدنی شدن ماتریکس آلی استخوان در حال رشد می‌باشد به‌طوری‌که نقص مینرالیزاسیون در استخوان و صفحه رشد ایجاد می‌شود.این نقص بیشترین ناهنجاری را در استخوانهای دارای رشد سریع ایجاد می‌کند و در نهایت منجر به تغییر در بلوغ و رشد سلولی و نمو صفحه اپی فیزی و در نتیجه پهن شدگی انتهای استخوان‌های بلند و دفورمیتی‌های استخوانی می‌شود.

۱ و ۲- استادیار گروه روماتولوژی
۳ – پزشک عمومی
۴- دانشجوی رشته پزشکی
۱،۳ و۴- دانشگاه علوم پزشکی وخدمات بهداشتی – درمانی شهید صدوقی یزد
۲- دانشگاه علوم پزشکی و خدمات بهداشتی - درمانی هرمزگان

ویلسون یک اختلال ارثی متابولیسم مس است که با تجمع مس در کبد و بافت‌های خارج کبدی مشخص می‌شود و شیوع جهانی آن۱ در ۳۰۰۰۰ نفر می‌باشد.

مورگان و همکاران در سال ۱۹۹۲ اولین مورد بیماری ویلسون را در فردی که ابتدا با سندرم فانکونی و ریکتز مراجعه نموده بود را گزارش نمودند[(۱)] و آخرین مورد گزارش شده آن در سال ۲۰۰۰ توسط Kashyap و همکاران می‌باشد[(۲)].

معرفی بیمار

بیمار دختر بچه‌ای۱۱ساله اهل افغانستان که به‌علت درد استخوانی، ضعف عضلانی و عدم توانایی در راه رفتن در سال ۱۳۸۲ مراجعه

[Downloaded from jssu.ssu.ac.ir on 2026-11-25]

نموده است .مشکل بیمار از سن ۴ سالگی به صورت درد استخوانی شروع شده و از ۹ سالگی دردهای استخوانی و ضعف عضلانی وی تشدید یافته است و از ۱۸ ماه قبل از مراجعه، بیمار قادر به راه رفتن نبود همچنین بیمار از شکنندگی استخوان به دنبال ضربات خفیف شاکی بود سابقه چندین مورد شکستگی در استخوان‌های ساعد و در رفتگی شانه و خونریزی لثه را نیز ذکر می‌نمود.

بیمار ساکن افغانستان بوده که ۲ سال قبل به ایران مهاجرت کرده و به علت مشکل در راه رفتن از ادامه تحصیل منصرف شده بود. ۶ فرزند دیگر خانواده‌اش به علل نامشخص در فواصل سنی ۳-۲ سالگی فوت کرده بودند و یک فرزند پسر خانواده در سن ۷سالگی با علایم ایکتر وآسیت شدید فوت نموده است . خواهر کوچکتر بیمار نیز از درد مفاصل زانو شکایت داشته ولی در معاینه علایم حیاتی طبیعی بود.

قد بیمار ۱۱۹ سانتی متر و ۲۰ کیلوگرم وزن داشت ظاهر بیمار کوچکتر از سن وی به نظر می‌رسید (شکل ۱) راش پوستی و یا لنفادنوپاتی نداشت پوست بیمار خشک و دفورمیتی در جمجمه به صورت فرونتال برآمده مشاهده می‌شد. بیمار استرابیسم داشت، غده تیروئید نرمال بود .کیفوز و اسکلیوز واضح و Rickets Rosary در قفسه صدری مشاهده می‌شد، در معاینه شکم، نکته خاصی نداشت. آتروفی ژنرالیزه عضلات و ژنووالگوس در اندام تحتانی همراه با دفورمیتی ناشی از شکستگی در مچ دست چپ مشهود و در زانوها محدودیت Extension وجود داشت .قدرت عضلانی اندام های تحتانی در حد ۲/۵ و اندامهای فوقانی در حد ۳/۵ بود.



شکل (۱)

با کمک گرفتن از دستها قادر به نشستن بود در لمس استخوان‌ها تندرنس ژنرالیزه وجود داشت نبض‌های محیطی قرینه لمس می‌شد .در معاینه نورولوژی شواهدی از درگیری اکستراپیرامیدال وجود نداشت سایر معاینات طبیعی به نظر می‌رسید .

آزمایشات بیمار در (جدول ۱) آورده شده است.

جدول ۱: یافته‌های آزمایشگاهی

Total Protein=6.3mg/dl (6-8mg/dl)
Albomin=3.6 gm/dl (3.5–5mg/dl)
BUN=10 mg/dl (10-25 mg/dl)
Cr=0.4 mg/dl (0.5–1.5 mg/dl)
CPk=59 units/l (55–250 units/l)
LDH=10 units/l (240 – 525 iu/l)
Na=135 mg/l (135-145 mg/dl)
K=3.8 mg/dl (3.5 – 5 mmol/l)
Ca= 9.8 mg/dl (8.5-10.5 mg/dl)
P=1.6mg/dl (2.5–5 mg/dl)
Alp=781 units/l (14–100 units/l)
WBC=9100 (4000–10000)
HGB=11mg/dl (11.5–16 g/dl)
MCV=67 fl (80–100 fl)
PLT=210000 (150000 – 400000) U/A=Normal
CRP=Negative ESR=10 mm/h (0-15mm)
PT= 13 seconds (10 – 14Seconds)
PTT=46 seconds (35 – 45 Seconds)
LFT=Normal TFT=Normal
PTH=53 (13-54)u/ml
Cr= 271 mg/d Ca=175 (100-300)mg/d
Uric Acid=228mg/d
Mg=45(71-121) :در ادرار ۲۴ ساعته

در رادیوگرافی قفسه صدری استخوان‌ها کاملا استئوپنیک بود.دفورمیتی آشکار دیگری در قفسه سینه مشاهده نشد.در گرافی از مچ دست وزانو کاهش دانسیته استخوانی به‌صورت منتشر توأم با نامنظمی متافیز به صورتFrayning و Cupping و تورم نسج نرم در سطوح متافیز استخوان‌های بلند و نیز آرنج مشهود بود .افزایش ضخامت صفحه رشد همراه با خطوط حاصل از شکستگی پاتولوژیک در فیبولا و تی بیا و نیز Loozer Zone ملاحظه گردید .با توجه به یافته‌های فوق برای بیمار تشخیص

[Downloaded from jssu.ssu.ac.ir on 2026-11-25]

ریکتز گذاشته شد .در بیوپسی از استخوان، Severe Osteopenia گزارش شد.

با توجه به اینکه بیمار مدت‌ها تحت درمان با ریکتز قرار گرفته بود ولی بهبودی واضحی نداشت جهت بررسی علت ریکتز با شک به اسیدوز توبول کلیوی (RTA) ، ABG انجام شد و همچنین الکترولیت های ادرار و خون بررسی شد(جدول ۲)

جدول ۲: الکترولیت های ادرار و خون همزمان

الکترولیت همزمان ادرار	الکترولیت سرم	ABG(arterial blood gas
Na = 137	Na = 137	PH= 7.25
K = 3.5	K = 3.5	Hco3= 13.8
C1 = 135	C1 = 97	Urine AG= +31
PH = 8	Mg = 2.1	

یافته‌های فوق مطابق با RTA تیپ دیستال می‌باشد که در مورد بیماری ویلسون قبلا نیز گزارش شده است .با نظر متخصص اطفال برای بیمار عناصر Trace و ویتامین‌های تکمیلی برقرار گردید .و با اثبات RTA به بیمار محلول Shohl تجویز گردید .

با توجه به شرح حال ایکتر و آسیت وعلایم کبدی در برادر بیمار که در ۷ سالگی فوت کرده بود و نظر به این‌که یکی از بیماری‌های همراه با ریکتز و مرتبط با RTA بیماری ویلسون می‌باشد .بیمار با استفاده از Slit Lamp توسط متخصص چشم معاینه شد که(Kayser Fleischer Ring (k.F. Ring کامل دو طرفه مشاهده شد .در آزمایشات تکمیلی جهت اثبات بیماری ویلسون، سطح مس سرم ۴۳ میکروگرم در دسی لیترو سطح سرمی سرولوپلاسمین۵ mg/dl و مس ادرار ۲۴ ساعته ۲۵۷میکروگرم بود. در نهایت با تشخیص ویلسون تحت درمان با Penicillamine قرار گرفت و به‌دلیل احتمال تداخل روی با دی-پنی سیلامین تجویز روی قطع گردید.

۲ ماه بعد از شروع درمان حال عمومی بیمار به طور قابل ملاحظه‌ای بهبود یافته و بیمار با حداقل کمک قادر به راه رفتن بود و تغییرات رادیولوژیک پس از درمان در مقایسه با قبل از آن بسیار چشمگیر بود .(شکل ۲و ۳)

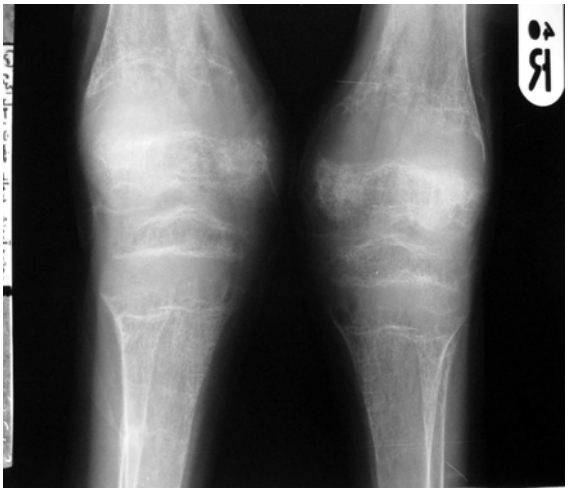

(شکل ۲)

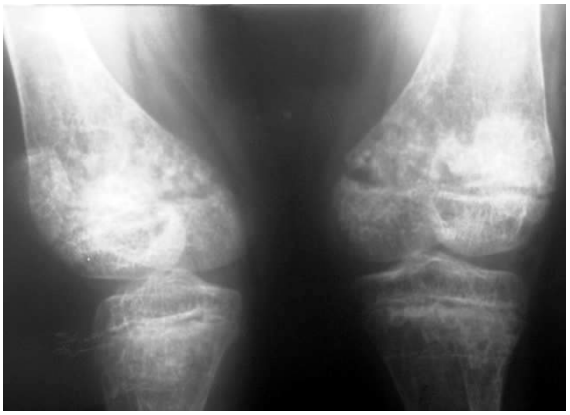

(شکل ۳)

بحث

هرگونه اختلال در مینرالیزاسیون استخوان می‌تواند منجر به نرمی استخوان (راشی تیسم) گردد .علل بسیار زیادی در ایجاد ریکتز مطرح شده و شامل کمبود ویتامین D واختلال در متابولیسم این ویتامین، اختلال در دستگاه گوارش، اسیدوز، نارسایی مزمن کلیه، کمبود فسفر، اختلال توبول کلیوی، نقص مینرالیزاسیون اولیه، نقص درسنتز ماتریکس (کمبود ویتامینC) و مواردی مانند اختلالات سطح منیزیم سرم و مسمومیت با آلومینیوم می‌باشد[۳] . نظر به این که برای تأیید تشخیص و درمان بیمار مورد بحث، وجود دو مورد سطح سرمی سرولوپلاسمین کمتر از ۲۰۰میلی‌گرم در لیتر همراه با وجود حلقه کایزر فلایشر کافی

[Downloaded from jssu.ssu.ac.ir on 2026-11-25]

بوده و بیمار ما نیز دارای هر دوی این موارد بود. برای تشخیص بیماری نیازی به انجام تستی غیرکارآمد و تهاجمی مانند بیوپسی کبد احساس نمی‌شد.

در ریکتز ناشی از کمبود ویتامین D ممکن است هیپو کلسمی و هیپوفسفاتوری و هیپو کلسیوری رخ دهد و در مقابل PTH سرم بالا می‌رود و با درمان این کمبود علایم برطرف می‌شود[۳].

اختلال متابولیسم ویتامین D به علل ارثی و اکتسابی تقسیم می‌شود و علت اکتسابی آن ناشی از مصرف داروهای ضد تشنج و یا نارسایی مزمن کلیه است[۳] که در بیمار ما سابقه مصرف داروهای ضد تشنج و نارسایی کلیه وجود نداشت. اختلال در دستگاه گوارش از قبیل بیماری سلیاک، گاستر کتومی، سیروز، آترزی مزمن صفراوی و نارسایی مزمن پانکراس و سوء جذب نیز می‌تواند منجر به ریکتز شود. سوء جذب ویتامین D در جریان استئاتوره رخ میدهد .بیشتر بیماران بدون علامتند و ممکن است فقط کاهش حجم استخوانی داشته باشند .جراحی بای پس روده و بیماری سلیاک بزرگسالان منجر به سوء جذب ویتامین D می‌شوند بیماری کلستاتیک کبدی و انتریت رژیونال از علل ثانویه بیماری استخوانی می‌باشند[۴،۳].

اسیدوز نیز از علل ریکتز می باشد RTA دیستال، گالاکتوزمی، اورتروسیگموئیدوسکوپی، مصرف استازولامید و آمونیوم کلرید، Medullary Sponge Kidney از علل اسیدوز مطرح می‌شوند .اسیدوز منجر به کاهش تبدیل فسفات کلسیم به هیدروکسی آپاتیت می‌شود و باعث هیپرفسفاتوری وهیپرکلسیوری و تداخل با تولید کلسی تریول می‌شود. کلسیم و فسفر خون نرمال می‌باشد و ALP افزایش یافته است و نفروکلسینوزثانویه به هیپرکلسیوری رخ می‌دهد.

RTA دیستال با اسیدوز، هیپوکالمی و نفروکلسینوز مشخص می‌شود. PH ادراری بالای ۵/۵ می باشد اسهال و آنیون‌گپ منفی ادرار از مشخصات دیگر این اختلال می‌باشد[۳].

ریکتز وابسته به ویتامین D نوع اول (کمبود کاذب این ویتامین): تولید محدود ۲۵و۱ دی هیدروکسی ویتامین D به علت بیماری اکتسابی و یا ارثی منجر به ریکتز می‌گردد .هیپو کلسمی و هیپوفسفاتمی و آلکالن فسفاتاز بالا در این بیماری دیده می‌شود . سطح هورمون پاراتورمون بالا رفته و هیپر فسفاتوری و آمینواسیدوری بروز می یابد. در اولین سال زندگی به صورت ضعف عضلانی، هیپوتونی، کندی حرکتی و توقف رشد بروز می‌یابد[۵،۳].

ریکتز وابسته به ویتامین D نوع دوم: مشابه نوع اول بوده اما سطح ۲۵و۱ دی هیدروکسی ویتامین D بالا می‌باشد .و ۶۰ %بیماران آلوپسی دارند .آنومالی اکتودرمال از قبیل Multiple Milia و کیست اپی درمال در درصد کمی از بیماران بروز می‌یابد. هیپوکلسمی و هیپو پاراتیروئیدی در اولین ماه زندگی رخ می‌دهد[۵،۳].کمبود فسفر ناشی از علل غذایی، ارثی و اکتسابی می‌باشد. نقص اولیه در انتقال فسفات در نفرون‌ها زمینه اصلی کمبود فسفر می‌باشد. در این بیماران کلسیم خون نرمال می‌باشد[۳].

ریکتز هیپو فسفاتمیک وابسته به X : با اختلال پیشرونده اسکلتی و تأخیر در رشد مشخص می‌شود. شایع‌ترین تظاهر آن قد کوتاه می‌باشد. بزرگی مچ یا زانو ثانویه به ریکتز مشاهده می‌شود[۶،۳].

یافته‌های آزمایشگاهی و رادیولوژی جهت تشخیص مهم هستند اختلال در دندان از قبیل آبسه دندانی و نقص در تکامل دندان از یافته‌های قابل ذکر می‌باشند[۷،۸]. سینوستوز نارس جمجمه مشاهده می‌شود. سطح کلسی تریول سرم نرمال می‌باشد. سطح کلسیم و PTH نرمال بوده ولی هیپوفسفاتمی و هیپوکلسیوری و هیپرفسفاتوری مشاهده میشود.آلکالن فسفاتاز نرمال یا افزایش یافته است[۳].

با توجه به کوتاهی قد بیمار هر چند این وضعیت در تشخیص افتراقی قرار می‌گیرد ولی سایر یافته ها (K.F ring) مؤید چنین تشخیصی نیست.

ریکتز هیپو فسفاتمیک ارثی با هیپرکلسیوری: هیپو فسفاتمی و هیپرکلسیوری و هیپر فسفاتوری همراه با کلسیم سرم نرمال از مشخصات این بیماری می‌باشد .علایم اولیه شامل درد استخوانی و دفورمیتی در اندام‌های تحتانی می‌باشد .بیماران با دوز بالای فسفر درمان می‌شوند[۳].

ریکتز هیپوفسفاتمیک اتوزوم غالب: هیپو فسفاتمی به علت اتلاف فسفات کلیوی رخ می‌دهد کلسیم خون نرمال بوده و

[Downloaded from jssu.ssu.ac.ir on 2026-11-25]

هیپرفسفاتوری و هیپوکلسیوری مشاهده می‌شود .از علایم آن دفورمیتی در اندام تحتانی و ریکتز می‌باشد.

ریکتز هیپوفسفاتمیک وابسته به X مغلوب : ریکتز، هیپوفسفاتمی و کاهش آستانه بازجذب فسفات در کلیه از مشخصات این بیماری می‌باشد و خود را با هیپرکلسیوری و پروتئینوری، نفرولیتیاز و نارسایی پیشرفته کلیوی در اوایل بزرگسالی نشان می‌دهد در حالی‌که سطح کلسیم خون نرمال می‌باشد و سطح هورمون پاراتورمون کاهش یافته است.

استئومالاسی ناشی از تومور: تومورهای با منشا مزانشیمی می‌تواند منجر به ریکتز شود .بیماران با درد استخوانی و عضلانی و ضعف عضلانی مراجعه می‌نمایند .سطح کلسیم خون و هورمون پاراتورمون نرمال و سطح سرمی فسفر به علت ترشح هورمون Phosphotonin کاهش یافته است[۲]. بهبودی بیماری استخوان بعد از رزکسیون تومور دیده می‌شود[۳]. با توجه به Bulky بودن تومورهای مزانشیمال و مشخص نشدن ضایعه تومورال در بررسی‌های بالینی و پاراکلینیک این تشخیص کمتر در بیمار مطرح می‌شود .در هیپوپارا تیروئیدی نیزممکن است استئومالاسی رخ دهد .هیپوکلسمی و سطح پایین PTH در این بیماران یافته بارز خواهد بود.

Fibrogenesis Imperfecta Ossium: بیماری نادری می‌باشد که نقص در سنتز ماتریکس وجود دارد .و بیماران با درد عضلانی در سنین میان سالگی و شکستگی‌های پاتولوژیک مراجعه می‌نمایند .سطح کلسیم و فسفر خون آنها نرمال می‌باشد[۳].

سندرم فانکونی با فسفاتوری، هیپوفسفاتمی، آمینواسیدوری، گلوکوزوری، آلبومینوری و اسیدوز توبول کلیوی پروگزیمال مشخص می‌شود. درسندرم فانکونی تیپ۱ کلسیم سرم نرمال بوده و هیپوفسفاتمی وکاهش جذب کلسیم و فسفر از دستگاه گوارش داریم اما در سندرم فانکونی تیپ۲ افزایش جذب فسفر وکلسیم از دستگاه گوارش مشاهده می‌شود. تشخیص نقص عملکرد توبول پروگزیمال کلیوی با استفاده ازگلوکوزوری بیش‌از ۵۰۰ میلی‌گرم در۲۴ساعت بدون هیپرگلیسمی‌می‌باشد. بیماران دچار سندرم فانکونی با قد کوتاه، هیپوپلازی مغز استخوان، پیگمانتاسیون پوست، دیابت و آتروفی‌آدرنال مراجعه می‌نمایند[۳].

Cystinosis: به علت تجمع سیستین در سلول‌ها می‌باشد .و با نارسایی‌کلیوی درکودکی و یا در بزرگسالی مشخص می‌شود[۳]. یافته‌های بالینی در تیروزینمی از هپاتوپاتی شدید در اوایل دوره طفولیت تا بیماری مزمن کبدی وریکتز در کودکان بزرگتر مشاهده می‌شود[۱۰].

استئوپنی به عنوان یکی از تظاهرات ویلسون مطرح می‌شود و در ۵۰-۲۵% بیماران دیده می‌شود و منجر به شکستگی، درد و دفورمیتی می‌گردد. ۵۰% بیماران ویلسونی کاهش دانسیته استخوانی داشته و دارای استئوپنی در دستها، پا و ستون فقرات می‌باشند که با میزان شکستگی بالایی همراه است و احتمالاً به علت دفع کلسیم و فسفر از ادرار و یا ممانعت مس، در پروسه طبیعی مینرالیزاسیون قرار دارند.

ریکتز و استئومالاسی در بیماران ویلسونی گزارش شده است.به‌علت این‌که بیشتر بیماران ازهند و یا چین گزارش شده‌اند .احتمالاً فاکتورهای تغذیه‌ای و نژادی نیز در آن نقش داشته باشد .در رادیوگرافی استئوپنی، Widening و نامنظمی صفحه رشد وجود دارد و بلوغ استخوانی به تأخیر می‌افتد[۱۱]. هیپرکلسیوری و نفروکلسینوز در بیماران دچار ویلسون ناشایع نیست. کمبود سطح سرمی فسفر وپتاسیم بیمار با شرایط‌نامناسب اقتصادی- اجتماعی بیمار که یک مهاجر افغانی است توجیه شده و بیانگر دریافت ناکافی غذا(Poor Nutrition) می‌باشدکه با اصلاح وضع تغذیه وی و جایگزینی انواع ریزمغذی‌ها این اختلالات نیز به حالت نرمال برگشت .

در Literature Review انجام شده تنها ۹ مورد از این همراهی ویلسون و راشیتیسم تا ماه مارس ۲۰۰۳ گزارش شده است.

نتیجه گیری

با توجه به موارد فوق پیشنهاد می‌شود هر کودکی که با علایم ریکتز مقاوم به درمان مراجعه می‌نماید از نظر بیماری ویلسون مورد بررسی وارزیابی قرار گیرد و بخصوص معاینه چشم بیمار از نظرK.F ring را در این گروه از بیماران ضروری بدانیم

[Downloaded from jssu.ssu.ac.ir on 2026-11-25]

References

1. Morgan HG, Stewart WK, Lowe KG: ***Wilson`s disease and the fanconi syndrome*** .Q J Medicine 31:361-383, 1962.
2. Kashyap, Vivek Kumor. ***Short stature and rickets***. Lancet 2000. December .356, 9245.
3. Drazen, Gill. ***Disease of Bone and Bone Mineral Metabolism***. Lee Goldman, j claud. Bennet. Cecil Textbook of Medicine.W.B. Saunders 2000 :1391-8
4. Syluester FA. ***Bone abnormalities in gastrointestinal and hepatic disease***. Current Opinion Pediatric .1999 Oct: 11(5): 402-7.
5. Takeda E , Yamamoto H, Takedani Y, Miyamoto K. ***Vitamin D-dependent rickets type 1 and type 2.*** Acta paediatric jpn. 1997 Aug 39(4): 508-13.
6. Saggese G, Baron cellin. ***Hypophostaemic rickets***. Hormone Research. 2000 .53 suppl 3:57-60.
7. Yamamoto T. ***Diagnosis of X-linked hypophosphatemic vitamin D resistant rickets***. Acta paediatric Japanese. 1997 Aug 39(4): 499-502.
8. Eyskens B, Proes mans W. ***Tumor- induced rickets:***
   a case report and review of the literature. European journal pediatric .1995 June 154(6): 462-68.
9. Russo PA, Mitchell GA, Tanguay RM. ***Tyrosinemia: a review pediatric development pathology*** .2001 May-June .4(3): 212-21.
10. Donald Resnick, ***Hemochromatosis and Wilson's disease***. Diagnosis of Bone and Joint Disorder. Saunders .2002: 1671-1673.
11. Hoppe B, Neuhaus T, Supertis furga, foster. ***Hypercalciuria and nephrocalcinosis feature of Wilson's disease***. Nephron 1993 .65(3):460-2.

[Downloaded from jssu.ssu.ac.ir on 2026-11-25]