

مطالعه اثرات هیستولوژیکی و بیوشیمیایی هایپوترمی بر کبد موش صحرایی

زهرا تقی پورشول^۱، دکتر جعفر سلیمانی راد^۲، دکتر علی رحیمی پور^۳

چکیده

مقدمه: از هایپوترمی در جراحی های مختلف نظیر جراحی های قلب و عروق، کبد، مغز و تیروئید استفاده می گردد. هایپوترمی به روشهای گوناگونی از قبیل خنک سازی سطحی، خنک سازی جریان خون داخلی و هایپوترمی فارماکولوژیکی انجام می گیرد. هایپوترمی اثرات مختلفی بر عملکرد ارگانها و بافتهای مختلف بدن از قبیل قلب، ریه، کبد، مغز، تیروئید و سیستم گردش خون دارد. در مطالعه حاضر اثرات هیستولوژیکی و بیوشیمیایی هایپوترمی بر بافت کبد موش صحرایی بررسی گردیده است.

روش بررسی: این مطالعه از نوع مداخله ای - تجربی است. هایپوترمی سطحی با کمک دستگاه مولد هایپوترمی مخصوص حیوانات کوچک جثه آزمایشگاهی ایجاد گردید. موش های صحرایی نژاد Wistar با هیدرات کلرال ۱۰٪ بیهوش شدند و سپس تحت هایپوترمی خیلی عمیق ($20 \pm 1^{\circ}\text{C}$) به مدت ۴/۵ ساعت قرار گرفتند. از گروه اول (آزمایش) بلافاصله پس از اتمام هایپوترمی، خون گیری به عمل آمد. از گروه دوم ۲۴ ساعت پس از اتمام هایپوترمی، خون گیری و نمونه گیری از بافت کبد صورت گرفت.

نتایج: بررسی بافت شناسی نشان داد که هسته هپاتوسیتها و زیکولر شده، فضای سینوزوئیدها کاهش یافته و هسته و سیتوپلاسم هپاتوسیتها حجیم گردیده است. افزایش معنی دار آلانین آمینوترانسفراز (GPT) بلافاصله پس از اتمام هایپوترمی مشاهده شد و ۲۴ ساعت پس از اتمام هایپوترمی این افزایش به میزان طبیعی برگشت. سطح سرمی اسپاراتات آمینوترانسفراز (GOT) هم بلافاصله و هم ۲۴ ساعت پس از اتمام هایپوترمی افزایش معنی داری را نشان داد.

نتیجه گیری: نتایج مشخص کرد که به علت به صفر نرسیدن متابولیسم حتی در طی هایپوترمی خیلی عمیق، تغییرات عروقی که منجر به هایپوکسی می شود می تواند موجب اثرات هیستولوژیکی و بیوشیمیایی در کبد گردد.

واژه های کلیدی: هایپوترمی، رت، آنزیم آمینوترانسفراز (GPT)، اسپاراتات آمینوترانسفراز (GOT)، کبد.

مقدمه

حدود ۳۰۰ سال پیش در ایتالیا Severnia برای بی حسی موضعی از برف و یخ جهت سرد کردن محل جراحی استفاده

می کرد^(۱). استفاده کلینیکی جدید از کاهش دمای کل بدن به عنوان یک عامل بیهوشی زا به تحقیقات Fay و Smith برمی گردد که برای درمان نئوپلاسم ها دمای بدن را با احتیاط کاهش دادند^(۱). هایپوترمی به عنوان دمای مرکزی بدن کمتر از 35°C تعریف می گردد^(۲،۱). در حال حاضر در زمینه جراحی اعصاب، هایپوترمی سیستمیک به طور کلینیکی جهت دو منظور عمده بکار می رود^(۳):

۱- هایپوترمی عمیق ($20-16^{\circ}\text{C}$) با چندین روش جهت قطع موقت

۱- مربی گروه بافت شناسی

۲- دانشیار گروه بافت شناسی

۳- استادیار گروه بیوشیمی

۱- دانشگاه علوم پزشکی و خدمات بهداشتی - درمانی رفسنجان

۲-۳- دانشگاه علوم پزشکی و خدمات بهداشتی - درمانی تبریز

هیستولوژیکی، سطح سرمی آنزیم آمینوترانسفراز (GPT) و آنزیم اسپاراتات آمینو ترانسفراز (GOT) نیز اندازه گیری گردید.

روش بررسی

این مطالعه یک مطالعه مداخله ای - تجربی است. رتهای نژاد Wistar مورد مطالعه از جنس نر و حدوداً پنج ماهه با وزن ۲۵۰-۳۰۰ gr انتخاب گردیدند. رتها به چهار گروه تقسیم شدند. دو گروه آزمایش و دو گروه کنترل که در هر گروه ۱۰ موش قرار گرفت. هر چهار گروه ۱cc ماده بیهوشی هیدرات کلرال ۱٪ را به طریق زیر جلدی از ناحیه بالای اینگوینال دریافت نمودند. موشهای گروه کنترل در شرایط آزمایشگاه نگهداری شدند موشهای گروه آزمایش دمای رکتوم آنها اندازه گیری گردید و سنسور دستگاه مولد هایپوترمی در رکتوم موشی قرار گرفت که میانگین دما را دارا بود، دمای دستگاه بر روی ۲۰°C تنظیم شد و پس از رسیدن دمای رکتوم به این میزان زمان محاسبه گردید و ۴/۵ ساعت پس از آن هایپوترمی متوقف شد. از رتهای گروه اول آزمایش و کنترل، بلافاصله پس از اتمام هایپوترمی خون گیری به عمل آمد. رتهای گروه دوم آزمایش و کنترل ۲۴ ساعت پس از اتمام هایپوترمی در شرایط آزمایشگاه نگهداری گردیدند و پس از این زمان از این تعداد رت خون گیری و نمونه برداری از بافت کبد صورت گرفت. دستگاه مولد هایپوترمی، دستگاه ساخت مرتضی باقرزاده کارشناس ارشد فیزیک پزشکی، که بر اساس خنک سازی سطحی و جهت حیوانات کوچک جثه آزمایشگاهی طراحی شده است^(۸) بود. لامهای تهیه شده جهت مطالعه میکروسکوپ نوری با روش H&E رنگ آمیزی گردیدند. اندازه گیری سطح سرمی آنزیمها بر اساس کیت های ساخت شرکت درمان کاو صورت گرفت و روش آماری مورد استفاده آزمون t-test بود.

نتایج

شکل (۱) قسمتی از یک لوبول کلاسیک کبد رت (گروه کنترل) را نشان می دهد که شکل فضاهای سینوزویدی کبد

جریان خون مغز به منظور جلوگیری از خونریزیهای داخل مغزی غیرقابل کنترل در درمانهای جراحی آنوریسم های پیچیده داخل مغزی استفاده می شود.

۲- هایپوترمی ملایم تا متوسط در بیماران آسیب مغزی شدید با روش خنک سازی سطحی با استفاده از پتوهای خنک کننده استفاده می شود^(۳).

مطالعات آزمایشگاهی در مورد هایپوترمی متوسط در دمای ۲۹°C بیانگر کاهش جریان خون کبد می باشد کاهش جریان خون کبد متناسب با کاهش برنده قلبی می باشد. اما کاهش جریان خون پورتال نسبت به برون ده قلبی بسیار کم است. در این حالت کبد از نظر اندازه بزرگتر شده و حاوی خون بیشتر در طی هایپوترمی می باشد^(۱). از بررسی تأثیر هایپوترمی بر روی شاخصهای بیوشیمیایی خاص در هیپاتوسیت های مجزا از کل بدن، به این نتیجه رسیدند که نگهداری سلولهای کبدی تحت هایپوترمی، مانع از آسیب اسموتیک سلولها می شود و زمان ضد مرگ در این هیپاتوسیت ها در دمای ۴°C طولانی تر می شود^(۴).

واقعیت قابل تأملی که در انجام هایپوترمی وجود دارد این است که در هایپوترمی کل بدن حتی در دماهای خیلی پایین، مصرف اکسیژن به مقدار نزدیک به صفر تنزل پیدا نمی کند. بنابراین فعالیت متابولیک همچنان ادامه دارد^(۵). با توجه به این واقعیت این سؤال مطرح گردید که آیا در روند هایپوترمی کل بدن، بافت کبد که فعالیت متابولیک بالایی دارد آسیب می بیند یا خیر؟ تحقیقاتی که قبلاً در مورد هایپوترمی انجام شده حاکی از تأثیرات متعدد فیزیولوژیک و بیوشیمیایی این تکنیک بر روی بافتهای مختلف بوده است. مطالعه اثرات هیستولوژیک هایپوترمی بلافاصله پس از اتمام هایپوترمی بر روی برخی از بافتهای موش صحرائی از جمله بافت کبد صورت گرفته است^(۶،۷). البته این تحقیقات بلافاصله پس از اتمام هایپوترمی صورت گرفته بود. اما از آنجایی که به احتمال دیررس بودن اثرات هیستولوژیک، امکان مشخص نشدن برخی تغییرات احتمالی بافتی در این مدت زمانی می رود، مطالعه حاضر برای ۲۴ ساعت پس از اتمام هایپوترمی طراحی گردید و چون تغییرات بافتی با تغییرات بیوشیمیایی همراه است. در این مطالعه همزمان با بررسی

تشخیص و هسته دارای کروماتین یکنواخت و خشک می‌باشد. شکل (۴) یک فتومیکروگراف است که نشان‌دهنده هپاتوسیت‌های رت در گروه آزمایش است و همانطور که ملاحظه می‌گردد در این شکل هسته و سیتوپلاسم هپاتوسیت‌ها در مقایسه با گروه کنترل بزرگتر و هسته به حالت وزیکولر و با کروماتین نامنظم مشاهده می‌شود. دیواره سلولی این هپاتوسیت‌ها در مقایسه با گروه کنترل نیز مشخص‌تر است.

واضح و سلولهای آندوتلیال در دیواره آنها مشخص می‌باشد. شکل (۲) فتومیکروگراف مقطعی از کبد رت (گروه آزمایش) است که ساختمان کلی پارانسیم کبد در مقایسه با گروه کنترل تغییر قابل ملاحظه‌ای نشان نمی‌دهد و فقط قطر فضاها و سینوزویدی کاهش یافته است. همانطور که در شکل (۳) مشاهده می‌شود با درشت‌نمایی بزرگتر خصوصیات هپاتوسیت‌های کبد موش (گروه کنترل) قابل

شکل ۱: قسمتی از یک لبول کبد رت (گروه کنترل)

شکل ۳: خصوصیات هپاتوسیت‌های کبد موش با درشت‌نمایی بیشتر (گروه کنترل)

شکل ۲: فتومیکروگراف مقطعی کبد رت (گروه آزمایش)

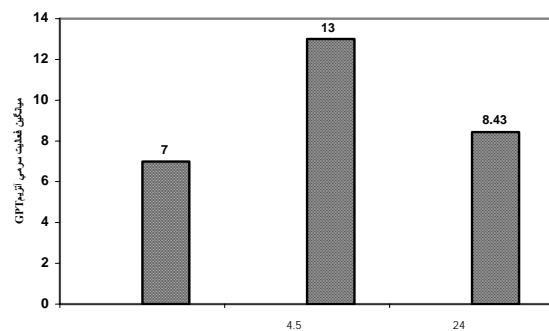
شکل ۴: فتومیکروگراف از هپاتوسیت‌های کبد رت (گروه آزمایش)

بحث

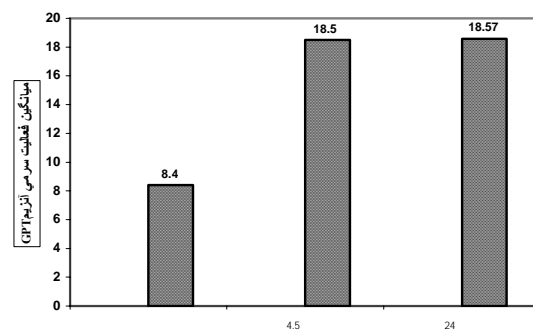
از هایپوترمی به عنوان یک عامل کمکی در برخی از شرایط درمانی و جراحی استفاده می شود و در طی ۴۰ سال گذشته گزارشهای بسیاری حاکی از مفید بودن این تکنیک در برخی شرایط کلینیکی منتشر شده است^(۱). هایپوترمی اثرات فیزیولوژیکی بسیاری از قبیل کاهش انرژی مورد نیاز بدن در طی هایپوترمی، کاهش مصرف اکسیژن، افزایش مصرف کاتکولامین و نوراپی نفرین^(۲)، افزایش قابلیت حل شدن اکسیژن در خون، اسیدوز متابولیک و کاهش PH^(۳) را موجب می گردد. با کاهش دمای بدن، برون ده قلبی، آهنگ ضربان قلب و فشار متوسط شریانی تنزیل پیدا می کند جریان خون کرونری کاهش یافته ولی در حد کافی باقی می ماند. با کاهش جریان خون کرونری مصرف اکسیژن میوکارد نیز کم می گردد^(۴). از سوی دیگر کاهش مصرف اکسیژن مغز تقریباً به موازات کاهش جریان خون مغز است.

اختلاف اکسیژن شریانی وریدی تقریباً ثابت می ماند. بدین ترتیب دیده شده است که در طی هایپوترمی به شرط سلامت گردش خون، هیچ گونه هایپوکسی ایجاد نمی شود. مطالعه هستیولوژیک کبد نشان داد که سلولهای بافت کبد و فضاهای سینوزویدی تغییراتی پیدا کرده اند. هسته سلولهای کبدی و زیکولر شده و به طور کلی حجم سلولها هم در سیتوپلاسم و هم در هسته افزایش یافته است و فضاهای سینوزویدی کوچکتر گردیده است باغلیشاهی^(۵) در سال ۱۳۷۷ اثرات هایپوترمی را بلافاصله پس از اتمام هایپوترمی بر روی بافت کبد مورد مطالعه قرار داد. در این مطالعه نیز زیکولر شدن هسته هپاتوسیتها گزارش گردید که با یافته های ما مطابقت دارد ولی از آنجا که تغییراتی نظیر افزایش حجم سلول را می توان به اثرات دیررس هایپوترمی نسبت داد. کاهش قطر سینوزویدها بیانگر کاهش جریان خون کبدی و افزایش حجم هپاتوسیتها می تواند بیانگر عکس العمل سلولها نسبت به کاهش اکسیژن باشد. Fugita و همکارانش در سال ۱۹۹۳ با ارزیابی نیاز اکسیژن طی هایپوترمی در کبد، گزارش کردند که به علت بالا بودن متابولیسم کبد، هپاتوسیتها نسبت به اثرات منفی هایپوکسی و

میانگین فعالیت سرمی آنزیم GPT در گروه های مورد مطالعه و گروه کنترل در نمودار (۱) آمده است. در این نمودار افزایش آنزیم GPT را در گروه اول که بلافاصله پس از اتمام هایپوترمی مورد ارزیابی قرار گرفته نسبت به گروه کنترل و گروه دوم آزمایش مشاهده می گردد. بر اساس آزمون آماری T-test تفاوت در میزان فعالیت سرمی GPT بین گروه اول و گروه کنترل معنی دار بود (p=۰/۰۱۵). میانگین فعالیت سرمی آنزیم GOT در گروه های مورد مطالعه و گروه کنترل در نمودار (۲) آمده است. هر دو گروه مورد مطالعه یک افزایش سطح سرمی را نسبت به گروه کنترل نشان می دهند مطابق با آزمون آماری t-test تفاوت سطح سرمی GOT بین موشهای گروه دوم آزمایش با گروه کنترل و موشهای گروه اول با کنترل به ترتیب با p=۰/۰۰۱ و p=۰/۰۰۷ معنی دار است.



نمودار ۱: میانگین فعالیت سرمی آنزیم GPT در گروههای آزمایش و کنترل



نمودار ۲: میانگین فعالیت سرمی آنزیم GOT در گروههای آزمایش و کنترل

ذکر این نکته ضروری است که در مشکلات کبدی، افزایش سطح سرمی GOT در مقایسه با افزایش سطح سرمی GPT بیشتر مشخص کننده بیماری است. بر اساس یافته‌های بدست آمده از بررسی حاضر و مقایسه این یافته‌ها با سایر مطالعات می‌توان نتیجه گرفت که هایپوترمی به همانطور که تأثیرات فیزیولوژیکی بوجود می‌آورد می‌تواند موجب تأثیرات هیستولوژیکی نیز شود. هر چند که این تأثیرات با کمک میکروسکوپ نوری به خوبی مشاهده نشد. پایداری برخی از این تغییرات تا ۲۴ ساعت از هایپوترمی و تغییرات آنزیمی مشاهده شده وجود این مشکلات را تأیید می‌کند البته ذکر این نکته ضروری است که با موافقت کامل در هنگام بکارگیری هایپوترمی و فراهم آوردن شرایط مطلوب جهت بازگرمایش صحیح می‌توان از اثرات سوء هایپوترمی کاست و یا حتی مانع از ایجاد آنها شد.

آنوکسی حساس می‌باشند^(۱۰). این یافته‌ها، تغییراتی را که در سلولهای کبدی مشاهده کردیم توجیه می‌کند. البته افزایش حجم سلولها می‌تواند احتمالاً جهت جبران کاهش ذخیره انرژی در طی هایپوترمی نیز باشد. با توجه به اینکه آنزیم GOT در مشکلات کبدی، قلبی و عضلانی افزایش پیدا می‌کند افزایش سطح سرمی GOT در هر دو گروه آزمایش یعنی در هر دو فاصله زمانی و معنی دار بودن این افزایش‌ها در مقایسه با گروه کنترل می‌تواند نشان‌دهنده پایدار بودن مشکل در بافتها در ۲۴ ساعت پس از اتمام هایپوترمی و با وجود تغییرات بافتی مشاهده شده کبد وجود مشکل در این بافت بیشتر مورد توجه قرار می‌گیرد، افزایش سطح سرمی GPT نیز می‌تواند دال بر وجود مشکل در کبد باشد. البته چون این افزایش را فقط در گروه اول آزمایش داریم و در ۲۴ ساعت پس از اتمام هایپوترمی به حالت طبیعی بر می‌گردد نمی‌تواند دلیل مشکل کبدی غیرقابل برگشت باشد. با وجود این

References

- Collins Vincent J , Chap 34, Lea & Febiger, *Principles of anesthesiology*, philadelphia, 1993, Vol 2, 3 rd ed : 1096-1116.
- Nunn JF, Utting Brown JE, Chap: 45 and 51, *General anesthesia Butter worth international* Edit 1988, Vol 2 , 5 th ed : 579-586 ,650-653.
- Tomio O , Terumasa K , Chiro S, Nobuy O, Keita M. *Neurosurgery*, 1996, Vol 38, No 6 : 1211-1223.
- Karavchenko LP, Velus AM , Shanina IV. *The effect of hypothermia on certain biochemical indicators of isolated hepatocytes* . Ukr.Biokhim, 1994 , Vol 66, No 4:108-1013.
- Kriklin John W, Barrat Brain G & Boyes. *Cardiac Surgery*. Churchil & Livingstone, NewYork , 1993 , Vol 2 nd ed : 62-73 .
- باغعلیشاهی فرزانه. «بررسی تغییرات بافتی ناشی از هیپوترمی در قلب، کلیه، کبد، معده رت» پایان نامه کارشناسی ارشد ، ۱۳۷۷
- لاهوریان حسین. «بررسی تغییرات ناشی از هیپوترمی در سیستم اعصاب مرکزی و غدد آدرنال» پایان نامه کارشناسی ارشد، ۱۳۷۷.
- باقرزاده مرتضی « طراحی و ساخت دستگاه هیپوترمی برای حیوانات آزمایشگاهی » پایان نامه کارشناسی ارشد ، ۱۳۷۶
- Stayer Stephen A , Steven James M , Nicolson Susan C, Jobes David R. Staley Charles & Boumgart Stephen, *The metabolic effects of surface cooling Neo nates Prior to cardiac surgery*, Journal of Anesth,1994,Vol.79, No.5: 834-839.
- Fujita S, Hamatomto I, Nakamara K, Tanak K, Ozowak . *Evaluation of oxygen necessity during hypotermmy liver perfusion* , Nippon Geka Hokan, 1993, Vol 62, No: 5 : 228-240.