

معرفی روش جراحی نیمه بسته (Semi - Closure) در درمان

سینوس پیلونیدال ساکروم

دکتر شعبان مهرورز^۱، دکتر سامان خوشبینی^۲، دکتر سید احمد فنایی^۳، دکتر سیدمرتضی موسوی نایینی^۴، دکتر هاشم جاریانی^۵

چکیده

مقدمه: بیماری سینوس پیلونیدال ساکروم در بین مردان جوان شیوع زیادی دارد و امروزه جراحی، درمان انتخابی آن می‌باشد ولی روشهای جراحی متعددی مورد استفاده قرار می‌گیرد که هر کدام دارای مزایا و معایب خاص خود می‌باشند، استفاده از روش جراحی اکسیزیون ضایعه و باز گذاشتن زخم تا بهبود خودبخودی (Cicatrization) ساده‌ترین و متداولترین این روشها است که با کمترین میزان عود همراه است ولی متأسفانه دوران پس از عمل طولانی مدت و بسیار ناراحت کننده‌ای داشته و به دلایل بهداشتی باعث دور ماندن از شغل و فعالیتهای روزمره می‌شود. همچنین استفاده از انواع روشهای بسته که در بعضی از آنها از تکنیک‌های پیچیده جراحی ترمیمی نیز استفاده می‌شود علیرغم کاستن از مشکلات بهداشتی بعد از عمل علاوه بر داشتن ریسک عود بالاتر همراه با عوارض عفونی بیشتری بوده و طول مدت بستری افزایش یافته و هزینه‌های درمانی نسبتاً قابل توجهی نیز صرف می‌شود.

روش بررسی: در این مقاله روش جراحی ساده خود را معرفی می‌کنیم به این صورت که پس از اکسیزیون ضایعه به روش معمول فقط با زدن یک بخیه عمیق در یک سوم تحتانی زخم آن را به صورت نیمه بسته نگه می‌داریم و به منظور مقایسه نتایج آن ۶۰ بیمار مرد جوان با میانگین سن $21/9 (\pm 3/09)$ سال را به صورت تصادفی به ۲ گروه تقسیم نموده و گروه اول (۳۰ بیمار) را با روش (Semi-Closure) و گروه دوم (۳۰ بیمار) را به روش باز (Open) تحت عمل جراحی قرار داده و هر دو گروه را تا بهبودی کامل تحت مراقبت و پیگیری قرار دادیم و نتایج آنها را در پرسشنامه‌های آماده شده ثبت و در نهایت پس از بهبودی کامل بیماران نتایج آنها را با هم مقایسه نمودیم.

یافته‌ها: در روش جراحی نیمه بسته بیمار از نظر درد و خونریزی بعد از عمل، سرعت بسته شدن زخم، دفعات تعویض پانسمان، زمان برگشت به کار و مدت بهبودی کامل در مقایسه با روش باز (Open) به طور معنی داری برتری داشت ولی از نظر طول مدت بستری و هزینه های درمانی اختلاف چندانی نداشت.

نتیجه‌گیری: استفاده از این تکنیک جهت عمل جراحی در سینوسهای پیلونیدال ساکروم مطمئن و بدون عارضه بوده و در مقایسه با روش باز دوران پس از عمل راحت‌تری داشته و هزینه‌های درمانی کمتری را به بیمار تحمیل می‌کند.

واژه‌های کلیدی: سینوس پیلونیدال ساکروم، بیماری پیلونیدال، جراحی سینوس پیلونیدال

۱- ۴ و ۳- استادیار گروه جراحی عمومی

۲- استادیار و فوق تخصص جراحی ترمیمی و پلاستیک

۵- جراح عمومی

دانشگاه علوم پزشکی بقیه الله اعظم (عج) - تهران

مقدمه

بیماری سینوس پیلونیدال ناحیه ساکروکوکسیژیال اغلب

در افراد جوان پر مو دیده می‌شود و غالباً به صورت یک سینوس

مزمّن با ترشحات خفیف یا متوسط بروز می کند اما اگر این حفره دچار عفونت ثانویه شود به صورت آبسه تظاهر می کند که باعث بروز درد و تورم در ناحیه می شود و ممکن است به صورت خودبخود تخلیه شود و در غیر این صورت تخلیه آن به روش جراحی ضرورت دارد ولی این کار بندرت باعث بهبودی کامل می شود و معمولاً به صورت دوره ای عود می کند و لذا درمان قطعی آن اکسیزیون کامل ضایعه می باشد.

اواخر قرن نوزدهم و اوایل قرن بیستم مولفین بر این عقیده بودند که این بیماری منشاء جنینی دارد و بر این اساس از همان موقع تفکر بنیادی خارج کردن تمام بقایای جنینی آن مطرح شد^(۱). در زمان جنگ جهانی دوم نیز تعداد زیادی از سربازان به این عارضه مبتلا شدند که باعث اشغال تخت های بیمارستانی به مدت طولانی شد به طوری که در ارتش امریکا در طی آن سالها بسیاری از بیماران و کادر درمانی جهت محدودتر نمودن اندیکاسیون عمل جراحی تحت فشار قرار گرفتند و مسلماً این به جهت طولانی بودن مدت بستری و همچنین طولانی بودن دوران بازگشت بیماران به کار و فعالیت روزمره بود^(۲،۱) و شاید همین مسئله باعث ابداع و روشهای جراحی محدودتر شد، مانند برش روی ضایعه و کورتاژ نمودن بافت گرانولوماتوز و تخلیه موهای داخل آن از جمله این روشهای ابداعی بودند.^(۲،۳) از دیگر عوارض این بیماری تمایل زیاد آن به عود می باشد و این عارضه با انجام جراحی های محدودتر به میزان بیشتری دیده شد و این امر باعث شده که اکسیزیون ضایعه به صورت کامل و باز گذاشتن بستر زخم جهت بهبود خودبخود (Cicatrization) که به روش باز (Open) معروف شده تا مدتهای مدیدی به عنوان عمل جراحی انتخابی محسوب شده و نتایج سایر روشهای جراحی دیگر با این روش مقایسه شود و البته تاکنون نیز این روش به عنوان روشی که کمترین عارضه عود در آن دیده شده مطرح می باشد. ولی متأسفانه استفاده از این روش دوران بعد از عمل طولانی و بسیار پرزحمتی را برای بیماران در پی دارد بطوری که در مطالعات مختلف انجام شده زمان ترمیم زخم (Cicatrization) در حدود (۲۱-۸ هفته) گزارش گردیده است^(۲،۴). روشهای ترمیم بسته که اصولاً پس از اکسیزیون

ضایعه به صورت ساده بخیه شده^(۴،۵) یا با استفاده از تکنیکهای جراحی پلاستیک مانند استفاده از انواع فلاپها^(۶،۷) یا زد پلاستی^(۸،۹) زخم ترمیم می شود، توانسته اند مدت زمان ترمیم زخم را به مقدار قابل توجهی کاهش دهند و یا برای موارد عارضه دار با استفاده از انواع فلاپهای V-Y^(۱۰،۱۱) بیماران معمولاً پس از ۲ هفته می توانند به سرکار برگردند و لیکن میزان عوارض عفونی و عود عارضه بخصوص در روش بستن ساده بسیار بالا بوده و البته هزینه درمان طول مدت بستری اینها در مقایسه با روش باز (Open) بسیار بالاتر است. البته روش جراحی ابداعی Karydakis در سال ۱۹۹۲ که طی آن با استفاده از نوعی فلاپ ناحیه گلو تئال که بنام خودشان مشهور است منجر به بروز کمترین عود (۱-۰ درصد) در دراز مدت شده است و در سایر مطالعات انجام شده با این روش توسط دیگر محققین نیز نتایج مشابهی گرفته شده است^(۱۳،۱۴). با توجه به این مطالب بنظر می رسد که به روش بینابینی نیاز داریم که علاوه بر سادگی، میزان عوارض آن پایین تر بوده و هزینه و مدت بستری زیادی نیز نداشته باشد و همچنین دوران بعد از عمل راحت تر و کوتاهتری را در پی داشته باشد و بیماران سریعتر بتوانند به فعالیت روزمره خود برگردند^(۲).

در سال ۱۹۸۴ Mc Laren روش Partial Closure را بعد از اکسیزیون ضایعه مطرح نمود و بر این اساس زخم کاملاً بسته نمی شد و فقط لبه های زخم با بخیه بهم نزدیک می شد و در این مطالعه از ۲۲ بیمار هیچکدام عود نداشته متوسط زمان بهبودی نیز ۲۰ روز گزارش گردید^(۱۵). این تکنیک با بی حسی موضعی در کشور ما نیز توسط نصیری و همکاران در بیمارستان شهید مدرس انجام شد و نتایج مشابهی گرفته شده و متوسط زمان بهبودی ۲۵ روز بوده است^(۱۸).

Bascom در سال ۱۹۸۳ روش خود را که در حقیقت اکسیزیون فولیکولهای خط وسط با انسیزیون لترال بود معرفی کرد و در این مطالعه و مطالعات دیگری که با تغییرات جزئی براساس این تکنیک انجام می شد بهبودی در حدود ۳-۴ هفته طول می کشید ولی میزان عود دراز مدت آن ۱۶-۱۰ درصد گزارش شد^(۱۶،۱۷).

شدند و افرادی را که دارای بیماری زمینه‌ای یا عمل جراحی قبلی و یا عفونت فعال سینوس پیلونیدال داشتند از مطالعه حذف می‌شدند و تقسیم بیماران به گروه‌های شاهد یا مطالعه قبل از عمل به روش تصادفی انجام می‌گرفت و تمام بیماران با بی‌حسی اسپینال و در وضعیت پرون قرار گرفته و ابتدا اکسیژون کامل با انسزیون دو طرفه هلالی شکل انجام و با کوتر هموستاز انجام می‌شد و سپس ابعاد زخم ایجاد شده با خط‌کش استریل اندازه‌گیری و سپس با پرکردن حفره با سرم نمکی حجم آن اندازه‌گیری و ثبت می‌شد و سپس برای گروه مورد مطالعه به روش گفته شده بخیه زده شده و در گروه شاهد این کار انجام نمی‌شد و پس از پانسمان به ریکاوری منتقل می‌شدند.

روش مراقبت زخم در دوران پس از عمل یکسان بود در روز بعد از عمل Sitz bath روزانه ۲ مرتبه و پانسمان انجام می‌شد و پس از ترخیص شستشوی زخم و پانسمان روزانه حداقل ۲ مرتبه در طی هفته اول و سپس روزانه حداقل یک مرتبه شستشو و تعویض پانسمان توصیه می‌شد و در صورت خیس شدن پانسمان در اثر ترشحات زخم پانسمانهای اضافی نیز انجام می‌شد و دفعات پانسمان نیز در این دوران ثبت می‌شد، در فاصله روزهای ۷-۵ بیمار با اولین مراجعه زخم معاینه و بخیه کشیده می‌شد و سپس ابعاد زخم و حجم آن به همان روش گفته شده اندازه‌گیری و ثبت می‌شد و این کار به طور هفتگی تا بهبودی کامل زخم (Cicatrization) ادامه می‌یافت و اطلاعات در کلیه مراحل زخم توسط جراح یا رزیدنت ارشد جراحی معاینه و ثبت می‌شد.

لازم به توضیح است که اندازه عرض زخم در وضعیت‌های مختلف متغیر بود و با توجه به چاق و لاغر بودن بیمار اندازه‌گیری دقیق آن ممکن نبود و این اندکس نمی‌توانست مورد اعتماد باشد لذا از اندکس‌های دقیق‌تر مانند طول زخم و حجم آن جهت بررسی استفاده شد.

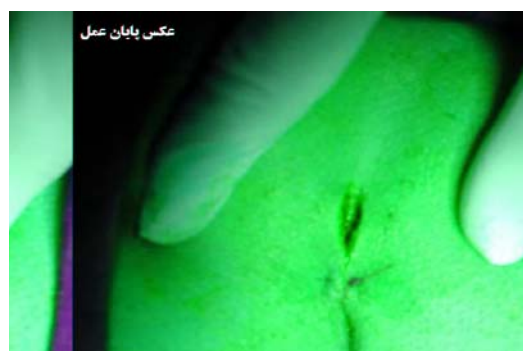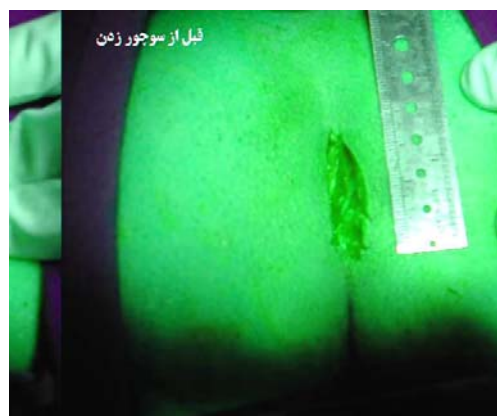
نتایج

تعداد ۶۰ بیمار همگی مذکر بوده و میانگین سنی کل افراد مورد مطالعه $(\pm 3/1)$ ۲۱/۹ سال بود و در گروه شاهد ۳۰ نفر با

هدف از این معرفی، روش جدید دیگری است که ما آن را بنام نیمه‌بسته یا Semi-Closure نامیده‌ایم و نتایج آن را با روش معمول باز (Open) مقایسه نموده‌ایم.

معرفی تکنیک

در این روش اکسیژون ضایعه به روش معمول انجام شده و سپس زخم بازدن فقط یک سوچور (matress) با نایلون صفر در یک سوم تحتانی زخم به صورت کامل (پوست، زیر جلد و فاشیای پره ساکرال) گرفته می‌شود و قسمت فوقانی زخم باز گذاشته شده و پانسمان روزمره و مراقبت بعد از عمل آن به همان روشی که برای بیماران دیگر به روش باز (Open) عمل می‌شدند انجام می‌شود.



روش بررسی

این مطالعه به روش آینده‌نگر براساس برنامه تنظیم شده شامل همه بیمارانی می‌شد که از فروردین تا تیر ماه ۱۳۸۲ با تشخیص سینوس پیلونیدال از طریق درمانگاه جراحی بستری

- زمان بهبودی کامل زخم نیز از نظر آماری در ۲ گروه اختلاف معنی داری را نشان داد ($p < 0/001$) بطوریکه در گروه مورد مطالعه زمان بهبود (Cicatrization) زخم ۳۳/۸ روز بود در حالی که در گروه شاهد ۴۲/۸ روز بود.

- از نظر عوارض زودرس عمل جراحی مانند خونریزی بعد عمل بطوری که نیاز به تعویض پانسمان زودرس (چند ساعت اول بعد از عمل) در گروه مورد مطالعه ۳ مورد (۱۰ درصد) و در گروه شاهد ۱۲ مورد (۴۰ درصد) بود که از نظر آماری اختلاف معنی دار است ($p < 0/015$).

- درد بعد از عمل بطوری که نیاز به تجویز مخدر تزریقی باشد در گروه مورد مطالعه ۱۴ مورد (۴۶/۷ درصد) و در گروه شاهد ۲۳ مورد (۷۶/۷ درصد) دیده شده که این ارقام نیز از نظر آماری معنی دار می باشد ($p < 0/033$).

- از نظر میزان بروز عفونت زودرس اختلاف معنی داری بین دو گروه دیده نشد.

- با توجه به پی گیری کوتاه مدت (۱۵ الی ۹ ماه) بعمل آمده تاکنون موردی از عود در هیچیک از گروهها مشاهده نگردیده است.

- از نظر هزینه های جراحی و بیهوشی نیز طول مدت بستری اختلافی بین دو گروه وجود نداشت. هزینه جراحی و بیهوشی مطابق تعرفه های رسمی معادل ۶/۵ واحد جراحی و ۱۱/۱ واحد بیهوشی برای هر دو گروه یکسان محاسبه شده است.

جدول ۱ : مقایسه نتایج روشهای جراحی باز و بسته

روش جراحی	مؤلف	سال	تعداد	زمان بهبودی
Excision Primary Closure	Konborg	۱۹۸۵	۲۹	۱۴ روز
	Spivic	۱۹۹۶	۵۶	۱۴ روز
	Bisset	۱۹۸۷	۴۰	۴۷ روز
Excision Open	Al Hasan	۱۹۹۰	۴۲	۱۳ هفته
	Sondenna	۱۹۹۶	۵۹	۱۲/۲ هفته
	Spivic	۱۹۹۶	۴۷	۸ هفته

میانگین سنی (۳/۱۶±) و در گروه مورد مطالعه ۳۰ نفر با میانگین سنی (۳/۰۹±) سال قرار داشتند که از نظر آماری اختلاف بین آنها معنی دار نمی باشد.

- متوسط طول مدت عمل جراحی در گروه مورد مطالعه (۲/۸±) ۱۲/۱ دقیقه بود که در مقایسه با گروه شاهد که (۳/۳±) ۹ دقیقه بود، بالاتر می باشد که این اختلاف آماری معنی دار است ($p < 0/001$) و توجیه آن زمان صرف شده برای زدن بخیه می باشد.

- حجم اولیه زخم پس از اکسیژون در اتاق عمل در دو گروه از نظر آماری اختلاف معنی داری نداشت. در گروه مورد مطالعه (۴/۶±) ۸/۴ میلی لیتر و در گروه شاهد (۴/۱±) ۶/۹۶ میلی لیتر اندازه گیری شد.

- متوسط اختلاف حجم اولیه زخم در هفته اول پس از عمل اختلاف معنی داری ($p < 0/002$) داشت بطوری که در گروه مورد مطالعه میانگین کاهش حجم زخم ۴/۰۲ میلی لیتر بود ولی در گروه شاهد میانگین کاهش حجم ۱/۶۶ میلی لیتر محاسبه گردید این اندازه گیری در اواخر هفته اول پس از باز کردن بخیه انجام می شد.

- طول اولیه زخم در پایان عمل جراحی و قبل از زدن بخیه در گروه مورد مطالعه (۱۷/۱±) ۴۵/۹ میلی متر و گروه شاهد (۱۲±) ۴۱ میلی متر بود که این دو از نظر آماری اختلاف معنی داری نداشتند و در اواخر هفته اول پس از باز کردن بخیه در گروه اول طول زخم بطور متوسط ۶/۳ میلی متر کاهش یافته بود ولی در گروه مورد مطالعه طول زخم ۱۰/۴ میلی متر کاهش یافته بود که این از نظر آماری معنی دار ($p < 0/05$) بود.

- دفعات تعویض پانسمان روزانه در گروه مورد مطالعه به طور متوسط ۱/۵ بار در روز و در گروه شاهد ۲/۲۷ بار در روز انجام می شد که از نظر آماری اختلاف معنی داری است ($p < 0/004$).

- تعداد روزهایی که بیمار اصلاً امکان کار و فعالیت های روزمره را نداشت (به دلایل بهداشتی و نیاز به مراقبت)، در گروه مورد مطالعه ۱۶/۷ روز و در گروه شاهد ۲۱/۴ روز بود و به عبارت دیگر گروه مورد مطالعه می توانند ۵ روز زودتر به فعالیت روزمره برگردند و این از نظر آماری اختلاف معنی دار ($p < 0/001$) است.

بحث

همکاران نیز زمان بهبودی در حدود ۲۵ روز بوده است (۱۸،۱۵).

نتیجه گیری: اگر چه از نظر زمان بهبودی این روش در مقایسه با روشهایی که از تکنیکهای جراحی پلاستیک استفاده می کنند قابل مقایسه نیست و بهبودی کامل در آنها در حدود ۲-۱ هفته طول می کشد. ولی از نظر طول مدت بستری و هزینه های بیمارستانی و عمل جراحی و هزینه آنتی بیوتیک ها (حتی با در نظر گرفتن ارقام به نرخ دولتی) در این گروه بسیار کمتر بوده و بعلاوه سادگی عمل جراحی از نظر تکنیکی و قابل انجام بودن آن در تمام مراکز و توسط تمامی جراحان و رزیدنتهای جراحی امتیازی است که روش ما در مقایسه با روشهای نسبتاً پیچیده و دقیق جراحی پلاستیک دارد و لذا انجام این روش را بجای روش باز (Open) یا سایر روشهای دیگر در جراحی سینوس پیلونیدال ساکروم توصیه می نمایم.

با توجه به نتایج حاصله از بررسی می توان چنین نتیجه گیری نمود که استفاده از تکنیک Semi - Closure در جراحی سینوس پیلونیدال از جهات مختلف نسبت به روش باز برتری دارد و از نظر راحتی بیماران در دوران بعد از عمل (مانند درد و خونریزی و عفونت) نیز نسبت به روش باز (Open) ارجحیت دارد و در ضمن از نظر هزینه های درمانی بیمارستان نیز فقط هزینه یک نخ بخیه (۳۲۰۰ ریال) بر هزینه بیمارستان اضافه می شود که باتوجه به صرفه جویی های انجام شده در دفعات پانسمان (هر مرحله ۵۰۰۰ ریال) و بهبودی زودتر بیمار و برگشت سریعتر به فعالیت های روزمره دارای اهمیت فوق العاده است. جدول (۱) مقایسه نتایج روشهای جراحی باز و بسته را نشان می دهد.

- روش Partial Closure مک لارن مدت زمان بهبودی را حدود ۲۰ روز گزارش کرده در مطالعه مشابه در ایران توسط نصیری و

References

- 1- Church, James M, da Silva, JH. *Pilonidal cyst: Cause and Treatment*. Dis Colon Rectum 2000; 43(8): 1146-56
- 2- Hull Tracy L, Wu J. *Pilonidal disease Surg*. Clin N Am , 2002; 82: 1169-85.
- 3- Aydede H, Erhan Y, Sakarya A and Kumkumoglu Y. *Comparison Of three metheds in surgical treatment of pilonidal disease*; ANZ J of Surgery 2001; 71(6):362-64.
- 4- Spivak H , Brooks VL , Nussbaum M , Friedman I. *Treatment of chronic pilonidal Disease*. Dis Colon Rectum 1996; 39(10): 1136-39.
- 5- Chiedozi LC, Al-Rayyes FA, salem MM, Al-Haddi FF, Al-Bidewi AA *Management of pilonidal sinus*. Saudi Med J 2002; 23(7):786-8.
- 6- Rosen W, Davidson J. *Gluteus Maximus musculocutaneous flap for the treatment of complicated pilonidal disease*. Ann Plast Surg (1998) ; 41 : 1427-31.
- 7- Bozkurt MK, Tezel E. *Management of pilonidal sinus with the Limberg flap*. Dis Colon Rectum 1998; 41: 775-7.
- 8- Mansoory A, Dixson D. Z. *Plasty for treatment of disease of pilonilal sinus*. Surg Gyn Obs 1982; 155: 409-11.

- 9- Toubanakis G, *Treatment of pilonidal sinus disease with Z plasty procedure (modified)*. Am Surg 1986; 52: 611-2.
- 10- Dylek ON, Bekereciodlu M. *Role of simple V-Y advancement flap in the treatment of complicated pilonidal sinus*. Eur J Surg 1998; 164: 961-4.
- 11- Schoeller T, Wenschelberger G. *Definite surgical Treatment of complicated recurrent pilonidal disease with a modified faciocutaneovs V-Y advancement flap*. Surg 1997; 121(3): 253-63.
- 12- Karysakis GE, *Easy and successful Treatment of pilonidal sinus after explanation of its causative process*. Aust N Z J Surg 1992; 62: 385-9.
- 13- Kitchen PRB: *Pilonidal sinus: experience with the karydakis flap*. Br J Surg 1996; 83: 1452-5.
- 14- Anyanwu AC, Williams A, Hossain S. *Karydakis operation for sacrococcygeal pilonidal sinus disease*. Ann R coll Surg Engl 1998 ; 80: 197-9.
- 15- Mc Laren CA, *Partial closure and other techniques in pilonidal surgery: an assessment of 157 cases*. Br J Surg 1984; 71: 531-2.
- 16- Senapati N.P.J, Thompson M.R, *Bascom's operation in the day-surgical management of symptomatic pilonidal sinus*. Br J Surg 2000; 87(8): 1067.
- 17- Theodoropoulos GE, Vlahos K, Lazeris AC, Tahteris E, panoussopoulos D. *Modified Bascom's asymmetric midgluteal cleft closure technique for recurrent pilonidal disease: early experience in military hospital*. Dis Colon Rectum 2003; 46(9): 1286-91.
- ۱۸- نصیری ح، پیرموذن ن، جواهرزاده م. مقایسه روش *Partial Closure* با بی حسی موضعی با تکنیک باز در درمان بیماران سینوس پیلونیدال. مجله پژوهنده پاییز ۱۳۷۹ سال ۵ شماره ۳: ۳۳۶ - ۸