



CASE REPORT

گزارش یک مورد بیمار مبتلا به سارکوئیدوز با اسپلنومگالی و علائم اکستراپولموناری

شهربانو کیهانیان^۱، زهرا فتوکیان^{۲*}، مجید پویا^۳، محمد منصور ساروی^۴، زراتکیس خان پور^۵، فاطمه غفاری^۱

۱- دانشیار گروه دانشگاه آزاد اسلامی - واحد تنکابن

۲- کارشناس ارشد گروه پرستاری دانشگاه علوم پزشکی بابل

۳- استادیار گروه دانشگاه آزاد تنکابن

۴- متخصص رادیولوژی بیمارستان امام سجاد (ع) رامسر

۵- متخصص پاتولوژی بیمارستان شهید رجائی تنکابن

تاریخ پذیرش: ۱۳۸۹/۲/۱۶

تاریخ دریافت: ۱۳۸۸/۸/۱۰

چکیده

مقدمه: سارکوئیدوز یک بیماری مزمن و چند سیستمی با علت ناشناخته است. تمامی ارگانهای بدن ممکن است مبتلا شوند. اما شایع ترین عضو درگیر ریه ها هستند و اسپلنومگالی در ۲۰ درصد موارد دیده می شود. مطالعات نشان می دهد که در ۹۰ درصد موارد، بیماری سارکوئیدوز همراه با درگیری ریوی می باشد. اما برخی از مطالعات جدید نشان دادند که در برخی از موارد نادر، درگیری ریوی دیده نمی شود. ما نیز یک مورد بیمار مبتلا به سارکوئیدوز با علائم اسپلنومگالی و بدون درگیری ریوی را معرفی می کنیم.

شرح حال: بیمار خانم ۵۲ ساله، متأهل و خانه دار جهت بررسی آنمی، کاهش وزن و سدیمان بالا به کلینیک هماتولوژی معرفی شد. بررسی های تشخیصی نشان داد که بیمار دچار آنمی نورموکروم و نورموسیتیک می باشد و سونوگرافی نیز اسپلنومگالی را گزارش کرد. با توجه به این نتایج، رتیکولوسیت پایین و ESR بالا با احتمال بدخیمی های هماتولوژیک، بیوپسی و آسپیراسیون مغز استخوان انجام گرفت که هیپرپلازی اریتروئید یا اتوزینوفیلی خفیف مشاهده شد. سپس بیمار تحت عمل جراحی اسپلنکتومی تشخیصی قرار گرفت که در گزارش پاتولوژی طحال و بیوپسی کبد، Granulomatous inflammation بدون نکروز کازئیفیه دیده شد و اثری از بدخیمی گزارش نشد. نتیجه و تشخیص نهایی، ضایعات گرانولوماتوز بدون نکروز کازئیفیه مطابق با سارکوئیدوز بود. پس از تشخیص، بیمار تحت درمان با پردنیزولون قرار گرفت. بعد از اسپلنکتومی و با شروع کورتون علائم بالینی بر طرف شد و وزن بیمار افزایش یافت. در حال حاضر بیش از یکسال از قطع استروئید می گذرد و بیمار بدون علامت بالینی است.

بحث و نتیجه گیری: سارکوئیدوز که یک بیماری نادر در ایران است، با توجه به تظاهرات بالینی گوناگون و مشکل بودن افتراق صحیح آن از بیماری های مختلف طحال و کبد، لازم است برای بیماران تست های تشخیصی مناسب درخواست شود تا با تشخیص سریع تر و شروع درمان مناسب به سلامت بیماران کمک شود.

واژه های کلیدی: سارکوئیدوزیس - اسپلنومگالی - ریه

* (نویسنده مسئول)؛ تلفن: ۰۹۱۲۷۱۷۷۵۵۲؛ شماره: ۵۲۲۲۴۲۳، پست الکترونیکی: zfortokian2005@yahoo.com

مقدمه

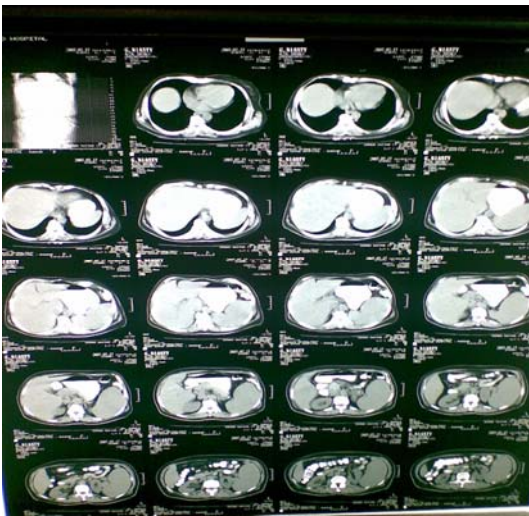
سارکوئیدوز یک بیماری مزمن و چند سیستمی با علت ناشناخته است که می‌تواند تمامی ارگانهای بدن را مبتلا کند. گرفتاری چشم، پوست و غدد لنفاوی شایع است، اما شایع‌ترین عضو درگیر ریه‌ها هستند. درگیری طحال از نظر میکروسکوپی در حدود ۳/۴ موارد گزارش شده است، اما اسپلنومگالی بدون درگیری کپسول طحال در ۲۰ درصد موارد دیده می‌شود و در اعضای درگیر به صورت، گرانولوم‌های غیرکازئیفیه مشاهده می‌شود (۵-۱). مطالعات نشان می‌دهند که ۳۰-۲۰ درصد از بیماران مبتلا به سارکوئیدوز با درگیری طحال و کبد مراجعه می‌کنند (۶). در حالی که بزرگی طحال یک یافته غیرشایع در بیماری سارکوئیدوز است و در ۹۰ درصد موارد، این اختلال با درگیری ریوی مشخص می‌شود. اما در برخی از مطالعات از جمله مطالعه‌ی Giovinale و همکاران، مواردی از عدم درگیری ریوی و اسپلنومگالی گزارش شده است (۷). به طور کلی تظاهرات بالینی سارکوئیدوز به عضو درگیر بستگی دارد و شامل علائم ریوی، مشکلات پوستی، درگیری چشمی، مشکلات عصبی، علائم روماتولوژیک، درگیری سیستم گوارشی، قلبی و غدد آندوکراین و درگیری کلیوی می‌باشد (۸). این اختلال که در همه‌ی نقاط دنیا مشاهده شده است، همه نژادها و سنین را گرفتار می‌کند، اما تظاهرات بالینی و شدت آنها در میان گروه‌های نژادی و قومی مختلف متفاوت است. به طوریکه Fiorucci و همکاران، یک مورد درگیری پستان را گزارش کرد (۹) اما شایع‌ترین علامت گزارش شده در مطالعه‌ی Behbehani و همکاران به ترتیب شیوع شامل سرفه، تنگی نفس، تب، آرتراژی، یووئیت، اریتمای ندوزوم و لنفادنوپاتی بوده است (۱۰). در مطالعه‌ی Shigemitsu و همکاران نیز ۷۳/۸ درصد بیماران مبتلا به سارکوئیدوز با علامت هیپرتنشن ریوی مراجعه کرده بودند (۱۱). اما در گزارش Clarencon و همکاران، ۲ بیمار با علائم درگیری منتشر ستون مهره‌ها و بدون درگیری ریوی معرفی شده بودند (۱۲). با توجه به تظاهرات بالینی گوناگون و افتراق سخت این بیماری از سایر بیماریها، تشخیص سارکوئیدوز غیراختصاصی است و براساس تظاهرات

بالینی، تصویربرداری کامپیوتری، مطالعات فیزیولوژیک، بررسی‌های پاتولوژیکی (بیانگر گرانولومهای غیرکازئیفیه) و عدم وجود عفونت‌های میکوباکتریایی یا قارچی مسجل می‌شود (۱۴، ۱۳، ۷، ۱).

تجویز استروئیدهای سیستمیک (پردنیزون ۱mg/kg/daily) موثرترین درمان برای سارکوئیدوز به شمار می‌رود، اما این درمان بر روی پیش‌آگهی بیماری در دراز مدت اثری ندارد. در ۳/۱ بیماران مبتلا به سارکوئیدوز، در مدت ۳ سال از آغاز بیماری، فروکشی خودبخود روی می‌دهد. در ۳/۱ از آنان بیماری ثابت می‌ماند و در ۱۰ درصد موارد نیز، فیروز پیشرفت می‌کند. گاهی از داروهای مهارکننده ایمنی نیز به همراه دوز کم استروئیدها به عنوان درمان نگهدارنده استفاده می‌شود (۷، ۵).

شرح حال

بیمار خانمی ۵۲ ساله، متأهل و خانه دار است که جهت بررسی آنمی، کاهش وزن و سدیمان بالا به کلینیک هماتولوژی بیمارستان امام سجاد (ع) رامسر معرفی شد. بیمار از کاهش وزن تدریجی شکایت داشت به طوریکه حدود ۱۸kg در طول یکسال کاهش وزن داشت. علائم همراه شامل خستگی، احساس کسالت و کاهش اشتهای خفیف بود. بیمار در طول یکسال به صورت سرپایی مراجعات متعددی داشت. در سابقه خود فشارخون بالا و هیپرلیپیدمی را ذکر می‌کرد. در سابقه فامیلی، سرطان معده در مادر و رکتوم در خواهر خود را ذکر کرد. آدنوپاتی سرویکال، آگزیلاری و اینگوینال لمس نشد. در معاینه شکم، اسپلنومگالی حدود ۶ سانتیمتر زیر لبه‌ی دنده با قوام سفت لمس شد، معاینات شکم و سایر اندام‌ها طبیعی بود. نتایج آزمایشات خونی، آنمی خفیف نورموکروم نورموسیتیک با $ESR=90$ و ریتیکولوسیت پائین را گزارش کرد. در بررسی مجدد $ESR=120$ و $CRP=+3$ گزارش شد. تستهای عملکرد کلیه، تیروئید و کبد طبیعی بود و نتایج $HIVAb$ ، $HCVAb$ ، $HBSAb$ ، $HBSAg$ منفی بود. اما هیپرگاما گلوبولینمی ($\gamma=38\%$) گزارش شد. رادیوگرافی قفسه سینه و اکوکاردیوگرافی طبیعی بود. سونوگرافی شکم، کبد، پانکراس و سیستم صفراوی نیز طبیعی بود. طحال بزرگتر از حد نرمال، اما

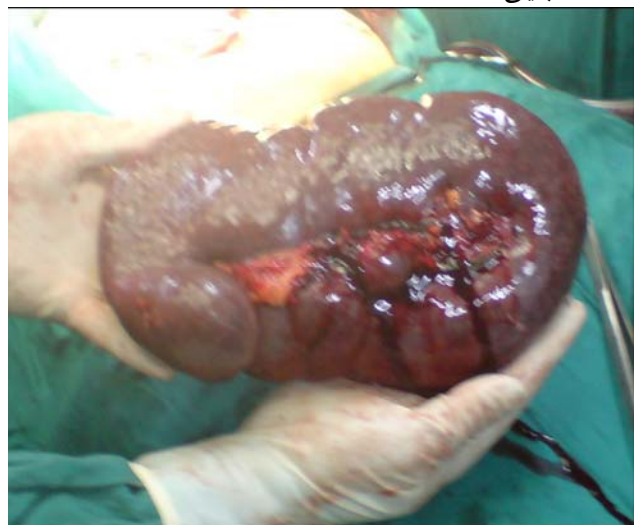

تصویر ۲- سی تی اسکن شکم و لگن به علت کراتی نین بالا بدون کنتراست تزریقی انجام گرفت.

بحث و نتیجه گیری

در حالی که در ۹۰ درصد موارد بیماری سارکوئیدوز همراه با درگیری ریوی است (۷،۱۶). اما در برخی موارد نادر مشابه بیمار ما، درگیری ریوی دیده نمی شود. Benfatto و همکاران یک مورد سارکوئیدوز با علامت اسپلنومگالی و بدون درگیری ریوی و علائم سیستمیک گزارش کردند (۲). Warshauer یک مورد بیمار مبتلا به سارکوئیدوز صرفاً با درگیری طحال را گزارش نمود (۳). در گزارش Porzezinska و همکاران دو بیمار مبتلا به سارکوئیدوز با علائم منحصر به درگیری سیستم تنفسی فوقانی (گلودرد، سینوزیت و فارنژیت) معرفی شدند (۴). Skodric-Trifanovic و همکاران یک مورد سارکوئیدوز با درگیری کبد و طحال را در صربستان معرفی کردند (۶). Giovinale و همکاران نیز دو مورد بیمار مبتلا به سارکوئیدوز سیستمیک با علامت اسپلنومگالی و بدون درگیری ریوی را گزارش کردند که در یک بیمار با یافته های آزمایشگاهی نرمال، اسپلنکتومی و بیوپسی تشخیص قطعی سارکوئیدوز را مسجل نموده بود، اما در مورد بیمار دوم به دلیل وجود تاریخچه ی سرطان روده در خانواده، انجام سونوگرافی، CT از قفسه سینه، MRI، بیوپسی از مغز استخوان، لاپاراتومی تجسسی و در نهایت اسپلنومگالی به

اکوژنیسته پارانیشیم طبیعی بود. به طوری که در سونوگرافی، اسپلنومگالی (به ابعاد ۲۸، ۱۶، ۱۰) گزارش شد. در آندوسکوپ، اولسردنودنوم گزارش شد. با توجه به آنمی نورموکروم نورموسیتیک و رتیکولوسیت پائین و ESR بالا با احتمال بدخیمی های هماتولوژیک، بیوپسی و آسپیراسیون مغز استخوان انجام گرفت که در گزارش میکروسکوپی، هیپرپلازی اریتروئید با انوزینوفیلی خفیف مشاهده شد. بیمار تحت جراحی اسپلنکتومی قرار گرفت (تصویر ۱) که در نمای ماکروسکوپی، کپسول خاکستری رنگ و سطوح برش خاکستری-قهوه ای بود و کبد دارای تغییرات شبیه به دانه های چربی بود. لازم به ذکر است که بیوپسی به هنگام جراحی تهیه شد. در گزارش پاتولوژی بیوپسی طحال و کبد، Granulomatous inflammation بدون نکروز کازئیفیه دیده شد و اثری از بدخیمی گزارش نگردید. با توجه به این نتایج و گزارش بیوپسی و آسپیراسیون مغز استخوان، نتیجه و تشخیص نهایی، ضایعات گرانولوماتوز بدون نکروز کازئیفیه مطابق با علائم سارکوئیدوز بود. پس از تشخیص، بیمار تحت درمان با پردنیزولون ۱mg/kg/daily به مدت ۶ هفته قرار گرفت و سپس دوز دارو طی چند ماه به تدریج کاهش یافت. بعد از اسپلنکتومی و با شروع کورتون علائم بالینی بر طرف شد و وزن بیمار افزایش یافت، CBC نیز نرمال و ESR به ۲۰ رسید. در حال حاضر بیش از یکسال از قطع استروئید می گذرد و بیمار بدون علامت بالینی است.



تصویر ۱- نمای اسپلنومگالی که دانه های زرد رنگ در سطح طحال را نشان می دهد

گزارش موردی Mueller و همکاران در مورد بیمار ۷۳ ساله با علائم خستگی و کاهش وزن، تشخیص قطعی سارکوئیدوز سیستمیک بدون درگیری ریوی و غدد لنفاوی مدیاستین از طریق بیوپسی کبد داده شد (۲۱). گزارش موردی Yamamoto و همکاران نیز نشان داد که انجام لاواژ برونکوآلوئولار (نسبت CD4/CD8: 5/37) و بیوپسی از قفسه‌ی سینه (وجود گرانولومهای غیر کازئیفیه) در تشخیص قطعی سارکوئیدوز موثر است (۲۲). در گزارش ما با توجه به نرمال بودن گرافی قفسه سینه و عدم شک بالینی به سارکوئیدوز، قبل از اسپلنکتومی، ابتدا برونکوسکوپی و BAL درخواست شد، اما بعد از آماده شدن جواب پاتولوژی، مشاوره‌ی ریه انجام گرفت که براساس جواب پاتولوژی، سارکوئیدوز تشخیص داده شد که به این ترتیب ضرورت انجام BAL مرتفع گردید.

با توجه به اینکه در ۹۰ درصد موارد، درگیری ریوی وجود دارد، لذا در ۹۰ درصد موارد نیز گرافی ریه غیر طبیعی خواهد بود. اما در بیمار ما به دلیل عدم درگیری ریوی، عکس ریه طبیعی بوده است. Mohan و همکاران نیز اسپلنومگالی وسیع و انجام اسپلنکتومی (که تنها روش درمان اسپلنومگالی وسیع است) را عامل تشخیص قطعی بیماری ذکر کردند (۲۳). Nishiyama و همکاران نیز در بررسی‌های خود دریافتند که انجام FDG-PET (۸F) در تشخیص دقیق‌تر سارکوئیدوز بدون درگیری ریوی موثر می‌باشد (۲۴)، که در بیمار ما به دلیل عدم وجود امکانات، انجام این بررسی مبسر نشد و با روش‌های رایج تشخیص داده شد. در مطالعه Vannozzi و همکاران نیز یک بیمار ۲۵ ساله با درگیری کبد و مزانتر و بدون درگیری ریوی همراه با هیپرتنشن پورت غیرسیروزی معرفی شد که لاپاروسکوپی تجسسی شکمی و آنالیز بافت شناسی، گرانولومهای غیر کازئیفیه را در کبد، گره‌های لنفاوی شکمی و بافت همبند مزانتر نشان داد و براساس این نتایج، تشخیص قطعی سارکوئیدوز مسجل شد (۲۵).

نحوه‌ی بروز عوارض اسپلنومگالی در سارکوئیدوز مشابه

تشخیص قطعی سارکوئیدوز کمک نمود (Mackie) و همکاران یک مورد سارکوئیدوز با علائم سیستمیک معرفی کرده‌اند (۱۴). در گزارش دیگری، بیماری با اسپلنومگالی و بدون درگیری ریوی مراجعه نموده بود (۱۷، ۱۸). همچنین Armengol و همکاران یک بیمار با علائم انفیلتراسیون ریوی و درگیری سینوسی - بینی را معرفی کردند (۱۹). لازم به ذکر است که با توجه به سیستمیک بودن علائم و نشانه‌های بیماری با سایر بیماریها مثل عفونتها و تومورها و با توجه به سابقه‌ی فامیلی سرطان، تست‌های تشخیصی برای رد سرطان در بیمار ما نیز انجام شد. در موارد تیپیک، چه نحوه‌ی بروز این بیماری کلاسیک باشد و چه نباشد، تشخیص سارکوئیدوز توسط ترکیبی از یافته‌های بالینی، رادیوگرافی و بافت شناسی صورت می‌گیرد. اما به دست آوردن شواهدی از فرآیند التهابی گرانولومی سلولهای تک هسته‌ای جهت رسیدن به تشخیص قطعی ضروری است. در بیمار ما به علت عدم درگیری ریوی، آدنوپاتی و ضایعات پوستی جهت بررسی علت علائم، بیمار کاندید اسپلنکتومی شد. اگرچه شواهد بافت شناسی جهت تشخیص قطعی سارکوئیدوز ضروری هستند، اما این یافته‌های بافت شناسی آنقدر اختصاصی نیستند که به تنهایی موجب رسیدن به تشخیص شوند، زیرا گرانولومهای غیر کازئیفیه در تعدادی از بیماریها از قبیل عفونتهای مایکوباکتریوم یا قارچی و بیماریهای نئوپلاستیک از قبیل لنفوم نیز دیده می‌شوند. مروری بر گزارشات محققان مختلف نیز نشان می‌دهد که تشخیص قطعی سارکوئیدوز با علائم غیراختصاصی از طریق بیوپسی کبد، شرح حال بیمار و تست‌های آزمایشگاهی مسجل می‌شود (۱۷). Kitamura و همکاران نیز در معرفی بیماری با علائم اسپلنومگالی، مشاهده‌ی ضایعات گرانولوماتوز غیر کازئیفیه را موجب تشخیص سارکوئیدوز ذکر کردند (۱۸). برخی از مطالعات نیز نشان می‌دهد که انجام بیوپسی VATS (جراحی توراکس با کمک ویدئو) به همراه PET-CT جهت تشخیص بیماری در Stage 1 (درگیری غدد لنفاوی هیلاریا مدیاستین بدون درگیری ریوی) موثر بوده و نسبت به مدیاستینوسکوپی و برونکوسکوپی ارجحیت دارد (۲۰). در

وضعیت بیمار بهبود یافت و بیمار بدون علامت بالینی شد. سارکوئیدوز که یک بیماری نادر در ایران است با توجه به تظاهرات بالینی گوناگون و مشکل بودن افتراق صحیح آن از بیماری‌های مختلف طحال و کبد، لازم است برای بیمار بیوپسی و تست‌های تشخیصی مناسب درخواست شود تا با تشخیص سریع‌تر و شروع درمان به سلامت بیماران مبتلا کمک نمایم.

سپاسگزاری

از تمامی عزیزانی که ما را در به ثمر رساندن این پژوهش یاری رسانند کمال تشکر و قدردانی را می‌نمایم.

اسپلنومگالی در سایر بیماریهاست و درگیری ریوی براساس نتایج CT (تصویر ۲) و گرافی ریه مشاهده نشد. به طور کلی ما از بررسی مقالات گزارش شده متوجه شدیم که با توجه به درگیر نبودن ریه‌ها و عدم شک به سارکوئیدوز تقریباً در همه موارد از روش‌های تشخیصی مشابه (سونوگرافی، CT، بیوپسی از مغز استخوان، اسپلنکتومی و بیوپسی از طحال و کبد) و در برخی از موارد نادر نیز از لاواژبرونش استفاده شده است (۲۵، ۲۴، ۱۹، ۱۶، ۱۴، ۶، ۲).

در بیمار ما پس از انجام اسپلنکتومی تشخیصی، حال عمومی بیمار بهتر شد، اما کاملاً بهبود نیافت تا اینکه پس از آماده شدن جواب بیوپسی و تشخیص قطعی سارکوئیدوز و شروع پردنیزون برای بیمار،

منابع:

- 1- Avital M, Hadas-Halpern I, Deeb M, Izbicki G. *Radiological findings in sarcoidosis*. Isr Med Assoc J. 2008;10(8-9):572-4.
- 2- Benfatto GP, Benfatto SA, Licari V, Cirnigliaro G, Giovinetto A. *Sarcoidosis with a prevalent splenic localization: surgical option (presentation of a case)*. Chir Ital. 2000 ;52(6):713-7.
- 3- Warshauer DM. *Splenic sarcoidosis*. Semin Ultrasound CT MR. 2007 ;28(1):21-7
- 4- Porzezińska M, Drozdowski J, Poławska K, Wolska-Goszka L, Cynowska B, Słomiński JM. *Isolated sarcoidosis of upper respiratory tract--a description of 2 cases*. Pneumonol Alergol Pol. 2008;76(4):276-80.
- 5- Armengol G, Bernet J, Lahaxe L, Lévesque H, Marie I. *Uncommon manifestation revealing sarcoidosis*. Rev Med Interne. 2009;30(1):53-7. [French]
- 6- Skodrić-Trifunović V, Vucinić V, Colović R, Videnović J, Zugić V, Stojsić. *Liver and splenic sarcoidosis: diagnostic procedures*. Med Pregl. 2004 ;57(9-10):462-6
- 7- Giovinale M, Fonnesu C, Soriano A, Cerguaglia C, Curigliano V, Verrecchia E. et al. *Atypical sarcoidosis: case reports and review of the literature*. Eur Rev Med Pharmacol Sci. 2009;13(1):37-44.
- 8- Zia H, Zemon H, Brody F. *Laparoscopic splenectomy for isolated sarcoidosis of the spleen*. J Laparoendosc Adv Surg Tech A. 2005;15(2):160-2.
- 9- Fiorucci F, Conti V, Lucantoni G, Patrizi A, Fiorucci C, Giannunzio G, et al. *Sarcoidosis of the breast: a rare case report and a review*. Eur Rev Med Pharmacol Sci. 2006;10(2):47-50.

- 10- Behbehani N, Jaykrishnan B, Khadadah M, Hawa H, Farah Y. *Clinical presentation of sarcoidosis in a mixed population in the middle east*. Respiratory Medicine. 2007;101(11):2284-8.
- 11- Shigemitsu H, Nagai S, Sharma OP. *Pulmonary hypertension and granulomatous vasculitis in sarcoidosis*. Curr Opin Pulm Med. 2007 ;13(5):434-8.
- 12- Clarençon F, Silbermann-Hoffman O, Lebreton C, Fernandez P, Kerrou K, Marchand- Adam S, et al. *Diffuse spine involvement in sarcoidosis with sternal lytic lesions: two case reports*. Spine. 2007 ;32(20):594-7.
- 13- Martin WJ, Iannuzzi MD, Gail DB, Peavy HH. *Future directions in sarcoidosis research*. Am J Respir Crit Care Med. 2004;170(5):567-71.
- 14- Mackie B, Humphrey DA, Flannery MT. *Atypical sarcoidosis: a case report and literature review*. Am J Med Sci. 2006;331(5):277-9.
- 15- Thanos L, Zormpala A, Brountzos E, Nikita E, Nikita A, Kelekis D. *Nodular hepatic and splenic sarcoidosis in a patient with normal chest radiograph*. European Journal of Radiology. 2002;41(1):10-1.
- 16- Cemlyn-Jones J, Gamboa F, Teixeira L, Bernardo J, Robalo Cordeiro C. *Sarcoidosis: a less common presentation*. Rev Port Pneumol. 2009;15(3):543-52.
- 17- Hoefnagels MA, van Leusen R, de Vries RA. *Three patients with weight loss as a result of sarcoidosis presenting as liver disease*. Ned Tijdschr Geneesk. 2003; 147(50):2453-7.
- 18- Kitamura A, Takiguchi Y, Sugiura T, Kitatazono S, Kurosa K, Tanabe N, et al. *Symptomatic Splenomegaly in a young Japanese man with Sarcoidosis accompanied by Spleen, Liver, Kidner, lung and lymph node lesions* Nihon Kokyuki Gakkai Zasshi 2009;47(8):742-5.[Japanese]
- 19- Armengol G, Bernet J, Lahaxe L, Levesque H, Marie I. *Uncommon manifestation revealing sarcoidosis*. Rev Med Interne. 2009;30(1):53-7.
- 20- Shi-ping Luh, Tzu-chin Wu, Yao-tung Wang T, Chang-yao T, Jia-yuh Ch. *Experiences and benefits of positron emitted tomography-computed tomography(PET-CT) combined with video-assisted thoracoscopic surgery (VATS) in the diagnosis of Stage I sarcoidosis*. J Zhejiang Univ Sci B. 2007; 8(6): 410-5.
- 21- Mueller S, Boehme MW, Hofmann WJ, Stremmel W. *Extrapulmonary sarcoidosis primarily diagnosed in the liver*. Scand J Gastroenterol. 2000;35(9):1003-8.
- 22- Yamamoto Y, Ide H, Nishigaki Y, Fujiuchi S, Akiba Y, Osanai S, et al. *Pulmonary sarcoidosis in a case of dermatomyositis under long-term steroid therapy*. Nihon Kokyuki Gakkai Zasshi. 2002 ;40(4):311-5.
- 23- Mohan A, Sood R, Shariff N, Gulati MS, Gupta SD, Dutta AK. *Sarcoidosis manifesting as massive splenomegaly: a rare occurrence*. Am J Med Sci. 2004;328:170-2.

- 24- Nishiyama Y, Yamamoto Y, Fukunaga K, Takinami H, Lwado Y, Satoh K, et al. *Comparative evaluation of 18F-FDG PET and 67 Ga scintigraphy in patients with sarcoidosis*. J Nucl Med.2006;47(10):1571-6.
- 25- Vannozzi G, Tozzi A, Chibbaro G, Mello G, Ponzalli M. *Hepatic and mesenteric sarcoidosis without thoracic involvement: a case of severe noncirrhotic portal hypertension and successful pregnancy*. Eur J Gastroenterol Hepatol. 2008 ;20(10):1032-5