مجله علمی پژوهشی دانشگاه علوم پزشکی شهید صدوقی یزد
دوره ۱۸، شماره ٤، مرداد و شهریور ۱۳۸۹
صفحه: ۲۶۲-۲۵۶

Journal of Shaheed Sadoughi University of Medical Sciences
Vol. 18, No. 4, Aug/Sep 2010
Pages: 256-262

بررسی موفقیت عمل جراحی و نتایج تستهای شنوایی در بیماران اتواسکلروزیس

محمدحسین برادران‌فر*[۱]، قاسم کریمی[۲]، ابوالفضل ملاصادقی[۳]، سعید عتیقه‌چی[٤]، محمدرضا وحیدی[٥]، محمدحسین دادگرنیا[٦]، سیدعباس میروکیلی[۷]، سیدحسین علیمحمدی[۸]

۱- دانشیار گروه گوش و حلق و بینی، دانشگاه علوم پزشکی شهید صدوقی یزد
۲،۴،۵،۶،۷- استادیار گروه گوش و حلق و بینی، دانشگاه علوم پزشکی شهید صدوقی یزد
۳- کارشناس ارشد شنوایی سنجی، دانشگاه علوم پزشکی شهید صدوقی یزد
۸- دستیار گوش و حلق و بینی، دانشگاه علوم پزشکی شهید صدوقی یزد

تاریخ دریافت: ۱۳۸۸/۱۲/۴ تاریخ پذیرش: ۱۳۸۸/۱/۱۹

چکیده

مقدمه: گسیل‌های صوتی گوش، اصواتی با شدت کم هستند که از حلزون سالم تولید شده و در صورت سالم‌بودن ساختار انتقال صوت قابل اندازه‌گیری هستند. هدف از این مطالعه بررسی موفقیت جراحی استخوان رکابی (استاپدوتومی) با استفاده از آزمون‌های مرسوم شنوایی سنجی و TEOAE و DPOAE به عنوان روشی برای ارزیابی شنوایی بعد از عمل جراحی می‌باشد.

روش بررسی: مطالعه‌ی تحلیلی توصیفی حاضر از نوع نیمه تجربی بود که به صورت مقطعی از فروردین ۸۳ تا آبان ماه ۸۶ برروی ۵۰ بیمار مبتلا به بیماری اتوسکلروزیس در دانشگاه علوم پزشکی شهید صدوقی یزد انجام شد. TEOAE و DPOAE همراه با سایر آزمونهای رفتاری شنوایی قبل، سه و شش ماه پس از عمل جراحی برروی بیماران انجام شد و نتایج با هم مقایسه گردید.

نتایج: فاصله آستانه‌ی هوایی و استخوانی در ادیوگرام بیماران به طور چشمگیری بعداز عمل جراحی کاهش یافته بود. قبل از عمل در هیچکدام یک از بیماران TEOAE و TEOAE قابل ثبت نبود، بعداز جراحی فقط در دو بیمار پاسخ‌ها قابل ثبت بود.

نتیجه‌گیری: با وجود بهبود شنوایی و کاهش چشمگیر کم‌شنوایی انتقالی، OAE بعد از عمل جراحی موفقیت‌آمیز، به صورت نادر قابل اندازه‌گیری بوده و از آن نمی‌توان به عنوان روشی برای ارزیابی موفقیت عمل جراحی استفاده کرد.

واژه‌های کلیدی: اتوسکلروزیس- استاپدوتومی- گسیل‌های صوتی برانگیخته‌ی گذرا(TEOAE)- گسیل‌های صوتی محصول اعوجاج(TEOAE)

(نویسنده مسئول)؛ تلفن: ۰۳۵۱-۸۲۲۴۰۰۰، پست الکترونیکی: baradaranf@yahoo.com

[Downloaded from jssu.ssu.ac.ir on 2026-11-24]

مقدمه

بیماران دارای کاهش شنوایی بخش قابل‌توجه‌ای از مراجعین به درمانگاههای گوش و حلق و بینی را تشکیل می‌دهند. این بیماران به دو گروه عمده دارای کاهش شنوایی حسی- عصبی و انتقالی تقسیم می‌شوند. بیماران دارای کاهش شنوایی انتقالی شامل کاهش شنوایی ناشی از عفونتهای گوش میانی، دررفتگی‌های استخوان‌چه‌های گوش میانی به دنبال ضربه و اتواسکلروزیس می‌باشند. در بیماری اتواسکلروزیس استخوان اسفنجی عروقی جایگزین کپسول اتیک می‌گردد. درگیری معمولاً از سمت دریچه گرد آغاز شده و به صفحه رکابی(Foot Plate) و لیگامان آنولار گسترش می‌یابد. این بیماری در زنان شایع‌تر بوده و اغلب موارد دوطرفه می‌باشد و به شکل کاهش شنوایی تدریجی پیشرونده در سنین بالای ۲۰ سالگی خود را نشان می‌دهد. در بعضی از بیماران وزوز گوش وجود دارد که معمولاً پس از جراحی موفقیت آمیز از بین می‌رود(۱).

اتواسکلروزیس به شکل معمول براساس کاهش شنوایی انتقالی در حضور مجرای خارجی گوش و پرده تمپان طبیعی مطرح و بدنبال آن با تستهایی مانند وبر و رینه و ادیوگرام تشخیص داده می‌شود.

پس از تشخیص در اغلب بیماران عمل جراحی، به عنوان یک روش درمانی کاملاً مؤثر، انجام می‌گردد. عمل جراحی در گذشته بیشتر به روش استاپدکتومی و در حال حاضر به روش استاپدتومی صورت می‌گیرد. عمل جراحی در اطاق عمل و با بیحسی موضعی و تحت آرام‌بخشی (Sedation) داخل وریدی انجام می‌شود.

روش بررسی

این مطالعه توصیفی- تحلیلی و به روش نیمه تجربی در دانشگاه علوم پزشکی شهید صدوقی یزد انجام گرفت. بیمارانی که با کاهش شنوایی انتقالی مراجعه نموده‌اند و دارای مجرای گوش خارجی و پرده تمپان نرمال و تست رینه منفی با دیاپازون ۵۱۲ بودند، تحت ادیومتری (PTA) قرار گرفتند. در صورت وجودکاهش شنوایی ۴۰dB≤ و نداشتن جزء حسی- عصبی، برای آنها TEOAE(Transient Oto acoustic emission) و DPOAE(Distortional otoacoustic emission) به عمل آورده شد. بدین ترتیب ۵۰ نمونه وارد مطالعه گردید و کاندید عمل جراحی استاپدتومی شدند.

روش جراحی: برای تمام بیماران در اطاق عمل جراحی تحت بیحسی موضعی و آرامبخشی داخل وریدی و در شرایط کاملاً استریل، از روش داخل مجرا (Endoural) استفاده شد. سپس فلاپ تمپانومئاتال به روش استاندارد بالا زده شد. در صورت لزوم برای دید کافی و رؤیت کانال عصب صورتی و زائده هرمی شکل (Pyramidal procces) استئوتومی خارجی (لترال) در ناحیه فوقانی- خلفی دیوارهٔ خلفی کانال (اسکوتوم) انجام شد. سپس مفصل بین استخوانچه‌های رکابی و سندانی (Incudostapedial Joint) جدا شد. لیگامان و کرورای قدامی و خلفی استخوان رکابی قطع شدند. صفحه استخوان رکابی آشکار شده و با وسیله اندازه‌گیری طول مورد نیاز پروتز برای فاصله بین صفحه استخوان رکابی(Foot plate) و زائده بلند (Long process) استخوان اینکوس اندازه‌گیری شد. سپس صفحه استخوان رکابی با مته دستی ۰/۴، ۰/۵ و ۰/۶ به ترتیب سوراخ شد. پس از جایگذاری پروتز بین زائده‌ی بلند سندانی و صفحه رکابی ، چربی بدست آمده از نرمه (لوبول) گوش همان سمت در ناحیه صفحه استخوان رکابی پوشیده (Seal) شد. سپس در محیط کاملاً آرام، تست شنوایی پس از برگرداندن فلاپ به جای خود، انجام می‌گردید. در صورت مثبت بودن تست شنوایی (نرمال شدن شنوایی) و عدم وجود سرگیجه با ژل فوم و مش بتادینه پانسمان شده و بیمار تحویل ریکاوری گردید. تمام بیماران برای ۲۴ ساعت در بیمارستان بستری شده و تحت درمان با آنتی‌بیوتیک وریدی و سپس به مدت یک هفته آنتی‌بیوتیک خوراکی مناسب قرار گرفتند. پانسمان گوش‌ها پس‌از یک هفته برداشته شد. در همه بیماران بدون عارضه خاصی در طول جراحی، عمل جراحی توسط سه جراح مختلف با موفقیت کامل انجام شد.

پایش بیماران: تمام بیماران پس از یک هفته مورد معاینه‌ی بعد از عمل قرار گرفته و پانسمان گوش برداشته شد. سپس در ماه

[Downloaded from jssu.ssu.ac.ir on 2026-11-24]

سوم و ششم بعد از جراحی ادیومتری (PTA) و DPOAE و TEOAE برای آنها انجام شد. سپس برای مقایسه‌ی آستانه‌های رفتاری و دامنه TEOAE و DPOAE قبل و بعد از عمل جراحی از روش T test استفاده گردید.

نتایج

عمل جراحی در ۵۰ بیمار(۳۰ مرد و ۲۰ زن) در محدوده سنی ۵۶-۲۷ سال با میانگین سنی ۴۱/۵ سال، انجام شد. گوش راست ۳۷ مورد و گوش چپ ۱۳ مورد بود. همه بیماران از بهبودی کاهش شنوایی خود رضایت داشتند.

میانگین فاصله هوایی- استخوانی (اختلاف آستانه هوایی و استخوانی) قبل از عمل جراحی در فرکانسهای ۲۵۰، ۵۰۰، ۱۰۰۰، ۲۰۰۰ و ۴۰۰۰ در ادیومتری‌های انجام شده این ۵۰ بیمار محاسبه شده، که۴۱/۲ بود (جدول۱ و نمودار۱). DPOAE و TEOAE قبل از عمل در هیچکدام از بیماران ثبت نشد.

متاسفانه ۴۰ بیمار از ۵۰ بیمار مورد مطالعه، سه ماه بعداز جراحی مراجعه نمودند وآزمونهای شنوایی دقیقاً مانند آنچه قبل از جراحی انجام شده بود برای آنها انجام گردید. قابل ذکر است با توجه به اینکه شهر یزد یکی از مهمترین قطب‌های پزشکی جنوب کشور است بسیاری از بیماران مربوط به خارج از استان می‌باشند که بعد از جراحی و بهبود اولیه مراجعه دیگری ندارند. در این بیماران، میانگین فاصله هوایی- استخوانی در فرکانسهای مورد آزمایش ۱۲/۴ dB بوده (جدول۲ و نمودار۲)، که بهبود قابل توجه‌ای را نسبت به قبل از عمل جراحی نشان داد(p=۰/۰۰) فقط در دو بیمار پاسخ DPOAE با دامنه کم ثبت شد و فقط در یکی از این دو بیمار، تغییر پاسخ TEOAE ثبت شد. در نتیجه اختلاف معنی‌داری بین قبل و بعد از عمل جراحی بدست نیامد(p=۰/۸).

شش ماه پس از جراحی فقط ۳۶ بیمار مراجعه نمودند. در این بیماران، میانگین فاصله هوایی- استخوانی در فرکانسهای ۲۵۰، ۵۰۰، ۱۰۰۰، ۲۰۰۰ و ۴۰۰۰ نسبت به سه ماه بعداز جراحی بهبود یافته بود(جدول۳ و نمودار۳) ولی از نظر آماری نتایج معنی‌دار نبود(p=۰/۱). فقط در دو بیمار قبلی DPOAE مجدداً ثبت گردید و TEOAE بیمار قبلی نیز مجدداً ثبت گردید.

جدول ۱- میانگین آستانه‌ی راه هوایی و استخوانی قبل از عمل جراحی

فرکانس	۲۵۰		۵۰۰		۱۰۰۰		۲۰۰۰		٤۰۰۰	
	میانگین	انحراف‌معیار	میانگین	انحراف‌معیار	میانگین	انحراف‌معیار	میانگین	انحراف‌معیار	میانگین	انحراف معیار
راه هوایی	۵۵	۱۲	۵۰	۱۵	۶۶	۲۰	۴۵	۱۲	۴۰	۱۵
راه استخوانی	۵	۷	۱۰	۱۰	۱۰	۱۲	۲۰	۱۰	۱۵	۱۰

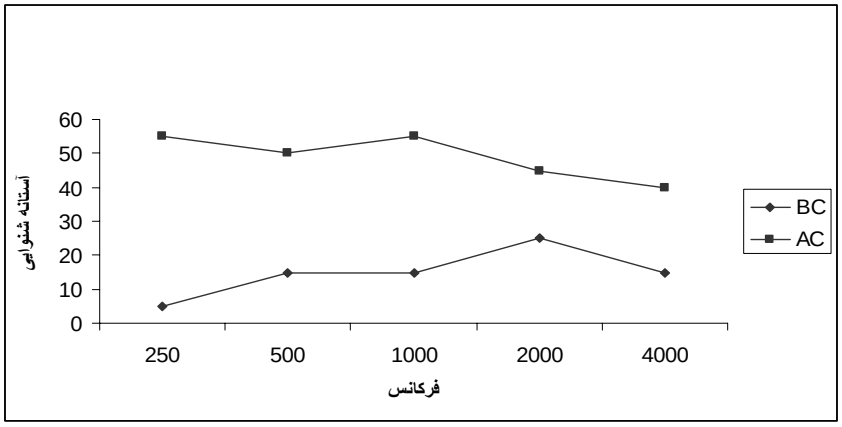

نمودار۱- مقایسه‌ی آستانه‌ی راه هوایی و استخوانی قبل از عمل جراحی

[Downloaded from jssu.ssu.ac.ir on 2026-11-24]

جدول ۲- میانگین آستانه‌های راه هوایی و استخوانی سه ماه پس از عمل جراحی

فرکانس	۲۵۰		۵۰۰		۱۰۰۰		۲۰۰۰		٤۰۰۰	
	میانگین	انحراف‌معیار	میانگین	انحراف‌معیار	میانگین	انحراف‌معیار	میانگین	انحراف‌معیار	میانگین	انحراف‌معیار
راه هوایی	۲۰	۱۰	۲۲	۱۲	۲۰	۱۳	۲۸	۱۲	۳۰	۱۵
راه استخوانی	۵	۷	۱۰	۱۰	۱۰	۱۲	۱۸	۲۰	۱۵	۱۰

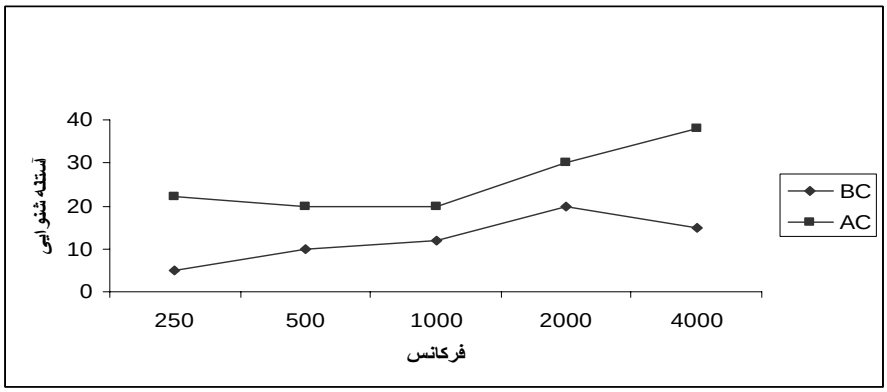

نمودار۲- مقایسه‌ی آستانه‌ی راه هوایی و استخوانی سه ماه بعد از عمل جراحی

جدول ۳- میانگین آستانه شنوایی هوایی و استخوانی شش ماه پس از عمل جراحی

فرکانس	۲۵۰		۵۰۰		۱۰۰۰		۲۰۰۰		٤۰۰۰	
	میانگین	انحراف‌معیار	میانگین	انحراف‌معیار	میانگین	انحراف‌معیار	میانگین	انحراف‌معیار	میانگین	انحراف‌معیار
راه هوایی	۲۰	۱۰	۲۰	۱۰	۱۹	۱۰	۲۶	۱۱	۳۰	۱۵
راه استخوانی	۵	۷	۱۰	۱۰	۱۰	۱۲	۲۰	۱۵	۱۰	۱۰

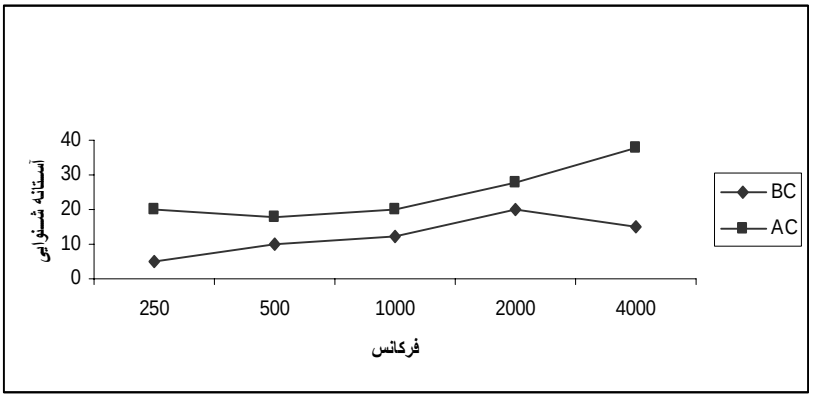

نمودار ۳- مقایسه‌ی آستانه‌ی راه هوایی و استخوانی شش ماه بعد از عمل جراحی

[Downloaded from jssu.ssu.ac.ir on 2026-11-24]

بحث

در مطالعات انجام شده کاهش یا بسته شدن فاصله شنوایی هوایی- استخوانی در PTAهای انجام شده بعد از عمل جراحی و نیز بهبود شهوایی بیمار گزارش شده است. مثلاً Flipo و همکاران گزارش نمودند که میانگین فاصله‌ی هوایی- استخوانی قبل از عمل جراحی در ۱۵ بیمار مورد مطالعه آنها در فرکانسهای ۰/۲۵ تا ۱ کیلوهرتز، ۳۶/۶ dBHL بوده که بعداز جراحی به ۱۲/۹ dBHL کاهش یافته است(۲).

Herzog و همکاران گزارش نمودند که ۳۲ بیمار گروه مطالعه آنها، دارای میانگین فاصله هوایی- استخوانی بین ۳۹-۲۶/۲ dB در فرکانسهای گفتاری بین ۵۰۰ تا ۴۰۰۰ کیلوهرتز بوده‌اند و میانگین فاصله هوایی- استخوانی در فرکانسهای فوق در ماه سوم بعداز عمل جراحی ۸/۴ تا ۱۹/۰ dB بوده است و در ماه ششم بعداز جراحی در مقایسه با ماه سوم نیز بهبودی در میانگین هوایی- استخوانی داشته‌اند(۳).

بیماران گروه مطالعه ما بهبودی قابل توجه در شنوایی را در بعداز عمل جراحی اظهار می‌داشتند و در PTAهای انجام شده میانگین فاصله هوایی- استخوانی در فرکانسهای ۵۰۰، ۱۰۰۰، ۲۰۰۰ و ۴۰۰۰ از ۴۱/۲dB در قبل از عمل جراحی به ۱۲/۴dB در ماه سوم بعداز عمل جراحی کاهش یافته است.

DPOAE و TEOAE دو روش عینی ارزیابی شنوایی در بیماران می‌باشد. متاسفانه در گزارشات مختلف در بیماران دارای اتواسکلروزیس بعداز عمل جراحی بر خلاف انتظار و متناسب با بهبودی در فاصله هوایی- استخوانی، DPOAE و TEOAE ثبت نشدند.

Flipo و همکاران گزارش کردند در ۱۵ بیمار مورد مطالعه، در قبل از عمل جراحی DPOAE ثبت نشد و در بعد از عمل جراحی فقط در ۲ بیمار، آن هم در یک دامنه فرکانس باریک، ثبت شد(۲).

Herzog و همکاران گزارش نمودند که در هیچ یک از ۳۴ بیمار DPOAE و TEOAE ثبت نشد و همچنین در بعداز عمل جراحی، در ماههای سوم و ششم در مقایسه با قبل از عمل جراحی، تغییرات مهمی نداشتند(۳).

Ralli و همکاران از ۱۸ بیمار تحت مطالعه که جراحی استاپدتومی شدند در هیچکدام، DPOAE، در قبل از عمل جراحی ثبت نشد، ولی بعد از عمل جراحی در ۵۸٪ موارد پاسخ قابل قبولی ثبت شد(۴).

Liberum و همکاران گزارش نمودند در ۳۷ گوشی که تحت جراحی استخوان رکابی (Stapes surgery) قرار گرفتند، TEOAE فقط در ۴ بیمار ثبت شد و DPOAE قابل توجهی در بیماران پس از جراحی دیده نشد(۵).

Gierek و همکاران مطالعه‌ای برروی ۳۴ بیمار انجام دادند که آزمون DPOAE قبل از عمل و ۴ ماه پس از جراحی برای بیماران به عمل آوردند و گزارش کردند که در هیچیک از بیماران قبل از عمل جراحی، DPOAE ثبت نشد و پس از عمل جراحی در ۲۳ بیمار پاسخ DPOAE ثبت شد(۶).

در گزارش Zhaof و همکاران، در بیمارانی که تحت عمل جراحی بدلیل اتواسکلروزیس قرار گرفتند TEOAE در بعد از جراحی در هیچ بیماری ثبت نشد(۷).

در ۵۰ بیمار تحت مطالعه‌ی ما DPOAE و TEOAE قبل از عمل جراحی در هیچیک از بیماران ثبت نشد و در ماه سوم و ششم بعداز جراحی DPOAE و TEOAE به ترتیب از دو بیمار، یک با دامنه‌ی کم ثبت شد. اما دلیلی که چرا OAE با وجود جراحی موفق عمل رکابی و بسته شدن چشمگیر gap به طوری که آستانه‌های شنوایی در محدوده قابل اندازه‌گیری OAE بودند، قابل ردیابی نبود چیست؟

این که چرا با وجود بسته شدن فاصلهٔ هوایی استخوانی در بیماران پس از عمل جراحی موفق فقط در دو مورد از آنها OAE آن هم با دامنه کم قابل ثبت نیست می‌تواند به سه دلیل مختلف باشد:

۱- افزایش جرم(Mass)

۲- افزایش سختی(Stiffness)

۳- خروج پری لنف بطور پنهانی

به نظر می رسد افزایش جرم ساختارهای انتقال صوت گوش میانی که نقش مهمی در این رویکرد نداشته باشد، زیرا که وزن

[Downloaded from jssu.ssu.ac.ir on 2026-11-24]

پروتز به کار رفته تقریباً به اندازه لولهٔ تهویه در عمل میرنگتومی یا غضروف بکار رفته در میرنگوپلاستی می‌باشد و با توجه به تحقیقات قبلی در هردو شرایط OAE پس از جراحی قابل ثبت بوده است (وزن پروتز براساس اطلاعات کارخانه ۱۷ میلیگرم است). بنابراین افزایش سفتی ساختارهای گوش میانی بعداز جراحی استخوانچه رکابی یک دلیل قابل قبول برای این حقیقت است که OAE، گاهی بعد از عمل جراحی قابل ثبت نمی‌باشد. تحرک زنجیره استخوانی بازسازی شده به روش عمل قطع تاندون رکابی و پروتز به کار رفته در جراحی بستگی دارد. انعطاف پذیری لیگامان در بیماری اتوسکلروزیس به علت فیکس شدن صفحهٔ رکابی در دریچهٔ بیضی از بین می‌رود. تحرک زنجیره استخوانی بازسازی شده با ایجاد بافت اسکار در اطراف محل قرارگیری پیستون در دریچهٔ بیضی یا کلمپ شدن پروتز در اطراف زائده بلند سندانی کاهش پیدا می‌کند. هردو وضعیت منجر به افزایش مقاومت پروتزی که آنجا مرتعش شده، می‌شود. کل این مسائل باعث تغییر در فرکانس رزونانس گوش میانی و در نتیجه تغییر در خصوصیات انتقال صوت در گوش میانی می‌شود.

دلیل سوم این است که پیستون پروتز در قسمت وستیبولوم محکم نشده باشد یا پروتز بیش از حد بلند باشد که در داخل وستیبول برود و باعث آزردگی ساکول شده و نشت پری لنف به صورت پنهانی را موجب شود. اتصال ناقص پیستون با وستیبولوم و پری لنف نیز همانند افزایش سختی منتج به انرژی کم OAE می‌شود. بنابراین افزایش در سختی، جرم و یا اتصال ناقص پیستون با پری لنف پس از جراحی حتی با وجود حذف Air –Bone Ggp مانع از ثبت OAE می‌شود.

نتیجه‌گیری

آزمون OAE نسبت به تغییرات ساختاری گوش میانی و داخلی در مقایسه با سایر آزمونهای رفتاری دارای حساسیت بیشتری بوده و کوچکترین تغییر در ساختار جرم و سختی سیستم باعث تغییر در ثبت پاسخ‌ها می‌شود.

بنابراین باتوجه به نتایج فوق‌الذکر ، TEOAE و DPOAE به عنوان یک ارزیابی آسان، سریع، عینی و غیرتهاجمی تنها می‌تواند به‌عنوان یک روش برای تشخیص اتوسکلروزیس و نیز مانیتورینگ بیماران پس از جراحی در کنار سایر آزمون‌های شنوایی مثل ادیومتری صوت خالص بکار برده شد. در نتیجه می‌توان گفت که عدم ثبت پاسخ OAE بعداز جراحی استاپدکتومی دلیلی بر عدم موفقیت جراحی نمی‌باشد.

سپاسگزاری

پژوهش فوق به عنوان طرح تحقیقاتی مصوب مرکز توسعه تحقیقات بالینی دانشگاه علوم پزشکی شهید صدوقی یزد بوده است. بر خود لازم می‌دانیم که از همکاری صمیمانه تمام کسانی که در انجام این کار ما را یاری نموده‌اند به خصوص دکتر امیرهوشنگ مهرپرور و خانم سمیه انصار تشکر نماییم.

منابع:

1- Cumming CW, Haughey BH. Cummings Otolaryngology Head and Neck Surgery; 4th ed masby; 2004.p.3562-70.

2- Flipo R, Attanasio G. ***AE in otosclerosis : intropeative finding.*** Adv Otorhinolaryngol. 2007; 65(6): 133-6.

3- Herzog M, Dieler W, Dieler R. ***TEOAE and DPOAE following successful stapes surgery.*** Eur Arch Otorhinolaryngol. 2001; 258(2):61-6.

4- Ralli G, Cian Fronje G. ***Analysis of otoacoustic distortion product in a group of otosclerotic patients.*** Acta Otorhinologynogol Ita 1996;16(6):485-91.

[Downloaded from jssu.ssu.ac.ir on 2026-11-24]

5- Liberum B, Held B, Schrader M. ***Otoacoustic emission after middle ear operation***. Laryngo Rhino Otol. 1996;75(1): 18-22.

6- Gierek T, Smolka W, Zbrowska D, Klimczak L, Majzelk. ***The evaluation of DPOAE after stapdotomy.*** Otolaryngol Pol. 2004; 58(4): 817-2.

7- Zhao F, Wada H, Koike T, Ohyama K, Kawase T, Stephens D. ***Transient evoked otoacoustic emission in patient with middle ear disorders.*** InE J Audiol. 2003; 42(3): 117-3.

[Downloaded from jssu.ssu.ac.ir on 2026-11-24]