

## اثر عصاره هیدروالکلی بابونه چشم گاوی (*Tanacetum parthenium* L.) بر درمان سنگ

### کلیه القاء شده توسط اتیلن گلیکول در موش‌های صحرائی نر بالغ

راحله زارعشاهی<sup>۱</sup>، سمانه جهان‌آبادی<sup>۲\*</sup>، مریم یادگاری<sup>۳</sup>، زهرا شیرازی مقدم<sup>۴</sup>،  
سبحان مسلمان<sup>۲</sup>، محمدحسن فخاری زواره<sup>۲</sup>

#### مقاله پژوهشی

**مقدمه:** با توجه به اثبات اثر داروهای گیاهی مختلف در درمان سنگ کلیه، هدف مطالعه حاضر بررسی اثر عصاره هیدروالکلی بابونه چشم گاوی بر درمان سنگ کلیه القاء شده توسط اتیلن گلیکول در موش‌های صحرائی می‌باشد.

**روش بررسی:** در این مطالعه تجربی-آزمایشگاهی، ۳۶ سر موش نر نژاد ویستار به صورت تصادفی به ۶ گروه مساوی تقسیم شدند: گروه کنترل سالم و گروه کنترل منفی که آب حاوی اتیلن گلیکول دریافت کردند. گروه‌های تجربی علاوه بر آب حاوی اتیلن گلیکول، عصاره بابونه چشم گاوی (۴۰، ۸۰ و ۱۲۰ میلی‌گرم بر کیلوگرم) و داروی کنترل مثبت سیستم دریافت کردند. پس از ۲۸ روز، جمع‌آوری نمونه ادرار ۲۴ ساعته و نمونه‌گیری از خون حیوانات جهت آزمایشات بیوشیمیایی انجام شد. بافت کلیه از نظر میزان تجمع اگزالات کلسیم به روش همتوکسیلین - اتوزین مورد بررسی بافت‌شناسی قرار گرفت. تجزیه و تحلیل داده‌ها، توسط آزمون آنالیز واریانس یک‌طرفه و با استفاده از نرم‌افزار گراف‌پدپریسم انجام گرفت.

**نتایج:** اتیلن گلیکول به صورت معنی‌داری وزن بافت کلیه، میزان اگزالات، کلسیم، فسفات اوره و کراتینین ادرار و هم‌چنین اوره، اسیداوریک، کراتینین و کلسیم سرم را افزایش داد. دریافت عصاره با دوز ۱۲۰ میلی‌گرم بر کیلوگرم موجب کاهش مؤثر پارامترهای ادراری و سرمی شد و میزان حجم ادرار در این گروه نسبت به گروه اتیلن گلیکول افزایش یافت. هم‌چنین تعداد کریستال‌ها و بلورهای اگزالات کلسیم در گروه عصاره بابونه چشم گاوی (۸۰ و ۱۲۰ میلی‌گرم بر کیلوگرم) کاهش یافت.

**نتیجه‌گیری:** عصاره بابونه چشم گاوی می‌تواند با تأثیر بر فاکتورهای سرمی و ادراری در پیشگیری از سنگ کلیه مؤثر باشد.

**واژه‌های کلیدی:** بابونه چشم گاوی، سنگ کلیه، اتیلن گلیکول، موش‌های صحرائی

**ارجاع:** زارعشاهی راحله، جهان‌آبادی سمانه، یادگاری مریم، شیرازی مقدم زهرا، مسلمان سبحان، فخاری زواره محمدحسن. اثر عصاره هیدروالکلی بابونه چشم گاوی (*Tanacetum parthenium* L.) بر درمان سنگ کلیه القاء شده توسط اتیلن گلیکول در موش‌های صحرائی نر بالغ. مجله علمی پژوهشی دانشگاه علوم پزشکی شهید صدوقی یزد ۱۴۰۴؛ ۳۳ (۲): ۲۷-۸۷۱۸.

۱- گروه فارماکولوژی، دانشکده داروسازی، دانشگاه علوم پزشکی شهید صدوقی، یزد، ایران.

۲- گروه فارماکولوژی و سم‌شناسی، دانشکده داروسازی، دانشگاه علوم پزشکی شهید صدوقی، یزد، ایران.

۳- گروه بیولوژی و علوم تشریح، دانشکده پزشکی، دانشگاه علوم پزشکی شهید صدوقی، یزد، ایران.

\* (نویسنده مسئول): تلفن: ۰۹۱۳۳۵۴۶۵۸۰، پست الکترونیکی: sjahanabadi@yahoo.com، صندوق پستی: ۸۹۱۵۱۷۳۱۴۹

سنگ‌شکنی و دفع کننده سنگ دارند نیز از گیاهان دارویی تشکیل شده‌اند (۶). در سال‌های اخیر استفاده از جمله این گیاهان که در کتب طب سنتی ایران مورد توجه قرار گرفته است، گیاه بابونه چشم گاوی با نام علمی *Tanacetum parthenium* که با اسم رایج Feverfew شناخته می‌شود. این گیاه از خانواده بزرگ Asteraceae، جنس *Tanacetum* و گونه *Tanacetum parthenium* است. در تمام نقاط ایران و در نیمکره شمالی و نیمکره جنوبی زمین پراکندگی دارد. اندام‌های هوایی این گیاه خوراکی است و برگ‌های آن تقریباً ۰/۲ تا ۲ درصد سزکوئی ترپن لاکتون و به‌خصوص پارتنولید دارد که احتمالاً ماده اصلی فعال گیاه است (۷). فعالیت ضد التهابی که یکی از ویژگی‌های مهم *T. parthenium* است از زمان‌های قدیم شناخته شده است. امروزه این گیاه در درمان میگرن، آرتريت و برخی بیماری‌های روماتیسمی مفاصل مورد استفاده قرار می‌گیرد. فعالیت های ضد التهابی و آنتی‌اکسیدانی بابونه چشم گاوی می‌تواند در کاهش التهاب مرتبط با سنگ کلیه مفید باشد (۸،۹). از آنجاکه در منابع طب ایرانی بسیار به گیاه بابونه چشم گاوی جهت دفع سنگ کلیه اشاره شده است، مطالعه حاضر با هدف بررسی اثرات عصاره هیدروالکلی گیاه بابونه چشم گاوی در سنگ کلیه القا شده با اتیلن‌گلیکول در موش‌های صحرایی نر بالغ و مقایسه آن با داروی استاندارد سیستمون، طراحی شد.

### روش بررسی

**تهیه عصاره گیاهی:** گیاه خشک شده بابونه چشم گاوی از گیلان خریداری شد و به تایید سرپرست محترم مرکز گیاهان دارویی علوم پزشکی شهید صدوقی یزد رسید و کد هرباریوم SSU0100 دریافت گردید. گل، برگ‌ها و ساقه گیاه توسط دستگاه آسیاب پودر شد. ۲۰۰ گرم از پودر گیاه با یک لیتر اتانول ۷۰ درجه روی شیکر به مدت ۷۲ ساعت قرار داده شد. سپس عصاره حاصل با استفاده از کاغذ صافی (واتمن)، صاف شد عصاره حاصله روی سینی در دمای اتاق و زیر هود تغلیظ شد.

**استانداردسازی عصاره بابونه چشم گاوی:** برای تهیه محلول بلانک، به ۱ میلی‌لیتر اتانول ۷۰ درجه، ۱۹ میلی‌لیتر آب مقطر اضافه شد و به منظور تهیه محلول فولین ۱۰ درصد، ۱ میلی‌لیتر فولین سیکاتیو در بالن ژوژه ۱۰ میلی‌لیتر با آب مقطر به حجم

سنگ کلیه در واقع یک رسوب کریستالی است که در کلیه یا مجاری ادراری تشکیل می‌شود. سنگ‌های کلسیم اگزالات، شایع‌ترین نوع سنگ کلیه هستند که حدود ۸۰ درصد موارد را تشکیل می‌دهد (۱). مکانیسم‌های پاتوفیزیولوژیک برای تشکیل سنگ کلیه کلسیمی پیچیده و متنوع است و شامل حجم کم ادرار، هیپرکلسمی ادراری، هیپراوریکوزوری، هیپوسیتراوری، هیپراگزالوری و pH غیر طبیعی ادرار است (۲). شایع‌ترین علائم سنگ کلیه شامل درد، هماچوری، تهوع، استفراغ و عفونت دستگاه ادراری است. محل و ماهیت درد می‌تواند بر اساس محل سنگ تغییر کند (۳). برای درمان این بیماری یکی از روش‌های جراحی کم‌تهاجمی مانند سنگ‌شکنی با امواج شوک برون‌تنی، سنگ‌شکنی اورتروسکوپیک و نفرولیتوتومی از راه پوست وجود دارد که معمولاً برای سنگ‌های بزرگ مورد استفاده قرار می‌گیرد و چون هزینه‌بر بوده و مورد پذیرش بیماران نیست امروزه کمتر مورد استقبال قرار می‌گیرد (۴). درمان غیر جراحی سنگ کلیه شامل ترکیبی از افزایش مصرف مایعات، اصلاح رژیم غذایی و مداخلات دارویی برای جلوگیری از تشکیل سنگ و تسهیل عبور سنگ است. دیورتیک‌های تیازیدی، آلوپورینول و سیترات پتاسیم معمولاً برای جلوگیری از عود استفاده می‌شوند، در حالی‌که مسدود کننده‌های آلفا و مسدود کننده‌های کانال کلسیم به عبور سنگ کمک می‌کنند. همچنین مدیریت درد با داروهای ضدالتهاب غیراستروئیدی (NSAIDs) و علامت‌درمانی با داروهای رایج صورت می‌گیرد (۴). با وجود پیشرفت‌های زیاد در زمینه دارو درمانی این بیماری، هنوز ضرورت یافتن داروی موثرتر با عوارض جانبی کمتر وجود دارد (۵). استفاده از گیاهان دارویی برای پیشگیری و درمان سنگ کلیه یک روش سنتی در فرهنگ‌های مختلف بوده است و مطالعات علمی اخیر اثربخشی گیاهان را مورد بررسی قرار داده‌اند که نتایج امیدوارکننده‌ای را در هر دو محیط آزمایشگاهی و بالینی نشان داده است. درمان‌گران سنتی و گیاه‌پزشکان محلی در مناطق مختلف به گیاهان دارویی برای درمان سنگ کلیه تکیه می‌کنند و بیشتر بر شیوه‌های فرهنگی و سنتی تأکید دارند که پایه‌ای ارزشمند برای تحقیقات علمی بیشتر فراهم می‌کند. اغلب داروهای موجود در بازار که اثرات

صحرایی) مختلف تقسیم شدند. گروه اول شامل موش‌هایی که با آب مقطر تغذیه شدند، گروه دوم اتیلن‌گلیکول را در آب آشامیدنی به مدت ۲۸ روز دریافت کردند، گروه‌های سوم، چهارم و پنجم شامل موش‌هایی بودند که علاوه بر دریافت اتیلن‌گلیکول به مدت ۲۸ روز در آشامیدنی، عصاره هیدروالکلی بابونه چشم گاوی با دوزهای ۴۰، ۸۰ و ۱۲۰ میلی‌گرم بر کیلوگرم روزانه به صورت گاوژ به مدت ۲۸ روز دریافت کردند و گروه ششم یا گروه کنترل مثبت که دریافت کننده ۱ میلی‌لیتر سیستون با دوز ۷۵۰ میلی‌گرم بر کیلوگرم از طریق گاوژ به مدت ۲۸ روز بود (۱۳، ۱۴).

**ارزیابی پارامترهای بیوشیمیایی: آنالیز سرم:** در روز ۲۸ مطالعه پس از بیهوشی با خونگیری از قلب حیوانات انجام شد، نمونه‌های خون در دستگاه سانتریفیوژ با سرعت ۲۰۰۰ دور بر دقیقه به مدت ده دقیقه قرار گرفتند. سپس نمونه سرم جمع‌آوری شده و در فریز منفی ۲۰ درجه نگهداری شدند و نمونه‌ها جهت آنالیز اوره، کراتینین، کلسیم، اسید اوریک به آزمایشگاه ارسال شد (۱۳).

**آنالیز ادرار:** جمع‌آوری ادرار ۲۴ ساعته موش‌های صحرایی هر گروه در روزهای صفر و ۲۸ پژوهش به طور انفرادی و در قفس متابولیک انجام شد. بعد از ۲۴ ساعت نمونه‌های ادرار جمع‌آوری و حجم آن تعیین شد و هر نمونه تا زمان انجام آزمایش در یخچال نگهداری شد. جهت بررسی پارامترهای بیوشیمیایی ادرار، نمونه ادرار هر موش صحرایی جهت اندازه‌گیری میزان اوره، کلسیم، کراتینین، فسفات و اگزالات به آزمایشگاه ارسال شد (۱۴).

**مطالعات بافت‌شناسی کلیه:** جهت بررسی آسیب‌شناسی کلیه، هر دو کلیه موش‌های صحرایی ماده از بدن خارج و توسط محلول سدیم کلراید (۰/۹ درصد) شستشو داده شد. سپس وزن بافت کلیه توسط ترازو اندازه‌گیری شد و پس از آن در فرمالین بافر ۱۰ درصد به مدت ۴۸ ساعت نگهداری شدند و بعد از آن بقیه مراحل آماده‌سازی مقاطع بافتی، طبق روش استاندارد در دستگاه اتوتکنیکون طی شد. از بلوک‌های پارافینی تهیه شده، برش‌هایی به ضخامت ۷ تا ۸ میکرومتر آماده گردید و به روش هماتوکسیلین-ئوزین رنگ آمیزی شدند و با میکروسکوپ نوری مورد مطالعه قرار گرفتند.

رسانده شد. ۰/۴ میلی‌لیتر از محلول ۱mg/ml از عصاره داخل لوله آزمایش ریخته و به آن ۲ میلی‌لیتر، محلول فولین ۱۰ درصد افزوده شد و به مدت ۵ دقیقه در محیط آزمایشگاه قرار داده شد. سپس ۱/۶ میلی‌لیتر سدیم بیکربنات ۷/۵ درصد به هر لوله اضافه و نیم ساعت در محیط آزمایشگاه قرار داده شد. جذب نمونه‌ها با دستگاه UV در طول موج ۷۶۰ نانومتر بررسی شد (۱۰، ۱۱).

**رسم منحنی استاندارد گالیک اسید و تعیین مقدار فنول تام:** محلول‌های استاندارد با غلظت‌های ۲۵، ۵۰، ۷۵، ۱۰۰، ۱۲۵ و ۱۵۰ میکروگرم بر میلی‌لیتر از گالیک اسید تهیه شد از هرکدام از غلظت‌ها ۰/۴ سی‌سی به لوله‌های آزمایش منتقل گردید و به آن دو سی‌سی از محلول فولین سیوکالتیو ۱۰ درصد (۱ به ۱۰ رقیق شده با آب) اضافه گردید. بعد از ۳ تا ۸ دقیقه به آن ۱/۶ سی‌سی از محلول سدیم بیکربنات ۷/۵ درصد اضافه شد آنگاه لوله‌های آزمایش به مدت سی دقیقه در دمای آزمایشگاه نگهداری شد. سپس جذب نوری UV در طول موج ۷۶۰ نانومتر در دستگاه طیف سنج نوری اندازه‌گیری شد. این کار سه مرتبه تکرار گردید. برای تهیه محلول بلانک از آب مقطر، محلول فولین سیوکالتیو ۱۰ درصد و محلول سدیم بیکربنات ۷/۵ درصد در مقادیر ذکر شده قبل استفاده شد. منحنی استاندارد گالیک اسید ترسیم گردید و میزان فنول تام محلول عصاره تام بابونه چشم گاوی در غلظت‌های ۱ و ۰/۱ میلی‌گرم بر میلی‌لیتر به دست آمد (۱۲).

**حیوانات:** در این مطالعه تجربی آزمایشگاهی، ۳۶ سر موش صحرایی نر نژاد ویستار با محدوده وزنی ۲۰۰ تا ۲۵۰ گرم تهیه و به آزمایشگاه حیوانات دانشگاه علوم پزشکی شهید صدوقی یزد منتقل شدند. حیوانات در ۶ گروه ۶ تایی در شرایط دمایی ۲۴ - ۲۲ درجه سانتیگراد نگهداری شدند. حیوانات دسترسی کافی به آب و غذا داشتند. همچنین این مطالعه تحت نظر کمیته اخلاق حیوانات دانشگاه علوم پزشکی شهید صدوقی یزد انجام گرفته است.

**القای سنگ کلیه در حیوانات:** برای ایجاد سنگ کلیه در موش‌های صحرایی، از اتیلن‌گلیکول (۰/۷۵ درصد حجمی حجمی) در آب آشامیدنی به مدت ۲۸ روز استفاده شد. حیوانات به صورت تصادفی در ۶ گروه (هرگروه شامل ۶ موش

## تجزیه و تحلیل آماری

برای آنالیز داده‌ها از نرم افزار Graphpad Prism نسخه ۸ استفاده شد. برای مقایسه میانگین‌ها از آزمون آنالیز واریانس یک طرفه و تست توکی استفاده شد. سطح معنی داری، کمتر از ۵ درصد به عنوان سطح معنی داری در نظر گرفته شد.

### نتایج

**نتایج استاندارد فنول تام:** باتوجه به معادله خط منحنی استاندارد گالیک اسید میزان فنول در غلظت ۱ میلی‌گرم بر میلی‌لیتر از عصاره گیاه بابونه چشم گاوی به ترتیب ۱۵۶/۴ میکروگرم بر میلی‌لیتر به دست آمد.

**تغییرات حجم ادرار و وزن کلیه:** با توجه جدول ۱، میزان حجم ادرار در گروه دریافت کننده اتیلن گلیکول (EG) طور معنی داری نسبت به گروه کنترل در روز ۲۸ مطالعه کاهش یافت ( $P < 0.01$ )، ولی حجم ادرار در گروه دریافت کننده بابونه چشم گاوی با دوز ۱۲۰ میلی‌گرم بر کیلوگرم افزایش معنی داری در روز ۲۸ نسبت به گروه EG نشان داد ( $P < 0.05$ ). با توجه به جدول ۱، گروه دریافت کننده اتیلن گلیکول (EG) بالاترین وزن کلیه را در مقایسه با سایر گروه‌ها از جمله گروه شاهد، گروه‌های دریافت کننده دوزهای مختلف بابونه چشم گاوی (۴۰، ۸۰ و ۱۲۰) و گروه دریافت کننده سیستون داشته است، در حالی که عصاره بابونه چشم گاوی با دوز ۱۲۰ میلی‌گرم بر کیلوگرم همانند سیستون وزن کلیه را به‌طور معناداری کاهش داده است ( $P < 0.01$ ).

**نتایج آزمایشات بیوشیمیایی ادرار:** همان‌طور که شکل ۱ نشان می‌دهد سطح اگزالات، کلسیم و فسفات به‌طور قابل توجهی در گروه EG نسبت به حیوانات سالم در ادرار ۲۴ ساعته موش‌های صحرایی افزایش نشان داد و مقادیر P آن‌ها به ترتیب  $P < 0.001$ ،  $P < 0.001$  و  $P < 0.01$  به دست آمد. با این وجود گروه‌های درمانی دریافت کننده عصاره بابونه چشم گاوی با دوز ۸۰ و ۱۲۰ سطح اگزالات پایین‌تری نسبت به گروه EG داشتند که از نظر آماری معنی دار بود ( $P < 0.05$ ). در همین راستا سیستون نیز سطح اگزالات را در نمونه ادرار به‌صورت معنی دار کاهش داد ( $P < 0.05$ ). نتایج حاصله از شکل ۱ نشان می‌دهد که عصاره بابونه چشم گاوی با دوز ۱۲۰ میلی‌گرم بر کیلوگرم همانند داروی استاندارد سیستون سطح کلسیم ادرار را به‌صورت

معنی دار نسبت به گروه EG کاهش دادند (به ترتیب  $P < 0.05$  و  $P < 0.001$ ). سطوح فسفات ادرار در نمونه ادرار ۲۴ ساعته موش‌های صحرایی در گروه دریافت کننده EG افزایش معنی دار نسبت به گروه شاهد نشان داد، در حالی که با وجود سیر نزولی در کاهش سطح فسفات ادرار در گروه‌های دریافت کننده دوزهای مختلف عصاره بابونه چشم گاوی اختلاف معنی داری مشاهده نشد ( $P < 0.01$ ). با توجه به نمودار ۲، سطوح اوره و کراتینین ادرار در روز ۲۸ آزمایش افزایش معناداری در حیوانات دریافت کننده اتیلن گلیکول با  $P < 0.001$  و  $P < 0.01$  نسبت به گروه کنترل مطالعه نشان دادند. همچنین همان‌طور که در نمودار ۲ مشخص است، همه گروه درمانی دریافت کننده عصاره بابونه چشم گاوی و سیستون، سطح اوره و کراتینین ادرار کمتری نسبت به گروه EG داشتند که این کاهش از نظر آماری معنادار بود ( $P < 0.05$ ). همان‌طور که در نمودار ۳ مشخص است سطوح اوره، اسید اوریک، کراتینین و کلسیم سرم در گروه EG افزایش چشم‌گیری را نسبت به گروه کنترل نشان داد که این اختلاف از نظر آماری معنی داری بود ( $P < 0.001$ ). سطح اوره و اسید اوریک در گروه‌های دریافت کننده دوزهای مختلف عصاره بابونه چشم گاوی و همچنین سیستون نسبت به گروه EG کاهش معناداری را ایجاد کردند ( $P < 0.05$ ). کاهش معنادار سطح سرمی کراتینین در دوزهای بالاتر عصاره بابونه چشم گاوی (۸۰ و ۱۲۰ میلی‌گرم بر کیلوگرم) همانند گروه سیستون نسبت به گروه EG مشاهده شد ( $P < 0.05$ ), در حالی که کاهش سطح سرمی کلسیم تنها در دوز ۱۲۰ میلی‌گرم بر کیلوگرم عصاره بابونه چشم گاوی نسبت به گروه EG از نظر آماری معنی دار بود ( $P < 0.05$ ).

**نتایج بررسی میکروسکوپی و هیستوپاتولوژیک:** بررسی آسیب‌شناسی و بافت‌شناسی جهت آسیب احتمالی بافت و تشخیص بلورهای اگزالات کلسیم در بافت انجام شد که این رسوبات به‌صورت بلورهای شفاف در لوله‌های کلیوی با میکروسکوپ نوری قابل مشاهده بودند (شکل ۱). در گروه EG (القا)، تغییرات هیستوپاتولوژیک واضحی دیده شد که شامل دژنراسیون لوله‌ها، تخریب سلول‌های اپیتلیال لوله‌ای، نکروز و ارتشاح لکوسیت‌ها می‌باشد. در این گروه محدوده سلول‌ها و هسته‌ها نامشخص بودند و Castها و بلورهای واضح در لوله‌ها

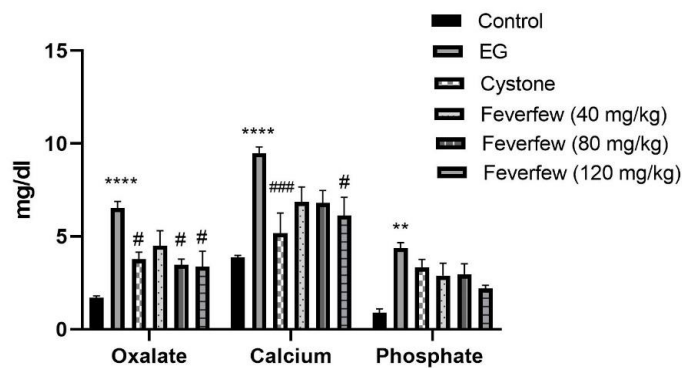
حدی دیده می‌شود و دیلاتاسیون ناشی از بلورها کاهش یافته است. در گروه بابونه چشم گاوی ۱۲۰ میلی‌گرم بر کیلوگرم، در چند نمونه کریستال‌ها و کست‌های کمتری دیده شد. در گروه سیستون، بافت نمای طبیعی دارد و تعداد Castها و کریستال‌ها کمتر شده است و دیلاتاسیون ناشی از Castها کاهش یافته است ولی هنوز گاهی تغییرات سلولی ناشی از Cast و سنگ وجود دارد. در کل سیستون، تأثیر مثبتی داشته است و می‌توان گفت که این گروه تغییرات هیستوپاتولوژیک را بیشتر از سایر گروه‌ها کاهش داده است.

دیده شد. همچنین بیشترین اتساع توپول‌ها در این گروه دیده شد. بلورها در لوله‌های پروگریمال، هنله، دیستال، مجاری جمع‌کننده و حتی کالیس‌ها دیده شد. در گروه کنترل تغییر هیستوپاتولوژیک دیده نمی‌شود. در گروه بابونه چشم گاوی ۴۰ میلی‌گرم بر کیلوگرم، دیلاتاسیون واضح، Castها و بلورهای زیاد دیده شد. تخریب اپیتلیال ناشی از بلورها همچنان دیده شد. در گروه بابونه چشم گاوی ۸۰ میلی‌گرم بر کیلوگرم، تغییرات هیستوپاتولوژیک کاهش یافته و تعداد کریستال‌ها و بلورها کاهش واضحی دارد ولی تغییرات تخریبی توپول‌ها تا

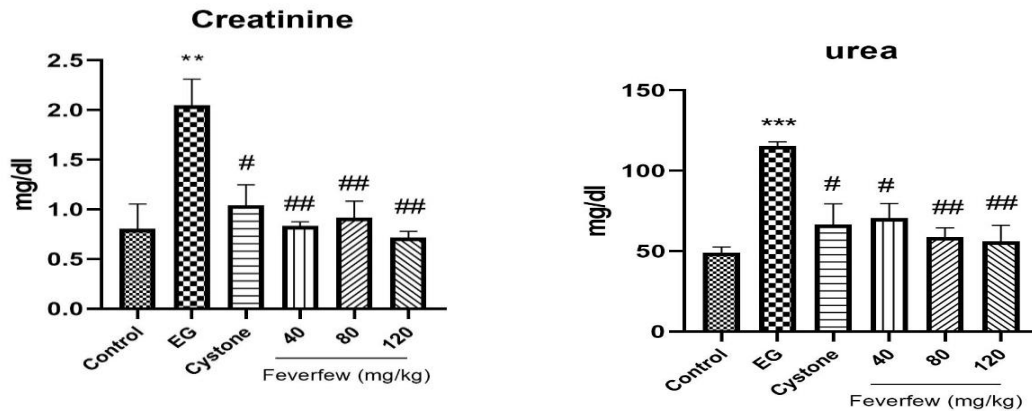
جدول ۱: مقایسه حجم ادرار (میلی‌لیتر) و وزن بافت کلیه در گروه‌های مورد آزمایش

گروه کنترل	گروه اتیلن گلیکول	گروه سیستون	بابونه چشم گاوی (۴۰ mg/kg)	بابونه چشم گاوی (۸۰ mg/kg)	بابونه چشم گاوی (۱۲۰ mg/kg)
حجم ادرار (میلی‌لیتر)	۲/۵۰۰±۰/۴۴۷۲ **	۶/۳۰۰±۰/۶۸۱۹#	۶/۱۶۰±۰/۲۴۳	۵/۲۰۰±۰/۶۸۱۹	۱/۱۲۵±۰/۳۱۴۶#
وزن کلیه (گرم)	۱/۸۳۸±۰/۰۱۸* ***	۱/۰۹۰±۰/۰۱۶۵۶#	۱/۵۹۱±۰/۱۴۷۲	۱/۵۲۸±۰/۱۲۲۴	۱/۱۴۷±۰/۰۱۷۸۹##

یافته‌ها به صورت انحراف معیار  $\pm$  میانگین (SEM) نشان داده شده‌اند.  $P < 0/01$  و  $P < 0/001$  \*\*\*\* اختلاف معنی‌دار با گروه کنترل،  $P < 0/05$  # و  $P < 0/01$  ## اختلاف معنی‌دار با گروه اتیلن گلیکول را نشان می‌دهد.

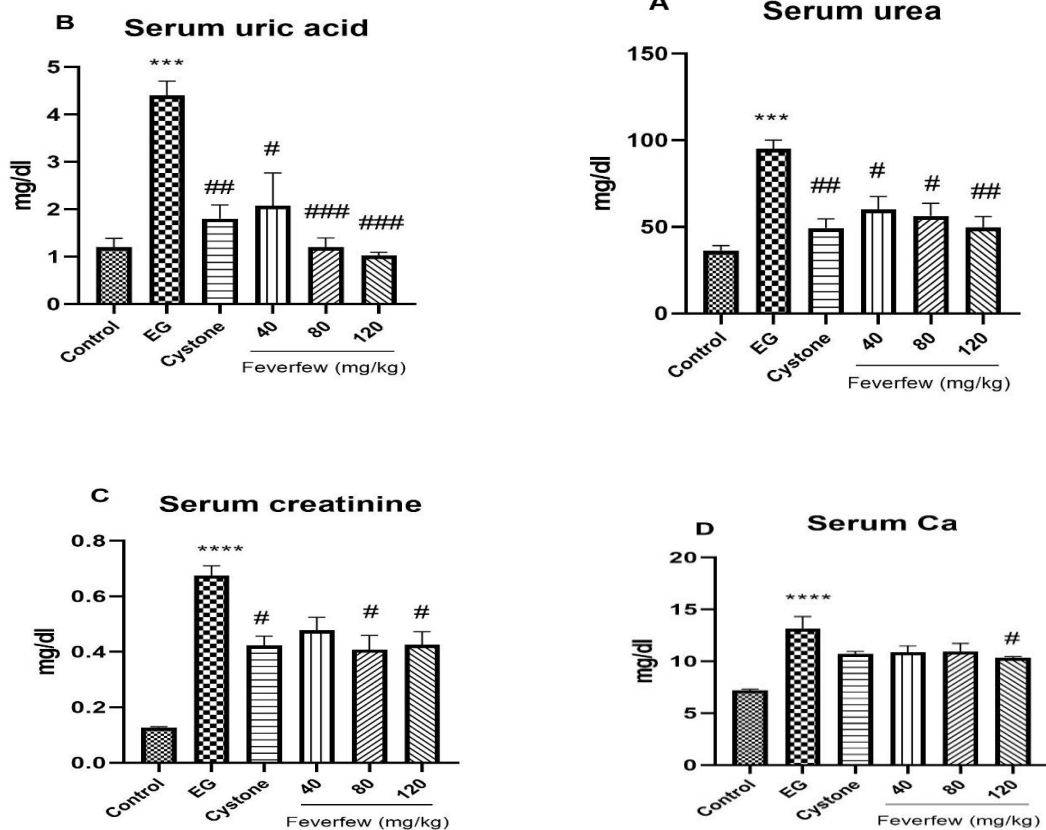


نمودار ۱: اثر عصاره بابونه چشم گاوی با دوزهای ۴۰، ۸۰ و ۱۲۰ بر سطح اگزالات، کلسیم و فسفات ادرار در سنگ کلیه ناشی از القای اتیلن گلیکول یافته‌ها به صورت میانگین  $\pm$  انحراف استاندارد میانگین (SEM) نشان داده شده‌اند.  $P < 0/01$  و  $P < 0/001$  \*\*\*\* اختلاف معنی‌دار با گروه کنترل،  $P < 0/05$  # و  $P < 0/01$  ## اختلاف معنی‌دار با گروه اتیلن گلیکول را نشان می‌دهد.

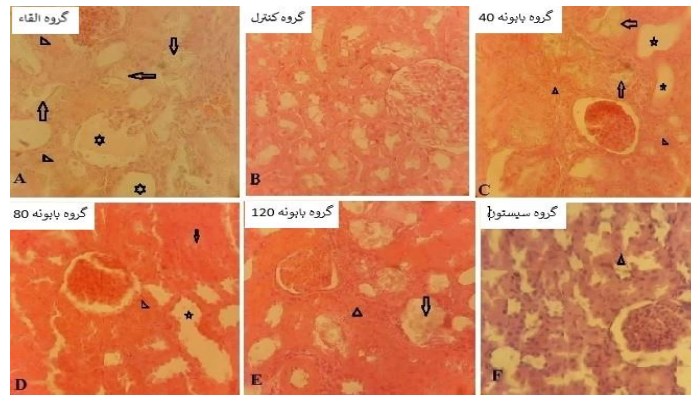


نمودار ۲: اثر عصاره بابونه چشم گاوی با دوزهای ۴۰، ۸۰ و ۱۲۰ بر سطح اوره و کراتینین ادرار در سنگ کلیه ناشی از القای اتیلین گلیکول. یافته‌ها به صورت میانگین  $\pm$  انحراف استاندارد میانگین (SEM) نشان داده شده اند.  $P < 0.001$  و  $P < 0.01$  \*\*\* اختلاف معنی دار با گروه کنترل،  $P < 0.05$  # و  $P < 0.01$  ## اختلاف معنی دار با گروه اتیلین گلیکول را نشان می‌دهد.

### نتایج آزمایشات بیوشیمیایی سرم



نمودار ۳: اثر عصاره بابونه چشم گاوی با دوزهای ۴۰، ۸۰ و ۱۲۰ بر سطح اوره و کراتینین سرم در سنگ کلیه ناشی از القای اتیلین گلیکول. یافته‌ها به صورت میانگین  $\pm$  انحراف استاندارد میانگین (SEM) نشان داده شده اند.  $P < 0.001$  و  $P < 0.01$  \*\*\*\* اختلاف معنی دار با گروه کنترل،  $P < 0.05$  # و  $P < 0.01$  ## و  $P < 0.001$  ### اختلاف معنی دار با گروه اتیلین گلیکول را نشان می‌دهد.



شکل ۱: بررسی بافت‌شناسی کلیه (رنگ آمیزی هماتوکسین-ئوزین با بزرگنمایی ۱۰۰X)

گروه‌ها به غیر از سیستون با گروه کنترل معنی‌دار نبود. هر سه دوز بابونه چشم گاوی، اوره و کراتینین ادرار را به‌طور معنی‌دار کاهش دادند. گونه‌های مختلف تاناستوم در طب‌های سنتی جوامع مختلف از جمله طب ایرانی و هم‌چنین در طب جدید جهت درمان بیماری‌های کلیه توصیه شده است (۲۰-۱۸). Mazani و همکاران در سال ۲۰۱۷ به بررسی عصاره متانولی بابونه چشم گاوی در سمیت کلیوی ناشی از تتراکلریدکربن پرداختند. نتیجه این مطالعه بیانگر حفاظت کلیوی عصاره بابونه چشم گاوی از طریق کاهش سطوح سرمی رادیکال‌های آزاد، اوره، کراتینین و اسیداوریک می‌باشد. از این‌رو این گیاه می‌تواند نفروتوکسیسیته ناشی از تجویز تتراکلریدکربن را بهبود بخشد (۲۱). هم‌راستا با مطالعات پیشین، نتیجه این مطالعه نیز نشان داد تجویز دوزهای بالاتر عصاره هیدروالکلی بابونه چشم گاوی (۸۰ و ۱۲۰ میلی‌گرم بر کیلوگرم) موجب کاهش سطوح سرمی اوره، اسیداوریک، کلسیم و کراتینین می‌شود که این یافته توسط مشاهدات هیستوپاتولوژیک که بیانگر کاهش تعداد کریستال‌ها و بلورهای اگزالات کلسیم در گروه عصاره بابونه چشم گاوی (۸۰ و ۱۲۰ میلی‌گرم بر کیلوگرم) بود نیز تأیید شد. *Tanacetum vulgare* به عنوان یک گیاه هم‌خانواده گیاه مورد مطالعه در تحقیق حاضر، می‌تواند باعث افزایش ترشح سدیم و پتاسیم در ادرار شود و از این طریق خاصیت دیورتیک از خود بروز دهد (۲۲). وجود ترکیبات فنولی در عصاره بابونه چشم گاوی تا حد زیادی می‌تواند مسئول اثرات آنتی‌اکسیدان این گیاه باشد (۲۳). پارتنولیدها از جمله ترکیباتی هستند که در اکثر گونه‌های *Tanacetum* وجود دارد. پارتنولیدها به‌واسطه

## بحث

بابونه چشم گاوی در منابع طب ایرانی تحت عنوان آقحوان نامگذاری شده است و یکی از مهم‌ترین گیاهانی هست که جهت درمان سنگ کلیه توصیه شده است (۱۵). از این‌رو این مطالعه طراحی شد تا این توصیه حکمای طب ایرانی به روش‌های امروزی نیز مورد بررسی قرار گیرد. این مطالعه به بررسی اثر عصاره هیدروالکلی بابونه چشم گاوی بر درمان سنگ کلیه القا شده در موش به‌وسیله گاواژ اتیلن‌گلیکول پرداخت. اتیلن‌گلیکول نه تنها می‌تواند باعث القای کریستال‌های کلسیم اگزالات شود بلکه می‌تواند باعث آسیب توبولار و نارسایی کلیه شود (۱۶). با توجه به اینکه تشکیل سنگ باعث مسدود شدن مجاری ادرار و کاهش جریان ادرار می‌شود و از این‌رو موادی چون کراتینین و اوره تجمع پیدا می‌کنند (۱۷). نتایج این مطالعه نیز بیانگر کاهش معنی‌دار حجم ادرار، افزایش سطح اگزالات، کلسیم و فسفات، افزایش کراتینین و اوره ادرار و سرم در گروه دریافت‌کننده اتیلن‌گلیکول بوده که القای مدل سنگ کلیه را در این گروه اثبات می‌کند. هم‌چنین در بررسی بافت‌شناسی بلورهای اگزالات کلسیم در بافت تشخیص داده شد. در این مطالعه مشاهده شد عصاره بابونه چشم گاوی با دوز ۱۲۰ میلی‌گرم بر کیلوگرم باعث کاهش وزن کلیه‌ها و افزایش حجم ادرار شد. در دوز ۸۰ و ۱۲۰ میلی‌گرم بر کیلوگرم سطح اگزالات ادرار نسبت به کنترل به‌صورت معنی‌داری کاهش پیدا کرد و در مورد کلسیم تنها دوز ۱۲۰ میلی‌گرم بر کیلوگرم آن را نسبت به کنترل به‌صورت معنی‌داری کاهش یافت. تغییرات مقادیر فسفات دارای روند کاهشی بود اما اختلاف هیچ‌کدام از

### نتیجہ گیری

نتایج بہ دست آمدہ از این مطالعہ نشان داد کہ استفادہ از عصارہ بابونہ چشم گاوی با تأثیر بر فاکتورہای بیوشیمیایی ادرار و سرم می تواند در پیشگیری از آسیب بہ بافت کلیہ و تشکیل سنگ های ادراری القاء شدہ توسط اتیلن گلیکول در موش صحرائی مؤثر باشد. لذا انتخاب عصارہ بابونہ چشم گاوی در پیشگیری و درمان سنگ کلیہ در افرادی کہ مستعد تشکیل سنگ های اگزالاتی هستند باید مورد توجہ قرار گیرد.

### سپاس گزاری

این پایان نامہ در سال ۱۴۰۱ با کد ۱۳۸۳۵ در دانشکدہ داروسازی دانشگاه علوم پزشکی شہید صدوقی یزد انجام شدہ است.

حامی مالی: ندارد.

تعارض در منافع: وجود ندارد.

### ملاحظات اخلاقی

پروپوزال این تحقیق توسط دانشکادہ علوم پزشکی شہید صدوقی یزد تایید شدہ است (کد اخلاق: IR.SSU.AEC.1401.035).

### مشارکت نویسندگان

سمانہ جہان آبادی و راحلہ زارعشاهی در ارائه ایدہ، سمانہ جہان آبادی و راحلہ زارعشاهی در طراحی مطالعہ، زہرا شیرازی مقدم، سبحان مسلمان و محمدحسن فخاری زوارہ در جمع آوری دادہ ہا، سمانہ جہان آبادی در تجزیہ و تحلیل دادہ ہا مشارکت داشتہ و ہمہ نویسندگان در تدوین، ویرایش اولیہ و نہایی مقالہ و پاسخگویی بہ سوالات مرتبط با مقالہ سہیم هستند.

اثرات ضد التهابی و آنتی اکسیدانی خود می توانند التهاب بافت آسیب دیدہ بافت کلیہ را کاهش دہند (۲۴). ہمچنین این ترکیبات می توانند رشد سلول های سرطانی کلیہ را مہار کنند (۱۶). پارتنولیدہا می توانند اختلال کلیوی القا شدہ بہ وسیلہ داروی سیسیپلاتین را از طریق افزایش فیلتراسیون گلومرولی، کاهش میزان کراتینین سرم، کاهش نکروز توبولار و اتساع قشر کلیہ بہبود ببخشند (۲۵). فلاونوئیدہا ترکیبات مہمی هستند کہ در گیاهان وجود دارند و دارای فعالیت های محافظت کنندہ کلیہ هستند. تعیین کیفی این فلاونوئیدہا توسط HPLC وجود کامفرول، فلاونول، فیسستین، آپیزین و نارینژین را در این گیاہ تایید کردہ است و کامفرول و آپیزین دارای فعالیت آنتی اکسیدانی هستند (۲۶). بنابراین، فعالیت محافظت کنندہ کلیہ *T. parthenium* ممکن است بہ دلیل وجود این ترکیبات باشد (۲۷). نتیجہ بہ دست آمدہ در این مطالعہ نشان می دہد کہ اثرات محافظتی عصارہ بابونہ چشم گاوی در برابر سنگ کلیہ را می توان عمدتاً بہ وجود محتوای بالای فنول ہا و فلاونوئیدہا نسبت داد کہ فعالیت آنتی اکسیدانی مؤثری دارند و می توانند رادیکال های آزاد تولید شدہ را از طریق سیستم آنزیمی سیتوکروم P450 از بین ببرند و در نتیجہ آسیب های اکسیداتیو ناشی از بیماری های مختلف از جملہ بیماری های کلیوی را کاهش دہند. لذا عصارہ بابونہ چشم گاوی در پیشگیری و درمان سنگ کلیہ در افرادی کہ مستعد تشکیل سنگ های اگزالاتی هستند می تواند مؤثر باشد، اگر چہ لازم است با انجام آزمایشات بالینی این اثر بخشی بہ اثبات برسد. ہمچنین پیشنهاد می شود در آیندہ مطالعاتی در مورد تأثیر فرکشن های مختلف بابونہ چشم گاوی بر درمان سنگ کلیہ انجام شود.

## References:

- 1- Kachkoul R, Touimi GB, El Mouhri G, El Habbani R, Lahrichi A. *Pathophysiological Aspects of Renal Stone Formation and Stone Types*. Not Sci Biol 2023; 15(1): 11462.
- 2- Alelign T, Petros B. *Kidney Stone Disease: An Update on Current Concepts*. Adv Urol 2018; 2018: 3068365.
- 3- Krambeck AE, Lieske JC, Li X, Bergstralh EJ, Melton III LJ, Rule AD. *Effect of Age on the Clinical Presentation of Incident Symptomatic Urolithiasis in the General Population*. J Urol 2013; 189(1): 158-64.
- 4- Rodríguez D, Sacco DE. *Minimally Invasive Surgical Treatment for Kidney Stone Disease*. Adv Chronic Kidney Dis 2015; 22(4): 266-72.
- 5- Skolarikos A. *Medical Treatment of Urinary Stones*. Curr Opin Urol 2018; 28(5): 403-7.
- 6- Bahmani M, Baharvand-Ahmadi B, Tajeddini P, Rafieian-Kopaei M, Naghdi N. *Identification of Medicinal Plants for the Treatment of Kidney and Urinary Stones*. J Renal Inj Prev 2016; 5(3): 129-33.
- 7- Ataollahi M, Akrami E, Kalani M, Zarei M, Chijan MR, Sedigh-Rahimabadi M, et al. *Evaluation of Anticoagulant and Inflammatory Effects of Tanacetum Parthenium (L.) In A Randomized Controlled Clinical Trial*. J Herb Med 2022; 36: 100613.
- 8- Recinella L, Chiavaroli A, di Giacomo V, Antolini MD, Acquaviva A, Leone S, et al. *Anti-Inflammatory and Neuromodulatory Effects Induced by Tanacetum Parthenium Water Extract: Results from in Silico, in Vitro and Ex Vivo Studies*. Molecules 2020; 26(1): 22.
- 9- di Giacomo V, Ferrante C, Ronci M, Cataldi A, Di Valerio V, Rapino M, et al. *Multiple pharmacological and toxicological investigations on Tanacetum parthenium and Salix alba extracts: Focus on potential application as anti-migraine agents*. Food Chem Toxicol 2019; 133:110783.
- 10- Fatahi Bafghi M, Salary S, Mirzaei M, Mahmoodian H, Meftahizade H, Zareshahi R. *Antibacterial and anti-trichomonas characteristics of local landraces of Lawsonia inermis L*. BMC complement med ther 2022; 30; 22(1):203.
- 11- Zareshahi R, Jahanabadi S, Rafiyan S, Yadegary M, Edalatkhah R, Mahmoodian H. *Protective effect of Henna (Lawsonia inermis L.) fixed oil (a Persian medicine preparation) on acetic acid-induced ulcerative colitis in rats*. Avicenna J Phytomed 2024
- 12- Al-Bataineh N, Algethami FK, Al-Jaber HI, Alhamzani AG, Bataineh RM, Al-Dalahmeh Y, et al. *Ballota saxatilis from Jordan: Evaluation of essential oil composition and phytochemical profiling of crude extracts and their in-vitro antioxidant Activity*. Separations 2023; 10(2):114.
- 13- Albayrak A, Bayir Y, Halici Z, Karakus E, Oral A, Keles MS, et al. *The biochemical and histopathological investigation of amlodipine in ethylene glycol-induced urolithiasis rat model*. Ren Fail 2013; 35(1):126-31.
- 14- Yasir F, Wahab At, Choudhary MI. *Protective Effect of Dietary Polyphenol Caffeic Acid on Ethylene Glycol-Induced Kidney Stones in Rats*. Urolithiasis 2018; 46(2): 157-66.
- 15- Azad Manjiri M, Eslami M, Noras M. *Materia Introduction of Effective Medicines on Kidney*

- Stones in Persian Medicine*. J Mazandaran Univ Med Sci 2019; 29(171): 145-57.[Persian]
- 16-Liu D, Han Y, Liu L, Ren X, Zhang H, Fan S, et al. *Parthenolide Inhibits the Tumor Characteristics of Renal Cell Carcinoma*. Int J Oncol 2021; 58(1): 100-10.
- 17-Akbari F, Azadbakht M, Davoodi A, Vahedi L. *Protective Effect of Sankol Herbal Product on Kidney Stone in Balb/C Mice*. J Mazandaran Univ Med Sci 2019; 29(180): 1-7.[Persian]
- 18-Touwaide A, De Santo NG, Aliotta G. *The Origins of Western Herbal Medicines for Kidney Diseases*. Adv Chronic Kidney Dis 2005; 12(3): 251-60.
- 19-Shahsavari S. *An Overview of the Most Important Medicinal Plants Used in Iranian Traditional Medicine for the Treatment of Kidney Stones: A Mini-Review Article*. Plant Biotechnol Persa 2021; 3(1): 37-8.
- 20-Khatib S, Sobeh M, Faraloni C, Bouissane L. *Tanacetum Species: Bridging Empirical Knowledge, Phytochemistry, Nutritional Value, Health Benefits and Clinical Evidence*. Front Pharmacol 2023; 14: 1169629.
- 21-Mazani M, Mahmoodzadeh Y, Asl MMC, Banaei S, Rezagholizadeh L, Mohammadnia A. *Renoprotective Effects of the Methanolic Extract of Tanacetum Parthenium Against Carbon Tetrachloride-Induced Renal Injury in Rats*. Avicenna J Phytomed 2018; 8(4): 370-79.
- 22-Lahlou S, Tahraoui A, Israili Z, Lyoussi B. *Diuretic Activity of the Aqueous Extracts of Carum Carvi and Tanacetum Vulgare in Normal Rats*. J Ethnopharmacol 2007; 110(3): 458-63.
- 23-Wu C, Chen F, Wang X, Kim H-J, He G-q, Haley-Zitlin V, et al. *Antioxidant Constituents In Feverfew (Tanacetum Parthenium) Extract and Their Chromatographic Quantification*. Food Chem 2006; 96(2): 220-7.
- 24-Shou D-W, Li Y-R, Xu X-J, Dai M-H, Zhang W, Yang X, et al. *Parthenolide Attenuates Sepsis-Induced Acute Kidney Injury in Rats by Reducing Inflammation*. Evid Based Complement Alternat Med 2023; 2023(1): 8759766.
- 25-Francescato HD, Costa RS, Scavone C, Coimbra TM. *Parthenolide Reduces Cisplatin-Induced Renal Damage*. Toxicology 2007; 230(1): 64-75.
- 26-Shafaghat A, Salimi F. *Extraction and determining of chemical structure of flavonoids in Tanacetum parthenium (L.) Schultz. Bip. from Iran*. Iran J Sci 2008; 18: 39-42.[Persian]
- 27-Mallhi T, Abbas K, Ali M, Qadir M, Saleem M, Khan Y. *Hepatoprotective Activity of Methanolic Extract of Malva Parviflora Against Paracetamol-Induced Hepatotoxicity in Mice*. Bangladesh J Pharmacol 2014; 9: 2014.

## Effect of *Hydroalcoholic* Extract of *Tanacetum Parthenium* L. Extract on Treatment of Kidney Stones Induced by Ethylene Glycol in Adult Male Rats

Raheleh Zareshahi<sup>1</sup>, Samane Jahanabadi<sup>\*2</sup>, Maryam Yadegary<sup>3</sup>, Zahra Shirazimoghadam<sup>2</sup>,  
Sobhan Mosalman<sup>2</sup>, Mohamadhasan Fakhari Zavareh<sup>2</sup>

### Original Article

**Introduction:** Considering the effect of various herbal medicines on kidney stone treatment, the aim of the current study was to investigate the effect of hydroalcoholic extract of *Tanacetum parthenium* on the treatment of ethylene glycol-induced kidney stones in rats.

**Methods:** In this experimental study, 36 male Wistar rats were randomly divided into 6 groups: a healthy control group and a negative control group that was given water mixed with ethylene glycol. The experimental groups were administered T. parthenium extract (40, 80 and 120 mg/kg) along with cysteine, serving as a positive control. Following 28 days, the 24-hour urine samples were collected and animal blood samples were taken for biochemical tests. The kidney tissue was histologically analyzed for the presence of calcium oxalate accumulation using hematoxylin-eosin method. Data analysis was carried out using one-way ANOVA tests and GraphPad Prism version 8 software.

**Results:** In the ethylene glycol group, there was an evaluation in kidney weight, and increased levels of urinary oxalate, calcium, urea phosphate and creatinine, as along with increased levels of serum urea, uric acid, creatinine and calcium. In the group treated with T. parthenium (120 mg/kg), these levels decreased compared to the ethylene glycol group, potentially aiding in the prevention of kidney stones. The number of calcium oxalate crystals also decreased in the T. parthenium group (80 and 120 mg/kg).

**Conclusion:** This study demonstrated the beneficial effect of hydroalcoholic extract of T. parthenium by altering serum and biochemical parameters in preventing kidney damage.

**Keywords:** Tanacetum parthenium, Kidney Stones, Ethylene Glycol, Rat.

**Citation:** Zareshahi R, Jahanabadi S, Yadegary M, Shirazimoghadam Z, Mosalman S, Fakhari Zavareh M.H. Effect of Hydroalcoholic Extract of *Tanacetum Parthenium* L. Extract on Treatment of Kidney Stones Induced by Ethylene Glycol in Adult Male Rats. J Shahid Sadoughi Uni Med Sci 2025; 32(2): 8718-28.

<sup>1</sup>Department of Pharmacognosy, School of Pharmacy, Shahid Sadoughi University of Medical Sciences, Yazd, Iran.

<sup>2</sup>Department of Pharmacology and Toxicology, Faculty of Pharmacy, Shahid Sadoughi University of Medical Sciences, Yazd, Iran.

<sup>3</sup>Department of Biology and Anatomical Sciences, Faculty of Medicine, Shahid Sadoughi Yazd University of Medical Sciences, Yazd, Iran.

\*Corresponding author: Tel: 09133546580, email: sjahanabadi@yahoo.com