

بررسی ایمنوهیستوشیمیایی بیان نشانگر CyclinD1 در کیست‌های ادنتوزنیک مهاجم و غیر مهاجم

نجمه جعفری*، سید حسین طباطبایی^۱، راحله کریمی^۱

مقاله پژوهشی

مقدمه: کیست رادیکولار یک کیست التهابی با منشاء بقایای اپی‌تلیالی مالاسز است و کیست دنتیژروس در ارتباط با تاج نهفته ایجاد می‌شود. ادنتوزنیک کراتوسیست (OKC) یک کیست رشدی - تکاملی است که یافته‌ها حاکی از رفتار تهاجمی این کیست و تمایل آن به دست‌اندازی به بافت‌های اطراف می‌باشد، که این رفتار بیولوژیکی می‌تواند ناشی از تکثیر بالای پوشش اپی‌تلیالی یا فعالیت آنزیماتیک دیواره کیست باشد. CyclinD1 یکی از پروتئین‌های مسیر Rb هست که انتقال از مسیر G1 به S را کنترل می‌کند. سطح بالای این پروتئین ممکن است اجازه فرار سلول از نقاط بازرسی چرخه سلولی را دهد و نقش مهمی در ایجاد و رشد ضایعات ایفا کند. با توجه به نتایج مختلف و مطالعات کم در بیان CyclinD1 در کیست‌های ادنتوزنیک هدف این مطالعه مقایسه OKC با دو نوع کیست التهابی و رشدی - تکاملی غیر مهاجم می‌باشد.

روش بررسی: پس از بررسی پرونده‌های بیماران بخش آسیب‌شناسی دانشکده دندانپزشکی یزد از بین کلیه کیست‌های فکی، ۱۵ بلوک از هر سه نوع کیست که حاوی بافت کافی بود، انتخاب گردید و تحت رنگ‌آمیزی ایمنوهیستوشیمیایی با نشانگر CyclinD1 قرار گرفته و تعداد سلول‌های رنگ گرفته زیر میکروسکوپ نوری با بزرگنمایی ۴۰۰ شمارش شد و نتایج با استفاده از نرم‌افزار version 16 SPSS و آزمون‌های من ویتنی و کروسکال والیس تحلیل شدند.

نتایج: میزان بیان CyclinD1 در ادنتوزنیک کراتوسیست بالاتر از دو کیست دیگر بود اما از نظر آماری تفاوت معنی‌داری در پوشش اپی‌تلیالی ($P=0.23$) و بافت همبند ($P=0.58$) وجود نداشت.

نتیجه‌گیری: بر اساس نتایج مطالعه حاضر بیان بالای CyclinD1 در ادنتوزنیک کراتوسیست نسبت به سایر کیست‌ها می‌تواند نشان دهنده نقش احتمالی این مارکر در پاتوژنز و پیشرفت این کیست باشد.

واژه‌های کلیدی: Cyclin D1، کیست مهاجم، کیست غیر مهاجم

ارجاع: جعفری نجمه، طباطبایی سید حسین، کریمی راحله. بررسی ایمنوهیستوشیمیایی بیان نشانگر cyclinD1 در کیست‌های ادنتوزنیک مهاجم و غیر مهاجم. مجله علمی پژوهشی دانشگاه علوم پزشکی شهید صدوقی یزد ۱۴۰۳؛ ۳۲ (۱۰): ۱۷-۳۰۸.

۱- گروه آسیب‌شناسی دهان و فک و صورت، دانشکده دندانپزشکی، دانشگاه علوم پزشکی شهید صدوقی، یزد، ایران.

* (نویسنده مسئول): تلفن: ۰۹۱۳۱۵۹۲۱۲۸، پست الکترونیکی: jafarynajmeh@yahoo.com، صندوق پستی: ۸۹۱۹۵۱۶۵

تومورهای بدخیم بیان می‌شود در حالیکه در تومورهای خوش خیم و بافت‌های طبیعی یا بیان نمی‌شود یا بیان ضعیفی دارد (۸). تعدادی مطالعه در زمینه بررسی بیان تومور مارکرها از جمله CyclinD1 در کیست‌های ادنتوژنیک به‌خصوص ادنتوژنیک کراتوکیست انجام شده است. در مطالعه Lo Mucl که به بررسی CyclinD1 بر روی ادنتوژنیک کراتوکیست‌های سندرومیک و غیر سندرومیک پرداخته است، هیچ‌کدام از نمونه‌های اسپورادیک این مارکر را بیان نکرده‌اند (۷). در مطالعه Al.Amiri در سال ۲۰۱۶ و تقوی در سال ۲۰۱۳ میزان بیان Cyclin D1 در ادنتوژنیک کراتوکیست نسبت به سایر کیست‌های ادنتوژنیک بالاتر می‌باشد. اما از لحاظ شدت و الگوی رنگ آمیزی تفاوتی بین گروه‌ها مشاهده نشده است. در مطالعه تقوی میزان رنگ پذیری در لایه پارا بازال بیشتر بوده است در حالیکه در مطالعه Al.Amiri تفاوت معنی‌داری بین لایه‌های کیست مشاهده نشده است (۲،۴). مطالعه دیگری که در سال ۲۰۱۰ انجام شد تفاوت معنی‌داری بین OKC و دنتی ژروس از لحاظ بیان این مارکر دیده نشد (۲). و با توجه به نتایج مختلف و مطالعات کمی که در این زمینه صورت گرفته است و با توجه به فرضیه نئوپلاستیک بودن ادنتوژنیک کراتوسیست، مطالعه حاضر به بررسی بیان مارکر CyclinD1 در ادنتوژنیک کراتوسیست به عنوان یک کیست ادنتوژنیک مهاجم مقایسه آن با دو نوع کیست التهابی و رشدی - تکاملی غیر مهاجم پرداخته است.

روش بررسی

به منظور انجام این مطالعه توصیفی - مقطعی، پس از بررسی پرونده‌های بیماران مراجعه کننده به بخش آسی شناسی دانشکده دندانپزشکی یزد از بین کیست‌ها، لام‌های مربوط به کیست‌های دنتی ژروس، ادنتوژنیک کراتوسیست و کیست رادیکولار (۲۵۰ نمونه) درخواست شده و پس از تایید توسط دو پاتولوژیست، بلوک‌های پارافینی نمونه‌ها اخذ شد. با در نظر گرفتن سطح اطمینان ۹۵٪ و با توجه به مطالعه مشابه قبلی ۸٪/P و مقدار بر آورد ۱۵٪/d تعداد ۴۵ نمونه مورد نیاز بود. از این میان تعداد ۱۵ بلوک از هر یک از کیست‌ها که حاوی بافت کافی بود، انتخاب گردید. پس از ثبت اطلاعات بالینی،

کیست‌های ادنتوژنیک یکی از شایع‌ترین ضایعات استخوانی مخرب فک می‌باشند که از بقایای اپی‌تلیالی دستگاه ادنتوژنیک تشکیل می‌شوند. تفاوت در پتانسیل تکثیر بقایای اپی‌تلیالی در طول تشکیل هر کیست منجر به بیان مولکولی و رفتار بیولوژیکی متفاوت کیست‌ها می‌شود (۱). کیست‌های ادنتوژنیک از لحاظ منشاء به دو دسته التهابی و تکاملی تقسیم می‌شوند. سه دسته از شایع‌ترین این کیست‌ها شامل رادیکولار، دنتی ژروس و ادنتوژنیک کراتوکیست می‌باشند. کیست رادیکولار، یک کیست التهابی با منشاء بقایای اپی‌تلیالی مالاسز است (۲). کیست دنتی ژروس یکی از شایع‌ترین کیست‌های ادنتوژنیک رشدی - تکاملی فکی در ارتباط با تاج دندان نهفته می‌باشد. در تعدادی از نمونه‌ها، اتیولوژی التهابی برای این کیست ذکر شده است (۳). ادنتوژنیک کراتوکیست یک کیست ادنتوژنیک رشدی - تکاملی است که تقریباً ۳ تا ۱۱ درصد تمام کیست‌های فکی را به خود اختصاص می‌دهد. یافته‌ها حاکی از رفتار تهاجمی این کیست و تمایل آن به دست‌اندازی به بافت‌های اطراف می‌باشد، که این رفتار بیولوژیکی می‌تواند ناشی از تکثیر بالای پوشش اپی‌تلیالی یا فعالیت آنزیماتیک دیواره کیست باشد. از این رو (WHO) سازمان بهداشت جهانی از سال ۲۰۰۵ این کیست را به عنوان یک تومور نام‌گذاری کرده است. (۴) این یافته‌ها فرضیه نئوپلاستیک بودن این کیست را تقویت می‌کند (۱). جابه‌جایی سلول بین مراحل مختلف چرخه سلولی توسط نقاط بازرسی تنظیم می‌شود و بسیاری از این نقاط توسط سیکلین و کینازهای وابسته به آن‌ها کنترل می‌شود. پس از تحریک سلول توسط فاکتور رشد، سیکلین متصل به کیناز، فعال شده و باعث عبور سلول از نقاط بازرسی می‌شود. سیکلین D1 یک پروتئین هسته‌ای است که در انتقال سلول از مرحله G1 به S نقش دارد. ژن مربوط به سیکلین بر روی کروموزوم شماره ۱۱ قرار گرفته است (۵،۶). این پروتئین با برقراری اتصال با کینازها انتقال پیام‌های میتوزی برای ساخت DNA تسهیل می‌کند (۷). بیان بالای این پروتئین منجر به فرار سلول از نقاط بازرسی شده و نقش مهمی در ایجاد تومور دارد. این پروتئین در تعداد زیادی از

تجزیه و تحلیل آماری

در نهایت نتایج با استفاده از نرم‌افزار SPSS version 16 و آزمون‌های من ویتنی و کروسکال‌والیس تحلیل شدند.

نتایج

مطالعه حاضر به منظور بررسی بیان CyclinD₁ در ۱۵ نمونه کیست رادیکولار، ۱۵ نمونه کیست دنتیژروس و ۱۵ نمونه ادنتوزنیک کراتوکیست انجام شد. در جدول ۲ فراوانی کیست‌های دنتیژروس، OKC و رادیکولار بر اساس متغیرهای زمینه‌ای مشخص شده است. این کیست‌ها در جنس مذکر و در فک پایین شیوع بالاتری داشته است. در جدول ۳ میزان بیان CyclinD₁ در پوشش اپی‌تلیالی و بافت همبند هر یک از کیست‌ها مشخص شده است. در هر سه گروه میزان بیان مارکر فوق در اپی‌تلیوم بیشتر از بافت همبند می‌باشد. اما فقط در ادنتوزنیک کراتوسیست ارتباط معنی‌داری به دست آمده است ($P=0/008$) (تصویر ۱). در دو گروه دیگر ارتباط معنی‌داری دیده نشد ($P=0/077$ و $P=0/754$) (تصویر ۲ و ۳). سلول‌های قهوه‌ای رنگ مارکر را بیان کرده‌اند. در جدول ۴ میانگین بیان مارکر Cyclin D₁ در پوشش اپی‌تلیالی و بافت همبند بین سه گروه مقایسه شده است. یافته‌ها نشان‌دهنده بالاتر بودن میانگین Cyclin D₁ در پوشش اپی‌تلیالی ($P=0/226$) و بافت همبند ($P=0/578$) ادنتوزنیک کراتوسیست نسبت به کیست رادیکولار و دنتیژروس بود ولی ارتباط معنی‌داری در این ناحیه بین ۳ کیست مشاهده نشد. سپس طبق جدول زیر میزان بیان مارکر مشخص گردید (۲).

بلوک‌های پارافینی جهت انجام مراحل ایمنوهیستوشیمیایی درخواست گردید. با استفاده از میکروتوم از بلوک‌های پارافینی مقاطع ۴ میکرومتری تهیه کرده و سپس تحت مراحل پارافین‌زدایی و آب‌گیری قرار دادیم. پس از غوطه‌ورسازی داخل بافر (TRIS BUFFERED SALIN) با pH: 7.4 به مدت ۱۰ دقیقه، از بلوکر H₂O₂ به میزان ۱ سی‌سی در ۹ سی‌سی اتانول به مدت ۲۰ دقیقه برای جلوگیری از رنگ‌پذیری غیراختصاصی استفاده شد. پس از شستشو در آب و استفاده از بافر بازیافت (DAKO-DENMARK) با pH:9 مقاطع داخل مایکروویو با حداکثر توان جوش گذاشته شد. پس از سرد شدن، آنتی‌بادی علیه CyclinD₁ اضافه شده و مجدداً داخل بافر TBS غوطه‌ور شد. سپس به مدت ۳۰ دقیقه از (DAKO-DENMARK ((HORSE RADISH OROXIDOSE HRP استفاده کرده و پس از ۲ مرحله شستشو با بافر از یک سی‌سی کروموزن وسوبسترا استفاده کرده و مجدداً با TBS و در ادامه با آب شستشو داده شد. در این مرحله هماتوکسیلین به مدت ۳۰ دقیقه اضافه کرده و در ادامه کربنات ولیتیم اضافه و پس از شستشو با آب داخل گزلیل و الکل غوطه‌ور شد. اسلایدهای آماده‌سازی شده زیر میکروسکوپ نوری توسط دو نفر پاتولوژیست مشاهده شدند. ۱۰ فیلد تصادفی در پوشش اپی‌تلیالی و بافت همبند انتخاب شد و بر طبق فرمول زیر (Labeling index): درصد تعداد هسته‌های رنگ گرفته مشخص شد.

جدول ۱: درجه‌بندی نمونه‌ها بر اساس درصد سلول‌های رنگ گرفته

درجه بیان CyclinD ₁	میزان رنگ‌پذیری
درجه منفی (۰)	۰-۵٪
درجه خفیف (۱)	۶-۲۵٪
درجه متوسط (۲)	۲۶-۵۰٪
درجه شدید (۳)	بالای ۵۱٪

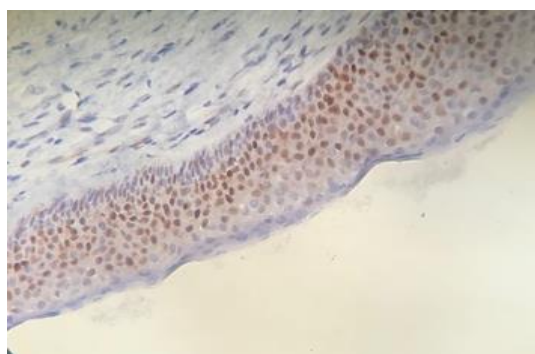
جدول ۲: فراوانی کیست‌های مورد مطالعه بر اساس متغیرهای جنس و محل

متغیرزمینه‌ای	نوع کیست	تعداد(درصد %)
جنس	دنتی ژروس	مذکر (۶۶/۷)۱۰
		مونث (۳۳/۳)۵
	OKC	مذکر (۸۰)۱۲
		مونث (۲۰)۳
	رادیکولار	مذکر (۸۰)۱۲
		مونث (۲۰)۳
محل	دنتی ژروس	فک بالا (۲۰)۳
		فک پایین (۸۰)۱۲
	ادنتوژنیک	فک بالا (۱۳/۳)۲
		فک پایین (۸۶/۷)۱۳
	کراتوسیست	فک بالا (۳۳/۳)۵
		فک پایین (۶۶/۷)۱۰

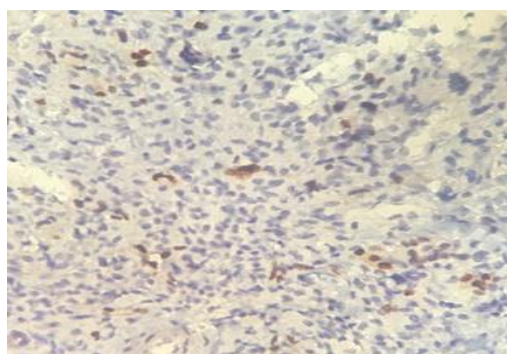
جدول ۳: میزان بیان cyclinD1 در نواحی مختلف سه گروه کیست ادنتوژنیک

P	انحراف معیار \pm میانگین	تعداد	ناحیه مورد بررسی	کیست
۰/۰۰۸	۲۴ \pm ۵۲/۲۰۰	۱۵	اپی تلیوم	ادنتوژنیک
	۴ \pm ۱۱/۹۳۳	۱۵	بافت همبند	کراتوسیست
۰/۰۷۷	۱۴ \pm ۲۲/۶۳۳	۱۵	اپی تلیوم	رادیکولار
	۵ \pm ۱۰/۴۲۷	۱۵	بافت همبند	
۰/۷۵۴	۵ \pm ۱۲/۳۹۳	۱۵	اپی تلیوم	دنتی ژروس
	۶ \pm ۱۰/۲۶۷	۱۵	بافت همبند	

من ویتنی و کروسکال والیس



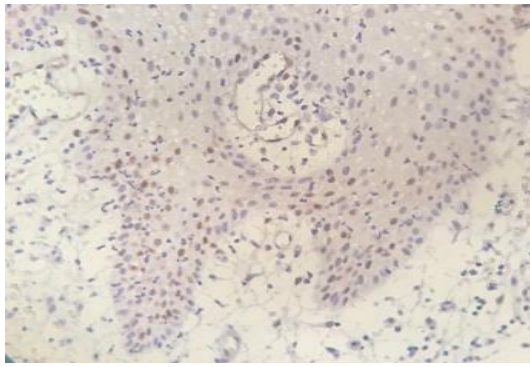
ب



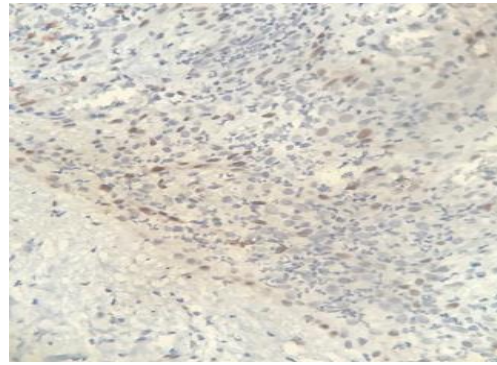
الف

تصویر ۱: الف: بیان مارکر cyclin D1 در بافت همبند دیواره ادنتوژنیک کراتوسیست

ب: بیان مارکر فوق در اپی تلیوم ادنتوژنیک کراتوسیست



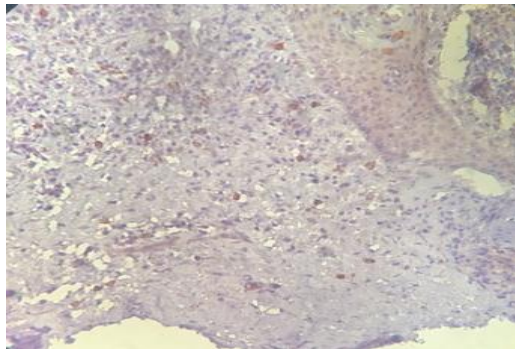
ب



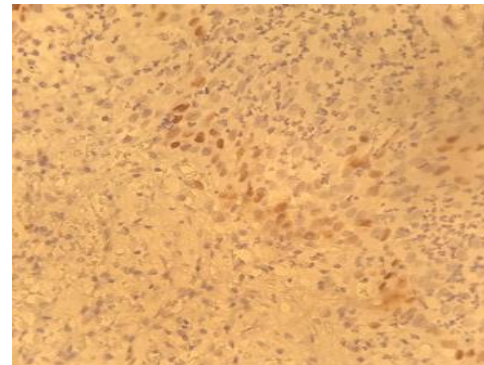
الف

تصویر ۲: بیان مارکر cyclin D1 در بافت همبند دیواره کیست رادیکولار

ب: بیان مارکر فوق در اپی‌تلیوم کیست رادیکولار



ب



الف

تصویر ۳: الف: بیان مارکر cyclin D1 در بافت همبند دیواره کیست دنتی‌ژروس

ب: بیان مارکر فوق در اپی‌تلیوم کیست دنتی‌ژروس

جدول ۴: مقایسه میزان بیان cyclinD1 در نواحی اپی‌تلیوم و بافت همبند سه نوع کیست ادنتوژنیک

ناحیه	کیست	تعداد	انحراف معیار \pm میانگین	P
اپی‌تلیوم	رادیکولار	۱۵	$14 \pm 22/633$	۰/۲۲۶
	ادنتوژنیک کراتوسیست	۱۵	$24 \pm 52/200$	
	دنتی‌ژروس	۱۵	$5 \pm 12/393$	
بافت همبند	رادیکولار	۱۵	$5 \pm 10/427$	۰/۵۷۸
	ادنتوژنیک کراتوسیست	۱۵	$4 \pm 11/933$	
	دنتی‌ژروس	۱۵	$6 \pm 10/267$	

من ویتنی و کروسکال والیس

مطالعه ما نتیجه معنی‌داری به‌دست نیامد. در این مطالعه برخلاف مطالعه ما ارتباط بیان مارکر با متغیرهای زمینه‌ای بررسی نگردید. در مطالعه Al Amiri در هر دو ناحیه اپی‌تلیالی و بافت همبند، بیان مارکر فوق در ادنتوژنیک کراتوسیست بالاتر از کیست رادیکولارو دنتی‌ژروس بود هر چند که این اختلاف در پوشش اپی‌تلیالی کیست معنی‌دار نشد. در حالی که در مطالعه ما میزان بیان مارکر CyclinD1 در بافت همبند ادنتوژنیک کراتوسیست نسبت به دو کیست دیگر کمتر بود (۲،۴). اکثریت ادنتوژنیک کراتوسیست‌های بررسی شده در مطالعه Juan carios، این مارکر را بیان کردند و اختلاف این مارکر بین این کیست و سایر کیست‌های ادنتوژنیک از لحاظ آماری معنی‌دار شد که این برخلاف مطالعه ما بود (۱). در مطالعات دیگری بیان این پروتئین در ادنتوژنیک کراتوسیست با سایر کیست‌ها و تومورهای ادنتوژنیک مقایسه شده است. همچون مطالعه رضوی و Enrico که بیان مارکر فوق را در آملوبلاستوما با ادنتوژنیک کراتوسیست مقایسه کرد و نتایج نشان دهنده بیان بالاتر این پروتئین در آملوبلاستوما نسبت به ادنتوژنیک کراتوسیست بود و نتایج معنی‌داری حاصل شد. که این نتایج نشان‌دهنده بیان بالای این پروتئین در تومور نسبت به کیست می‌باشد. هر چند که این پروتئین در سلول‌های اپی‌تلیالی ادنتوژنیک کراتوسیست بیان بالایی داشت (۹،۱۰). در حالیکه در مطالعه Hernan مارکرهای Ki67، cyclinD1 و Cox-2 در OKC از آملوبلاستوما و کیست ادنتوژنیک اورتوکراتینیزه بالاتر بود که این نشان‌دهنده رفتار تهاجمی این ضایعه و لزوم انجام درمان‌های نه‌ج‌ج‌تری و وسیع‌تر می‌باشد و می‌تواند به تشخیص افتراقی این ضایعه از سایر کیست و تومورها کمک کند (۱۱). در مطالعه Lo Muzio بیان CyclinD1 در انواع سندرومیک و اسپورادیک ادنتوژنیک کراتوسیست بررسی شد و در انواع غیرسندرومیک بیان کمتری را نشان داد (۱۲). اکثر محققان معتقدند که CyclinD1 در انواع سندرومیک نسبت به انواع اسپورادیک بیان بالاتری دارد که این می‌تواند نشان‌دهنده اختلال در سیستم کنترل تکثیر سلولی بوده و منجر به رفتار بالینی تهاجمی شود (۴). تکثیر بالای اپی‌تلیوم در ادنتوژنیک کراتوسیست نسبت به سایر کیست‌های

کیست‌های ادنتوژنیک یکی از شایع‌ترین ضایعات استخوانی مخرب فک می‌باشند. کیست رادیکولار یک کیست التهابی با منشاء بقایای اپی‌تلیالی مالاسز است (۲) و کیست دنتی‌ژروس یکی از شایع‌ترین کیست‌های ادنتوژنیک رشدی - تکاملی فکی در ارتباط با تاج نهفته می‌باشد (۳). ادنتوژنیک کراتوسیست یک کیست رشدی - تکاملی است که یافته‌ها حاکی از رفتار تهاجمی این کیست و تمایل آن به دست‌اندازی به بافت‌های اطراف می‌باشد، که این رفتار بیولوژیکی می‌تواند ناشی از تکثیر بالای پوشش اپی‌تلیالی یا فعالیت آنزیماتیک دیواره کیست باشد (۴). cyclinD1 یکی از پروتئین‌های مسیر Rb هست که انتقال از مسیر G1 به S را کنترل می‌کند. سطح بالای این پروتئین ممکن است اجازه فرار سلول از نقاط بازرسی چرخه سلولی را بدهد و نقش مهمی در ایجاد تومور ایفا کند. این پروتئین در تعداد زیادی از تومورهای بدخیم بیان شده است در حالی که در تومورهای خوش‌خیم و بافت‌های طبیعی یا بیان نشده یا بیان ضعیفی داشته است (۶،۷). در این مطالعه که بر روی ۱۵ نمونه از هر یک از کیست‌های رادیکولار، دنتی‌ژروس و ادنتوژنیک کراتوسیست انجام شده است میزان بیان CyclinD1 در دو ناحیه از این کیست‌ها بررسی شده است. نتایج مطالعه حاضر نشان‌دهنده بیان بالاتر این مارکر در ادنتوژنیک کراتوسیست بود اما از لحاظ آماری تفاوت معنی‌داری بین کیست‌های مورد مطالعه مشاهده نگردید. مطالعات کمی در زمینه بررسی میزان بیان CyclinD1 در کیست‌های ادنتوژنیک انجام شده است که از این میان نتایج مطالعه ما با تعدادی از مطالعات مشابه بود و با تعدادی دیگر در تناقض می‌باشد. نتایج مطالعه حاضر همسو با نتایج مطالعه تقوی و Al Amiri می‌باشد. در مطالعه تقوی ۸۷٪ ادنتوژنیک کراتوسیست‌ها، ۶۰٪ گلدولار ادنتوژنیک کراتوسیست‌ها و ۳۰٪ کیست رادیکولار و ۲۵٪ کیست دنتی‌ژروس، مارکر CyclinD1 را بیان کردند و نواحی سوپرابازال نسبت به سایر نواحی کیست بیان بالاتری داشت و بیان مارکر فوق در ادنتوژنیک کراتوسیست نسبت به رادیکولارو دنتی‌ژروس از نظر آماری معنی‌دار شد در حالی که در

پتانسیل رشدی ذاتی داشته در حالی که این خصوصیت در کیست‌های التهابی مثل رادیکولار مشاهده نمی‌شود و احتمالاً رشد کیست‌های التهابی ناشی از التهاب موجود در بافت همبند می‌باشد. هرچند که این فرضیه هنوز کاملاً اثبات نشده و نیاز به تحقیقات بیشتری دارد (۲۰). از جمله محدودیت‌های مطالعه دسترسی به نمونه‌های خوب و کافی و لزوم بازیابی نمونه‌های قدیمی با پرونده‌های ناقص بود. انجام مطالعات بیشتر و جدیدتر با تعداد نمونه‌های بالاتر و در ضایعاتی با مشکلات درمانی، جهت فهم دقیق‌تر پاتوژنز بیماری و دستیابی به روش‌های درمانی بهتر پیشنهاد می‌گردد.

نتیجه‌گیری

بر اساس نتایج مطالعات حاضر میزان بیان CyclinD1 در اپی‌تلیوم ادنتوزنیک کراتوسیست نسبت به رادیکولار و دنتی‌ژروس بالاتر بود که این نشان‌دهنده رفتار بالینی مهاجم در رشد پیشرونده ادنتوزنیک کراتوسیست نسبت به سایر کیست‌های ادنتوزنیک می‌باشد.

سپاس‌گزاری

مطالعه در آزمایشگاه پاتولوژی بیمارستان شهید صدوقی یزد انجام شده است و حاصل پایان‌نامه می‌باشد.
حامی مالی: ندارد.

تعارض در منافع: وجود ندارند.

ملاحظات اخلاقی

اطلاعات بیماران محرمانه حفظ شد. لازم به ذکر است که این مطالعه در «کمیته اخلاق در پژوهش دانشگاه علوم پزشکی شهید صدوقی یزد» به شماره IR.SSU.REC.1396.113 به تصویب رسیده است.

مشارکت نویسندگان

نجمه جعفری در ارائه ایده و طراحی مطالعه، راحله کریمی در جمع‌آوری داده‌ها و نجمه جعفری و سید حسین طباطبایی در تجزیه و تحلیل داده‌ها مشارکت داشته و همه نویسندگان در تدوین، ویرایش اولیه و نهایی مقاله و پاسخگویی به سوالات مرتبط با مقاله سهیم هستند.

ادنتوزنیک نشان‌دهنده کنترل غیر طبیعی چرخه سلولی است. این الگوی غیرطبیعی چرخه سلولی در پوشش اپی‌تلیالی ادنتوزنیک کراتوسیست در مقیاس بزرگتر در اپی‌تلیوم کراتوسیست سلول سنگفرشی و سایر بدخیمی‌های مخاطی دیده می‌شود (۱۳-۱۶). این قدرت بالای تکثیر اپی‌تلیوم باعث شده است که WHO، از سال ۲۰۰۵ ادنتوزنیک کراتوسیست را در گروه تومورهای خوش‌خیم ادنتوزنیک تقسیم‌بندی کند (۱۷). اکثر مطالعات انجام شده CyclinD1 را در نواحی مختلف پوشش اپی‌تلیالی کیست‌های ادنتوزنیک بررسی کرده‌اند در حالیکه در مطالعه حاضر همچون مطالعه Al Amiri علاوه بر اپی‌تلیوم، بافت همبند هم بررسی شده است. در مطالعه Al Amiri میزان بیان CyclinD1 در بافت همبند ادنتوزنیک کراتوسیست نسبت به رادیکولار و دنتی‌ژروس بالاتر بود و آن‌ها نتیجه گرفتند که رشد بالای ادنتوزنیک کراتوسیست علاوه بر اپی‌تلیوم می‌تواند ناشی از بافت همبند هم باشد (۲). در حالی که این نتایج با مطالعه ما در تناقض می‌باشد. Tekresin در مطالعه خود Ki67 را به‌عنوان مارکر تکثیر سلولی برای ارزیابی کیست‌های ادنتوزنیک استفاده کرد. او در مطالعه خود به این نتیجه رسید که میزان تکثیر در بافت همبند کیست رادیکولار بالاتر از ادنتوزنیک کراتوسیست می‌باشد و اینگونه نتیجه‌گیری کرد که التهاب مزمن زیر اپی‌تلیالی در کیست رادیکولار منجر به تحریک تکثیر فیروبیلاست‌ها و سلول‌های اندوتلیالی و اپی‌تلیالی می‌شود (۱۸). Bando و همکارانش در مطالعه خود نشان دادند که سیتوکاین و فاکتورهای رشدی آزاد شده به‌وسیله سلول‌های التهابی موجود در بافت همبند کیست رادیکولار منجر به تحریک تکثیر اپی‌تلیوم می‌شود. بنابراین بیان CyclinD1 در تمامی لایه‌های اپی‌تلیوم کیست‌های ادنتوزنیک می‌تواند با شدت التهاب دیواره کیست‌های التهابی ارتباط داشته باشد (۱۹). تناقض در مطالعات مختلف می‌تواند ناشی از تفاوت در تعداد نمونه مورد بررسی، نوع مارکر مورد استفاده، کلون مارکر مورد استفاده، تکنیک آزمایشگاهی به‌کار رفته، خطاهای تکنیکی و... باشد. به‌طور کلی بر اساس تمامی مطالعات انجام شده در این زمینه به‌نظر می‌رسد که پوشش اپی‌تلیالی ادنتوزنیک کراتوسیست قدرت تکثیری بالا و

References:

- 1-de Vicente J-C, Torre-Iturraspe A, Gutiérrez A-M, Lequerica-Fernández P. *Immunohistochemical Comparative Study of the Odontogenic Keratocysts and Other Odontogenic Lesions*. Med Oral Patol Oral Cir Bucal 2010; 15(5): e709-15.
- 2-Al-Amiri YH, Al-Azzawi LM. *A Comparative Immunohistochemical Expression of Cyclin D1 in Keratocystic Odontogenic Tumor, Dentigerous and Radicular Cysts*. J Bagh Coll Dent 2016; 28(1): 92-8.
- 3-Lin HP, Wang YP, Chen HM, Cheng SJ, Sun A, Chiang CP. *A Clinicopathological Study of 338 Dentigerous Cysts*. J Oral Pathol Med 2013; 42(6): 462-7.
- 4-Taghavi N, Modabbernia S, Akbarzadeh A, Sajjadi S. *Cyclin D1 Expression in Odontogenic Cysts/Odontojenik Kistlerde Siklin D1 Ekspresyonu*. Turk Patoloji Derg 2013; 29(2): 101-7.
- 5-Kumar V, Abbas A, Mitchel R. *Robbins Basic Pathology*. 10th. Available at: <https://www.amazon.com/Robbins-Basic-Pathology/dp/0323353177>. Accessed December 24, 2022.
- 6-Kheradmand P, Eslami N, Khannejad S. *Assessment of Correlation between Cell Cycle Regulatory Protein Cyclin D1 Expression and Prognostic Factors in Prostate Carcinoma*. Jundishapur Sci Med J 2020; 19(3): 295-305. [Persian]
- 7-Chen S, Ling L. *Degrada Tion Strategy of Cyclin D1 in Cancer Cells and the Potential Clinical Application*. Front Oncol 2022; 12: 949688.
- 8-Kumamoto H. *Molecular Pathology of Odontogenic Tumors*. Journal of oral pathology & Medicine 2006; 35(2): 65-74.
- 9-Kimi K, Kumamoto H, Ooya K, Motegi K. *Immunohistochemical Analysis of Cell- Cycle- And Apoptosis- Related Factors in Lining Epithelium of Odontogenic Keratocysts*. J Oral Pathol Med 2001; 30(7): 434-42.
- 10-Enrico E, Fernán GV, Cristian P, Eduardo CK, Ricardo PT. *Immunohistochemical Evaluation of Cyclin D1 and P63 in Odontogenic Keratocyst and Unicystic Ameloblastoma*. Rev Esp Patol 2024; 57(4): 280-7.
- 11-Hernan F, Terapero J, Sanjez J, Martin R, Lopez M, Carcavilla C. *A Comparative Study of the Expression of Cyclin D1, COX-2, and KI-67 in Odontogenic Keratocyst Vs. Ameloblastoma Vs. Orthokeratinized Odontogenic Cyst*. Rev Esp Patol 2022; 55(2): 90-5.
- 12-Lo Muzio L, Santarelli A, Caltabiano R, Rubini C, Pieramici T, Fior A, et al. *P53 Expression in Odontogenic Cysts*. Int J Oral Maxillofac Surg 2005; 34(6): 668-73.
- 13-Li Tj, Browne RM, Matthews JB. *Epithelial Cell Proliferation in Odontogenic Keratocysts: A Comparative Immunocytochemical Study of Ki-67 in Simple, Recurrent and Basal Cell Naevus Syndrome (BCNS)- Associated Lesions*. J Oral Pathol Med 1995; 24(5): 221-6.
- 14-Gadbail AR, Chaudhary M, Patil S, Gawande M. *Actual Proliferating Index and P53 Protein Expression as Prognostic Marker in Odontogenic Cysts*. Oral Dis 2009; 15(7): 490-8.

- 15-Nadalín MR, Fregnani ER, Silva-sousa YT, Perez DE. *Syndecan-1 (Cd138) and Ki-67 Expression in Odontogenic Cystic Lesions*. Braz Dent J 2011; 22(3): 223-9
- 16-Gadbail AR, Hande A, Chaudhary M, Nikam A, Gawande M, Patil S, et al. *Tumor Angiogenesis in Keratocystic Odontogenic Tumor Assessed by Using CD- 105 Antigen*. J Oral Pathol Med 2011; 40: 263-9.
- 17-Mateus JC, Lanza JH, De Moura PH, Mariogo Hde A, Horta MC. *Cell Proliferation and Apoptosis in Keratocystic Odontogenic Tumors*. Med Oral Pathol Oral Cir Bucal 2008;13(11): e697-702.
- 18-Tekkesin MS, Mtlu S, Olgac V. *Expressions of Bax Bcl-2 and Ki-67 in Odontogenic Keratocysts (Keratocystic Odontogenic Tumor) in Comparison With Ameloblastomas and Radicular Cysts*. Turkish J Pathol Derg 2012; 28(1): 49-55
- 19-Bando Y, Henderson B, Meghji S, Pool S, Harris M. *Immunohistochemical Localization of Inflammatory Cytokines and Vascular Adhesion Receptors in Radicular Cysts*. J Oral Pathol Med 1993; 22(5): 221-7.
- 20-Madras J, Lapointe H. *Keratocystic Odontogenic Tumour: Reclassification of the Odontogenic Keratocyst from Cyst to Tumour*. Tex Dent J 2008; 125(5): 446-54.

Immunohistochemical Study of Expression of CyclinD1 Expression in Invasive and Non-invasive Odontogenic Cysts

Najmeh Jafari^{*1}, Seyed Hosein Tabatabaei¹, Raheleh Karimi¹

Original Article

Introduction: A radicular cyst is an inflammatory cyst arising from the remnants of epithelial malassez, while the Dentigerus cyst is linked to the impacted crown. The odontogenic Keratocyst is a developmental cyst that exhibits suggesting invasive behavior and a propensity to adjacent tissues, potentially due to the proliferation of the epithelial lining or the enzymatic composition of the cyst wall. CyclinD1 is a protein in the Rb pathway that regulates the shift from G1 to S phase. This protein can enable the cell to bypass cell cycle checkpoints and is crucial in lesion development. Considering the varied outcomes and limited research on the expression of the aforementioned marker in odontogenic cysts, the aim of this study was to compare odontogenic keratocysts (OKC) with two types of non-invasive inflammatory and growth-developmental cysts.

Methods: Following a review of the patient records from the Pathology Department of Dental School of Yazd for all jaw cysts, 15 blocks from each of the three cyst types with adequate tissue were chosen for immunohistochemical staining using the Cyclin D1 marker. The stained cell count under a light microscope at x400 magnification was performed and the findings were analyzed using SPSS16 software utilizing Mann-Whitney and Kruskal-Wallis tests.

Results: There was no statistically significant difference observed among the three cysts regarding epithelial coverage ($p = 0.226$) and connective tissue ($P = 0.578$).

Conclusion: Based on the findings of this study, the high expression of this marker in odontogenic Keratocyst may signify its involvement in the pathogenesis and progression of this cyst in contrast to other cysts.

Keywords: Cyclin D1, invasive cyst, non-invasive cyst.

Citation: Jafari N, Tabatabaei S.H, Karimi R. **Immunohistochemical Study of Expression of CyclinD1 Expression in Invasive and Non-invasive.** J Shahid Sadoughi Uni Med Sci 2024; 32(10): 8308-17.

¹Department of Oral and Maxillofacial Pathology, School of Dentistry, Shahid Sadoughi University of Medical Sciences, Yazd, Iran.

*Corresponding author: Tel: 09131592128, email: jafarynajmeh@yahoo.com