

# علل ژنتیکی بیماری پولیپوز آدنوماتوز خانوادگی (FAP)، ریسک فاکتورها و پیامدهای بالینی

محمد مهدی حیدری<sup>\*</sup>، الهام افخمی عقدا<sup>۱</sup>، مریم طهماسبی<sup>۱</sup>، مهتری خاتمی<sup>۱</sup>، زهرا شاکر اردکانی<sup>۱</sup>

## مقاله مروری

**مقدمه:** پولیپوز آدنوماتوز خانوادگی (FAP) یک اختلال ارثی است که رایج‌ترین سندرم سرطان روده بزرگ، بصورت اتوزومال غالب به‌شمار می‌رود. در ابتدا، جهش‌های ژرمینال در ژن *APC* (پولیپوز آدنوماتوز کولی)، به‌عنوان عامل اصلی ژنتیکی ایجاد FAP شناخته شد، ولی طی مطالعات بعدی، ژن *MutY* انسانی (*MYH*) با الگوی اتوزومال مغلوب، نیز به‌عنوان عامل ایجادکننده این بیماری معرفی گردید، که معمولاً به‌عنوان پولیپوز وابسته به *MutYH* (MAP) شناخته می‌شود. FAP و MAP با شروع زودهنگام صدها پولیپ آدنوماتوز در کولورکتال، در سن متوسط ۳۵ تا ۴۰ سال تظاهر می‌یابند و منجر به افزایش قابل توجهی در ریسک ابتلا به سرطان کولورکتال (CRC) می‌گردند. در برخی از بیماران علاوه بر پولیپ‌های دستگاه گوارش، هیپرتروفی مادرزادی در اپیتلیوم رنگدانه شبکیه، تومورهای دسموئید و سایر بدخیمی‌های خارج کولونی دیده می‌شوند. روش درمان متداول در این‌گونه بیماران، از طریق روش‌های آندوسکوپی و جراحی است. با این‌حال، افراد مبتلا به FAP و بستگان آن‌ها، می‌بایست مشاوره ژنتیکی مناسبی را دریافت کنند. هدف این مقاله مروری، توصیف و تمرکز روی جنبه‌های بالینی و ژنتیکی بیماری FAP و MAP می‌باشد. بدین منظور، با جستجوی دقیق در منابع Google scholar و PubMed جدیدترین مقالات مرتبط با ژنتیک بیماری FAP انتخاب شدند.

**نتیجه‌گیری:** علی‌رغم پیشرفت‌های جدیدی که در کشف مکانیسم‌های مولکولی FAP انجام شده است، عوامل ژنتیکی آن هنوز بطور کامل مشخص نیست. درک عمیق‌تری از اساس زیست‌شناسی مولکولی و ژنتیک این بیماری، ممکن است مبنای درمان‌های جدیدی باشد که می‌توانند پاتوژنز پولیپ‌های روده و بدخیمی‌های نئوپلاستیک را در بیماران تغییر دهد و هدف جدید احتمالی برای درمان‌های آینده باشد.

**واژه‌های کلیدی:** تغییرات نوکلئوتیدی، سرطان کولورکتال، پولیپوز آدنوماتوز خانوادگی، *MutYH*, *APC*

**ارجاع:** حیدری محمد مهدی، افخمی عقدا الهام، طهماسبی مریم، خاتمی مهتری، شاکر اردکانی زهرا. علل ژنتیکی بیماری پولیپوز آدنوماتوز خانوادگی (FAP)، ریسک فاکتورها و پیامدهای بالینی. مجله علمی پژوهشی دانشگاه علوم پزشکی شهید صدوقی یزد ۱۴۰۲؛ ۳۱ (۱۲): ۹۴-۷۲۷۳.

۱- گروه زیست‌شناسی، دانشگاه یزد، یزد، ایران.

\* (نویسنده مسئول): تلفن: ۰۳۵۳۱۲۳۳۳۸۱، پست الکترونیکی: Heidarimm@yazd.ac.ir، صندوق پستی: ۸۹۱۵۸۱۸۴۱۱

## مقدمه

پولیپوز آدنوماتوز خانوادگی (FAP) یک سندرم ارثی است که از طریق پیشرفت آدنوماهای متعدد در کولورکتوم و افزایش ریسک ابتلا به سرطان کولورکتال (CRC) و هم‌چنین وجود علایمی در بافت‌هایی غیر از بافت کولون تظاهر می‌یابد. جهش‌های ژرمینال ژن پولیپوز آدنوماتوز کولی (APC) در ابتدا در سال ۱۹۱۱ به‌عنوان عامل بیماری FAP و با الگوی وراثتی اتوزومال غالب توصیف شد (۱،۲). از آن به‌بعد، شواهد متعددی از جمله: یافته‌های پاتوفیزیولوژی، ژنتیکی، فنوتیپیکی و علایم بالینی منجر به ابداع روش‌های پیش‌گیرانه مناسبی در بیماران شده است. در سال ۲۰۰۲، ژن *MutYH*، به‌عنوان یکی دیگر از ژن‌های دخیل در پولیپوز شناسایی شد و مشخص گردید که جهش‌های دوآلی آن، منجر به ایجاد FAP، با الگوی وراثتی اتوزومال مغلوب می‌شود که معمولاً از آن به‌عنوان پولیپوز وابسته به *MutYH* (MAP) یاد می‌گردد (۳). با این حال، ۲۰ تا ۳۵٪ موارد نوظهور (FAP (Denovo)، بدون شواهد بالینی یا ژنتیکی در والدین بیمار گزارش می‌شوند. به همین دلیل، با توجه به افزایش خطر بدخیمی، پروتکل‌های غربالگری ژنتیکی برای بیماران مبتلا به FAP پیشنهاد شده است. نتایج تحقیقات قبلی ما در بیماران FAP نیز نقش پاتوژن جهش‌های ژن‌های میتوکندری، علاوه بر ناهنجاری‌های ژنوم هسته‌ای، را در بیماران خانوادگی و تک‌گیر تایید کرد (۴-۷). با این حال، در مقاله حاضر، تمرکز بر تغییرات ژنتیکی در ژنوم هسته‌ای دخیل در فرایند بیماری‌زایی FAP است.

**FAP وابسته به APC (APC-FAP):** FAP وابسته به *APC* (OMIM#175100) یک بیماری ارثی با الگوی اتوزومال غالب است که از طریق گسترش چندین آدنوما در سرتاسر کولورکتوم، تظاهر می‌یابد. کمتر از ۱٪ از تمام سرطان‌های کولون (CRC) را این نوع FAP تشکیل می‌دهد که شیوع آن یک در هر ۷۰۰۰ تا ۱۰۰۰۰ نفر بوده و شایع‌ترین پولیپوز دستگاه گوارش محسوب می‌شود (۲).

ژن *APC* یک ژن سرکوبگر توموری است که در موقعیت کروموزومی 5q21-22 قرار گرفته است. این ژن دارای

۱۵ اگزون است که اگزون ۱۵ آن، به تنهایی ۷۵٪ از توالی کدکننده را شامل می‌شود و به‌عنوان اصلی‌ترین اگزون مورد هدف جهش‌های ژرمینال و سوماتیک به حساب می‌آید. ژن *APC* کدکننده پروتئینی با ۲۸۴۳ آمینواسید (۳۱۰kDa) می‌باشد که در مسیر سیگنالینگ Wnt به‌طور مستقیم نقش دارد (۸). این پروتئین چندعملکردی، حاوی چندین ایزوفرم، موتیف و دامین‌های آمینواسیدی در سلول می‌باشد که به آن اجازه می‌دهد تا با مولکول‌های متعدد دیگر تعامل داشته باشد (شکل ۱). پروتئین *APC* به‌عنوان یک سرکوب‌کننده توموری، خود از طریق تنظیم منفی انکوپروتئین  $\beta$ -catenin تنظیم می‌شود. پروتئین *APC* منجر به یوبی‌کویتینه‌شدن (Ubiquitination) و تکه‌تکه شدن  $\beta$ -catenin می‌گردد، بنابراین در غیاب آن،  $\beta$ -catenin هسته تجمع می‌یابد و با فاکتورهایی برهم‌کنش می‌کند که در تنظیم نسخه‌برداری ژن‌های درگیر در سیکل سلولی، تکثیر، تمایز، مهاجرت و آپوپتوز نقش دارند (۹). علاوه بر این، *APC* از طریق تثبیت میکروتوبول‌ها، منجر به افزایش پایداری کروموزوم‌ها نیز می‌گردد، در نتیجه غیرفعال ساختن *APC* موجب تفرق ناصحیح یا عدم تفرق صحیح کروموزوم‌ها و نقص در فرآیند میتوز می‌شود (۱۰). در اکثر موارد، FAP به دلیل جهش‌های ژرمینال در ژن *APC*، ایجاد می‌شود. افرادی با یک جهش ژرمینال در ژن *APC* دارای چندین آدنوما در ناحیه کولورکتوم هستند که این علایم، به دلیل غیر فعال‌سازی آل سالم در اثر بروز جهش‌های سوماتیک در ژن *APC* یا از دست‌دادن حالت هتروزیگوسیتی (LOH) در این لوکوس ایجاد می‌شوند (۱۱). اخیراً در یک مطالعه تجربی، در ۸۰٪ از افراد مبتلایی که دارای بیش از ۱۰۰۰ آدنوما بودند، در بیش از نیمی از افرادی که دارای ۱۰۰ تا ۹۹۹ آدنوما بودند، در ۱۰٪ از افراد مبتلا با ۲۰ تا ۹۹ آدنوما و در ۵٪ از بیماران با ۱۰ تا ۱۹ آدنوما، جهش در ژن *APC* مشاهده گردید (۱۲). هر چند که FAP نوعی بیماری با نحوه توارث اتوزومال غالب است، اما بیش از ۲۵٪ از مبتلایان، دارای جهش‌های ژرمینال از نوع نوظهور (denovo) هستند (۱۳). از زمان شناسایی ژن *APC*، بیش از

ژن و حذف‌شدگی‌ها یا مضاعف‌شدگی‌های نوکلئوتیدی می‌شوند. داده‌های اخیر نیز حاکی از این موضوع هستند که به‌ویژه تغییرات ژنی بزرگ، بر روی پروموتور نواحی کدینگ موثر بوده و در بیش از ۲۰٪ از خانواده‌های FAP گزارش شده است (۲۰).

۴) جهش‌های نوظهور و موزایسم رده سلول‌های زاینده: بسیاری از جهش‌های ژرم‌لاین در ژن *APC*، به ارث می‌رسند، اما می‌توانند در فرد بیماری حتی بدون سوابق خانوادگی نیز به صورت جهش‌های نوظهور، رخ بدهد که در بین ۱۱٪ تا ۲۵٪ از کل مبتلایان به FAP دیده می‌شوند. نرخ برآورد جهش‌های نوظهور، بین  $10^{-6} \times 4-9$  جهش/گامت/ نسل می‌باشد و میزان جهش‌زایی آن طی اووژنز و اسپرماتوژنز برابر است. درصد قابل‌توجهی از جهش‌های نوظهور، به شکل موزایک به‌وجود می‌آیند که تنها بر روی یک رده از سلول‌های فرد مبتلا تاثیر می‌گذارند (طبق برآوردها، یک پنجم از جهش‌های نوظهور در بیماری FAP از نوع موزایک هستند) (۲۱).

۵) نقاط داغ (Hotspots) جهش: نقاط داغ جهش در ژن *APC* در قسمت ۵' اگزون ۱۵ و در کدون‌های ۱۳۰۹ و ۱۰۶۱ واقع شده‌اند که تقریباً ۱۱٪ تا ۱۷٪ از تمام جهش‌های ژرمینال را تشکیل می‌دهند. هم‌چنین، به‌دلیل تجمع جهش‌ها از کدون ۱۲۵۰ تا ۱۴۶۴، از این ناحیه به‌عنوان ناحیه خوشه‌ای جهش (MCR) یاد می‌کنند (شکل ۱) (۲۲). نوع جهش ژرمینال در ژن *APC*، ماهیت ضربه دوم را برای این ژن مشخص می‌کند. در صورتی‌که جهش ژرمینال، مابین کدون‌های ۱۱۹۴ و ۱۳۹۲ اتفاق بیفتد، به احتمال خیلی قوی، ضربه دوم به‌صورت فقدان آلی در این ژن بروز می‌یابد. درمقابل، اگر جهش ژرمینال در خارج از این ناحیه رخ دهد، ضربه دوم به احتمال زیاد، یک جهش ناقص‌کننده در MCR است (۲۳).

فنونتیپ‌ها: FAP کلاسیک و FAP تضعیف‌شده (AFAP): مطابق با تعداد پولیپ‌ها و سن فرد، دو نوع فنوتیپ اصلی برای بیماری FAP بیان می‌شود (جدول ۱):

۱۱۰۰ جهش ژرمینال بیماری‌زا (پاتوژن) در این ژن گزارش شده است. اکثر این جهش‌ها از نوع تغییرات نوکلئوتیدی کوتاه‌کننده (Truncating) هستند که شامل: جهش‌های بی‌معنی (۲۸٪)، اضافه‌شدن‌های کوچک نوکلئوتیدی (۱۰٪) یا حذف‌های کوچک (۴۶٪) بوده و منجر به تولید پروتئین ناقص می‌شوند (۱۴، ۱۵). هم‌چنین جهش‌های بدمعنی (۳٪) و تغییرات بزرگی (مانند: حذف‌های تک اگزونی یا چند اگزونی و مضاعف‌شدگی‌های نوکلئوتیدی) (۱۳٪) نیز با وجود اینکه نادر هستند، اما در بیماران گزارش شده‌اند (۱۶). در ذیل به چند مورد از چنین جهش‌های مهمی در ژن *APC* اشاره می‌شود:

۱) جهش‌های کوتاه‌کننده: همان‌طور که ذکر شد، اکثر جهش‌های ژن *APC* که مرتبط با بیماری FAP هستند، منجر به تولید پروتئین ناقصی می‌شوند که عمدتاً ناشی از تغییر در چارچوب خواندنی یا یک جهش بی‌معنی می‌باشد. جهش‌های *C>T*، از متداول‌ترین جهش‌های بی‌معنی در این ژن هستند. مشخص شده است که اکثر جهش‌های ژرمینال در ژن *APC* در ناحیه ۵' ژن رخ می‌دهند که منجر به حذف اکثر تکرارهای اسیدآمین‌های می‌شوند که در تنظیم ژنی در سطح  $\beta$ -کاتین، و تکرارهای SAMP که در باندینگ آکسین درگیرند، نقش دارند (شکل ۱A) (۱۷، ۱۸).

۲) جهش‌های بدمعنی: در تحقیقات گذشته، بیش از ۶۰ جهش بدمعنی مختلف، که همگی واریانت ژنی محسوب شده و با وجود پایین‌بودن میزان شیوع، به‌عنوان جهش‌هایی که به‌صورت بالقوه بیماری‌زا هستند، توصیف شده‌اند. *Ile1307Lys* و *Glu1317Gln* دو نوع از فراوان‌ترین واریانت‌های بدمعنی‌اند که تاکنون در این ژن گزارش شده‌اند. هرچندکه واریانت *Ile1307Lys* که در ۶٪ از یهودیان اشکنازی وجود دارد، منجر به فنوتیپ پولیپوز نمی‌شود، اما موجب افزایش ۱۰ تا ۲۰ درصدی ریسک ابتلا به CRC می‌گردد. واریانت *Glu1317Gln* نیز با یک ریسک متوسط برای خطر آدنوما و CRC همراه است (۱۹).

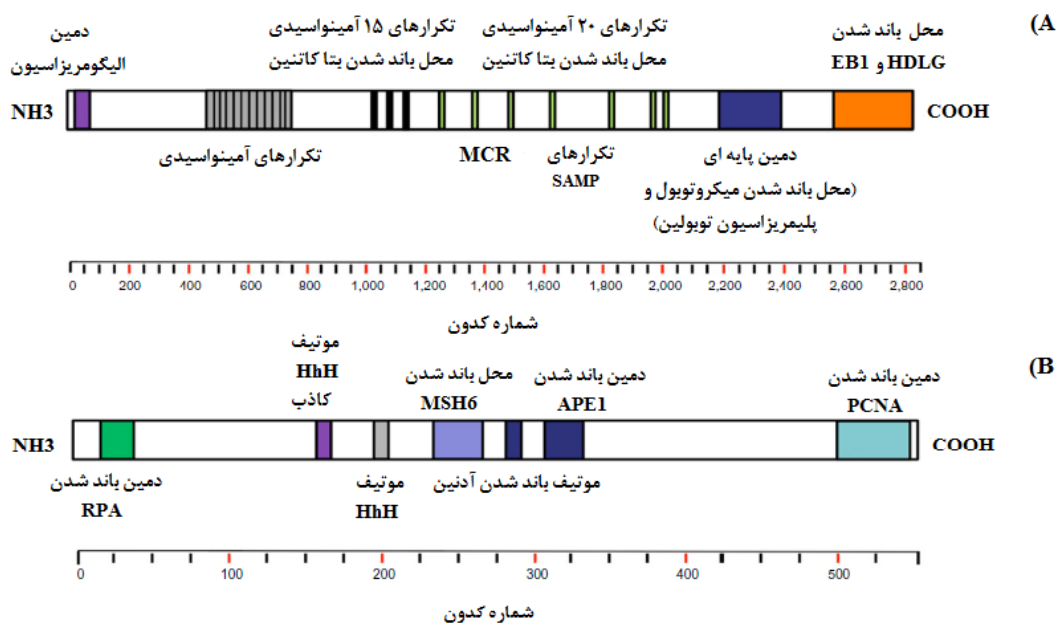
۳) جهش‌های پیرایشگر (Splicing) و تغییرات بزرگ (Gross): این نوع جهش‌ها موجب تغییر در الگوی پیرایش

سن ابتلا به بیماری در یک فرد، توزیع پولیپ‌ها بیشتر در سمت راست (right-sided) و کاهش سن ابتلا به CRC (بیش از ۷٪) شناسایی می‌شود (۲۵).

تعریف بالینی AFAP یکی از موضوعات بحث‌برانگیز می‌باشد و می‌بایست در فرد بیمار، در حدود ۹۹-۱۰ آدنوما مورد بررسی قرار گیرد، هرچند که تشخیص دقیق یک بیمار، بسیار دشوار می‌باشد. پیشرفت پولیپ، در بیماری AFAP که وابسته به ژن APC است، مشابه ایجاد پولیپ در بیماری MAP و یا حتی بیماری FAP است که به شکل تک‌گیر ایجاد می‌شود. بررسی چند تن از اعضای خانواده بیمار، می‌تواند تعیین‌کننده فنوتیپ FAP باشد (۲۶).

**FAP کلاسیک:** از طریق وجود صدها تا هزاران پولیپ آدنوماتوز در سرتاسر کولون و رکتوم مشخص می‌شود. معمولاً در زمان نوجوانی، پولیپ‌ها در رکتوسیگموئید در اندازه‌های کوچک، شناسایی می‌شوند و پس از آن اندازه و تعداد آن‌ها افزایش می‌یابد. آدنوماها تقریباً در نیمی از بیماران از ۱۵ سالگی و در ۹۵٪ از بیماران در سن ۳۵ سالگی رشد می‌کنند. کاملاً بدیهی است که سن ابتلا به CRC از طریق جهش ژرمینال، پایین‌تر از سن ابتلا به CRC ای است که به نحوه تک‌گیر (Sporadic) بروز می‌یابد (میانگین سنی مبتلایان ۳۵ سال)، و به ندرت در سن قبل از ۲۰ سالگی رخ می‌دهد (۲۴).

**AFAP:** این نوع FAP، حالتی خفیف‌تر از FAP کلاسیک می‌باشد که از طریق کاهش تعداد پولیپ‌ها (۱۰-۱۰۰)، افزایش



شکل ۱: دامین‌های عملکردی پروتئین APC و MutYH (A). پروتئین APC شامل یک دامین الیگومریزاسیون و یک منطقه armadillo در انتهای N، تعدادی از تکرارهای ۱۵ و ۲۰ آمینواسیدی در قسمت مرکزی آن و یک انتهای C است که شامل: یک دامین پایه‌ای و محل‌های باند شدن پروتئین EB1 و پروتئین دیسک انسانی بزرگ (HDLG) می‌باشد. (B): پروتئین MutYH و دامین‌های مختلف آن. اختصارات: پروتئین همانندسازی A (RPA)، ساختار مارپیچ-سنجاق سری-مارپیچ (HhH)، اندونوکلاز آپورینیک ۱ (APE1)، آنتی‌ژن هسته‌ای تکثیر سلولی (PCNA)، ناحیه خوشه‌ای جهش (MCR).

## MutYH

## APC

## FAP کلاسیک - FAP تضعیف شده

- ✓ به‌طور معمول، همراه با فنوتیپ FAP تضعیف‌شده و در برخی موارد FAP کلاسیک
- ✓ الگوی توارثی مغلوب
- ✓ بیماران با بیش از ۱۰ پولیپ کولورکتال (آدنوماتوز و پایه‌دار)
- ✓ تعداد کمی از بیماران MAP معمولاً به‌طور همزمان مبتلا به پولیپوز آدنوماتوز و معیارهای SPS هستند.
- ✓ CRC بدون پولیپوز
- ✓ شروع اولیه CRC (کمتر از ۵۰ سال)
- ✓ در برخی موارد، ناکارآمدی MMR گزارش شده است.
- ✓ علائم غیر از کولون
- ✓ پولیپوز دوازدهه - سرطان دوازدهه
- ✓ افزایش ریسک ابتلا به برخی از سرطان‌هایی غیر از روده

## FAP کلاسیک

- ✓ بیش از ۱۰۰ آدنومای کولورکتال
- ✓ الگوی توارثی غالب (۲۵٪ جهش‌ها از نوع de novo است)
- ✓ شروع اولیه (نوجوانی)
- ✓ ۱۰۰٪ خطر ابتلا به CRC
- ✓ AFAP
- ✓ ۹۹-۱۰ آدنومای کولورکتال
- ✓ توزیع در سمت راست و کناری روده
- ✓ بالاتر بودن سن ابتلا
- ✓ پایین‌تر بودن خطر ابتلا به CRC (بیش از ۷۰٪)
- ✓ علائم غیر از کولون
- ✓ پولیپ‌های معده و دوازدهه، تومورهای دسموئیدی، تومورهای مغزی و تیروئیدی، تومور استخوانی، هایپرتروفی مادرزادی اپیتلیوم رنگدانه شبکیه، دندان‌های غیر عادی و کیست‌های اپیدرموئید
- ✓ FAP: پولیپوز آدنوماتوز خانوادگی، CRC: سرطان کولورکتال، AFAP: پولیپوز آدنوماتوز خانوادگی تضعیف‌شده، MAP: پولیپوز آدنوماتوز وابسته به MutYH، SPS: سندرم پولیپوز دندان‌های، MMR: ترمیم جفت باز اشتباه

کارسینومای معده، در مبتلایان بسیار نادر می‌باشد (بروز کم‌تر از ۱٪). بعد از کولورکتوم، دومین و رایج‌ترین ناحیه برای پولیپ‌ها، دوازدهه است. آدنوماهای دوازدهه در اکثر بیماران مبتلا به FAP، با ریسک تقریبی ۱۰٪ ایجاد می‌شوند. بخش‌های دوم و سوم دوازدهه، مخصوصاً ناحیه پری‌امپولار، دارای استعداد قابل توجهی برای ایجاد پولیپ می‌باشند. این الگو احتمالاً به دلیل قرارگرفتن مخاط دوازدهه در معرض اسیدهای صفراوی است که بیان‌گر نقش این ترکیبات در کارسینومای دوازدهه می‌باشد. سرطان دوازدهه با یک ریسک فزاینده ۵٪، دومین علت مرگ و میر ناشی از سرطان، در بیماران مبتلا به FAP است (۳۱، ۳۰).

**نشانه‌های غیرکولون:** هر دو نشانه‌های بدخیم و خوش‌خیم غیرکولون، در بیماران FAP شایع است. هایپرتروفی مادرزادی اپیتلیوم رنگدانه شبکیه (CHRPE) شایع‌ترین نشانه‌های غیرکولون در بیماران FAP می‌باشد (۸۰٪-۷۰٪) که به‌صورت منحنی خاکستری - قهوه‌ای مایل به سیاه، یا ضایعات بیضی‌شکل در شبکیه چشم به‌نظر می‌رسند، اما اینکه چه نوع مشکلات بالینی را ایجاد کنند، هنوز به‌درستی شناخته شده نیست. کیست‌های اپیدرموئید (۵۰٪) و فیبروما (۲۵٪-۵۰٪)، به‌عنوان شایع‌ترین ضایعات زیرپوستی هستند که ممکن است

**علائمی غیر از کولون:** در بسیاری از بیماران مبتلا به FAP، علاوه بر کولون، بافت‌های دیگر نیز درگیر می‌شوند و علائمی همچون پولیپ‌های معده و دوازدهه، تومورهای دسموئیدی (DT) و تیروئیدی و تومورهای مغزی، استخوانی (استئوما)، هایپرتروفی مادرزادی اپیتلیوم رنگدانه شبکیه، دندان‌های غیرعادی و کیست‌های اپیدرموئید، نیز بروز می‌یابند (۲۷).

**پولیپ‌های معده - دوازدهه:** متداول‌ترین تظاهراتی که به غیر از کولون، در این بیماران بروز پیدا می‌کنند، پولیپ‌های معده - روده‌ای فوقانی هستند. آن‌ها در نواحی شکم، دوازدهه و پری‌امپولار قرار می‌گیرند. پولیپ‌های معدی معمولاً از نوع پولیپ‌های غددی فاندیک (FGP) خوش‌خیم بوده و در ۲۰٪ تا ۸۴٪ از مبتلایان ایجاد می‌شوند. با این وجود، FGP‌های وابسته به FAP به‌طور مرسوم، به‌عنوان غیرنئوپلازی در نظر گرفته می‌شوند و معمولاً بدون نیاز به جراحی می‌باشند، تاکنون مواردی از جمله دیس‌پلازی با درجه بالا و کارسینومای معده که ناشی از FGP بوده، در مبتلایان به FAP گزارش شده است (۲۸، ۲۹). پولیپ‌های آدنوماتوی معده، در حدود ۱۰٪ از پولیپ‌های معده حضور دارند و زمانی تشخیص داده می‌شوند که در محل حفرات گوارشی، به تعداد زیاد دیده شوند. علی‌رغم پتانسیل بدخیمی FGP، دیس‌پلازی معده، آدنوما و

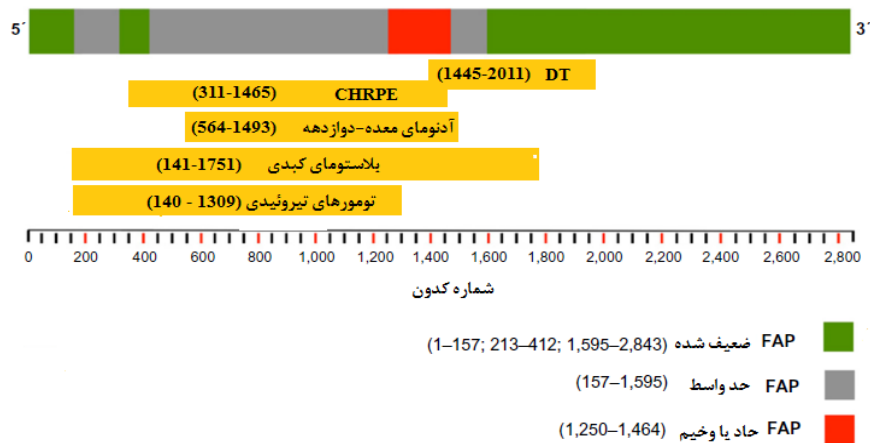
جراحی، برای این مورد بسیار موفقیت‌آمیز است، اما تخمین زده می‌شود که کمتر از ۲۵٪ از کل بیماران، زنده می‌مانند. سندرم گاردنر (Gardner) نیز به‌عنوان ترکیبی از درگیری‌های کولورکتال و نشانه‌های غیرکلون، شناخته می‌شود، درحالی‌که سندرم تورکوت (Turcot) در ارتباط با پولیپ‌های کولورکتال و تومورهای مغزی معرفی می‌گردد (۳۸).

**همبستگی ژنوتیپ - فنوتیپ:** وجود طیفی از پولیپ‌هایی که ناشی از جهش در مناطق مختلف ژن APC اند، توسط Leppert و همکاران در سال ۱۹۹۰ پیشنهاد شد (۳۹). از آن پس، مطالعات متعددی، ارتباط بین نشانه‌های بالینی و محل قرارگیری جهش‌های ژرمینال را مشخص کردند. به‌طور کلی، جهش‌های بین کدون‌های ۱۷۸ و ۳۰۹ و همین‌طور بین کدون‌های ۴۰۹ و ۱۵۸۰ مرتبط با فنوتیپ کلاسیک FAP، واجد بیش از ۱۰۰ آدنوما هستند که مربوط به آگزون‌های ۸-۵ و ۱۴-۹ و همچنین نیمه ابتدایی آگزون بزرگ ۱۵ می‌باشند (۴۰). بیماری FAP را می‌توان براساس همبستگی ژنوتیپی - فنوتیپی، به ۳ دسته تقسیم‌بندی کرد. (۱) پولیپ‌های تهاجمی که دارای ویژگی شروع زودتر و تعداد بیش‌تر پولیپ‌ها، با جهش‌هایی در کدون‌های ۱۲۵۰ تا ۱۴۶۴ و عمدتاً در کدون ۱۳۰۹ هستند. (۲) AFAP که معمولاً با جهش‌هایی در انتهای ۵' (قبل از کدون ۱۵۷) و انتهای ۳' (پس از کدون ۱۵۹۵) ژن APC و ناحیه‌ای از آگزون ۹ (کدون‌های ۴۱۲-۲۱۳) که به‌صورت متناوب تحت پیرایش قرار می‌گیرند، همراه هستند و در نهایت، (۳) فنوتیپ حدواسط در FAP کلاسیک، مجموع جهش‌هایی را شامل می‌شود که در باقی‌مانده ژن APC به خصوص انتهای ۵' بین کدون ۱۵۷ و ۱۵۹۵ به غیر از کدون ۱۳۰۹، واقع شده باشند (شکل ۲) (۴۱،۴۲). همچنین جهش‌های خاصی در ژن APC، به‌ویژه بعد از کدون ۱۴۰۰، مرتبط با نشانه‌های غیرکلون می‌باشند. CHRPE مرتبط با جهش‌هایی است که بین کدون ۳۱۱ و کدون ۱۴۵۶ قرار گرفته‌اند و حضور تومورهای دسموئیدی نیز مرتبط با جهش‌های انتهای ۳' در ژن APC و به‌طور کلی پایین‌دست کدون ۱۴۰۰ (۲۰۱۱-۱۴۴۵) است. حضور پولیپ‌های معده و

موجب مشکلات ظاهری بیمار شوند. سایر نشانه‌های خوش‌خیم شامل: ناهنجاری‌های دندانی (۷۹٪-۹۰٪)، پوکی استخوان (۹۰٪-۵۰٪) و تومورهای دسموئیدی (DT) (۱۵٪-۱۰٪) می‌باشند (۳۲-۳۴). تومورهای دسموئیدی، نئوپلازی‌های مزانشیمی با یک رشد تدریجی هستند که دارای عدم پتانسیل متاستاتیک و در عین‌حال رفتار تهاجمی موضعی بوده که به‌دلیل رشد سریع خود و همچنین خطر عود بالا در محل، مورد توجه محققین می‌باشند. ریسک ابتلا به تومور دسموئیدی (DT) در بیماران مبتلا به FAP، حدود ۱۰۰۰ برابر بیش‌تر نسبت به جمعیت عادی است. اغلب تومورهای دسموئیدی در بیماران FAP، در شکم و بیش‌تر در نواحی دیواره شکمی یا داخل شکمی ایجاد می‌شوند. از عوامل ریسک ابتلا به تومورهای دسموئیدی می‌توان به سابقه جراحی شکم، یک سابقه خانوادگی مثبت برای بروز دسموئید، و همانطور که گفته شد، جایگاه جهش در ژن APC، اشاره کرد. با وجود خوش‌خیم بودن تومورهای دسموئیدی، آن‌ها یکی از علل اصلی مرگ در بیماران FAP هستند (۳۵). از بدخیمی‌های غیرکلون نیز می‌توان به سرطان تیروئید (۳٪-۲٪)، آدنوکارسینومای مخاطی پانکراس (۱٪)، هیپاتوبلاستوما (۱٪) و تومورهای مغزی (برای نمونه، بلاستومای مغزی >۱٪) اشاره نمود. کارسینومای تیروئیدی پاپیلاری، سومین بدخیمی رایج در ارتباط با بیماری FAP (بعد از CRC و سرطان دوازدهه) است. با این‌حال، خطر ابتلا به سرطان تیروئید، پایین بوده و بین ۲٪-۳٪ با نرخ تقریبی ۱۶۰ برابری نسبت به جمعیت کل تخمین زده می‌شود (۳۶). زنان در ابتلا به این بیماری، دارای درصد نفوذ قابل‌توجهی هستند (نسبت زن به مرد ۱۷:۱) و میانگین سنی در تشخیص آن‌ها، ۲۷ سال می‌باشد. اگرچه سرطان تیروئید در بیماران FAP می‌تواند گره‌های لنفاوی منطقه‌ای را نیز درگیر کند و حالت چندموضعی داشته باشد، با این‌حال، پیش‌آگاهی مناسب، در رابطه با آن بسیار مفید است (۳۷). بلاستومای کبدی نیز یک نئوپلازی جنینی است که عمدتاً در کودکان ۶ ماهه تا ۳ ساله رخ می‌دهد، اما سن تشخیص آن می‌تواند از مراحل قبل از تولد تا ۱۶ سالگی باشد. اگرچه شیمی‌درمانی و

تومورهای تیروئیدی با جهش‌هایی مابین کدون‌های ۱۴۰ و ۱۳۰۹ مرتبط هستند (شکل ۲). با وجود مشاهده همبستگی ژنوتیپ- فنوتیپ، در بین افراد بیمار و حتی بین اعضای خانواده آن‌ها، متغیرهای قابل توجهی وجود دارند که نشان‌دهنده تاثیر عوامل محیطی و یا اثر ژن‌های اصلاح‌شده دیگر است (۴۳،۴۴).

دوازدهه نیز با جهش‌هایی در انتهای ۳' و قبل از کدون ۳۹۵ و همچنین اگزون ۴ و کدون ۱۴۹۳-۵۶۴ مرتبط است (۴۳). سایر مواردی که نشان‌دهنده وجود همبستگی ژنوتیپ- فنوتیپ باشد، با شواهد اندکی مشاهده شده است. در بیماران بلاستومای کبدی، تقریباً ۹۵٪ از جهش‌ها در انتهای ۵' تا ناحیه میانی ژن APC، بین کدون‌های ۱۴۱ و ۱۷۵۱ قرار گرفته‌اند.



شکل ۲: ارتباط ژنوتیپ- فنوتیپ در ژن APC

اختصارات: DT (تومورهای دسموئیدی)، CHRPE (هایپرتروفی مادرزادی اپیتلیوم رنگدانه شبکیه)، FAP (پولیپوز آدنوماتوز خانوادگی)

تست‌های بالینی و مراقبت‌های شخصی، برای همه بستگان درجه اول فرد، توصیه می‌شود. روش‌های متعددی برای بررسی ژن APC مورد استفاده قرار گرفته است. تعیین توالی مستقیم ژن، از تمام ۱۵ اگزون کدکننده ژن APC به‌عنوان استاندارد طلایی در شناسایی جهش‌های ژنی در نظر گرفته شده است. با این‌حال، روش‌های دیگری نیز استفاده می‌شود. در گذشته چندین آزمایشگاه، از آزمایش برش پروتئین (PTT)، بر مبنای RNA استفاده می‌کردند. این روش براساس تجزیه و تحلیل اندازه محصولات حاصل از رونویسی و ترجمه، در شرایط آزمایشگاهی است و حساسیت آن بین ۷۰ تا ۹۰ درصد است. با این‌حال، روش PTT دارای معایبی از جمله: دستگاه‌های مورد نیاز برای آزمایش و ناتوانی در شناسایی جهش‌هایی که در اندازه محصول تغییری ایجاد نمی‌کنند، می‌باشد. روش‌های دیگر، شامل روش‌های اسکینینگ (مانند: ژل الکتروفورز

الگوریتم‌های تست‌های ژنتیکی: قبل از آزمایش‌های ژنتیک، افراد مبتلا به‌منظور فهم جوانب مثبت و منفی آزمایشات ژنتیکی سرطان، می‌بایست مشاوره ژنتیکی دریافت کنند. بیماران می‌بایست تعیین کنند که آیا از نظر روحی برای چنین تست‌هایی آمادگی دارند یاخیر، و سایر عوامل (مانند محرمانه بودن اطلاعات بیمار) برای آن‌ها توضیح داده شود. هنگامی که روند مشاوره ژنتیک به‌درستی انجام شود، در صورت مشخص شدن نوع جهش ژنی، می‌توان به بستگانی که دارای ریسک ابتلا به بیماری هستند، نیز نشانه‌های اولیه بیماری را توضیح داد. اواسط نوجوانی، زمان مناسبی برای انجام آزمایشات ژنتیک می‌باشد که از نظر تشخیصی و پیشگیری از سرطان دارای اهمیت بالینی قابل توجهی است. اگر هیچ جهش پاتوژن ژرمینالی در بیمار یافت نشد، انجام آزمایشات ژنتیکی را نمی‌توان به دیگر اعضای خانواده پیشنهاد کرد و فقط انجام

کنفورماسیون رشته‌ای) و متعاقب آن، تعیین‌توالی قطعات جهش‌یافته می‌باشد. با این وجود، هیچ‌یک از این روش‌ها به اندازه روش تعیین توالی مستقیم ژن، حساسیت نداشته و به همین دلیل در اکثر آزمایشگاه‌های بالینی، به‌منظور شناسایی جهش‌های نقطه‌ای و حذف‌ها یا اضافه‌شدن‌های کوچک که ۸۵ درصد از جهش‌های ژن APC را تشکیل می‌دهند، به‌عنوان روشی استاندارد مدنظر است. ۱۵٪-۱۰٪ از جهش‌های باقیمانده، حذف‌ها و مضاعف‌شدگی‌های بزرگی هستند که می‌توان از طریق روش‌های تکثیر لیگاند وابسته به پروب چندتایی (MLPA)، ساترن‌بلات، یا PCR کمی در زمان واقعی (Real-time quantitative PCR)، آن‌ها را شناسایی نمود (۴۵،۴۶). طبق توصیه دستورالعمل‌های کنونی، ارزیابی FAP می‌بایست با استفاده از تعیین‌توالی کامل ژن APC انجام شود و در صورتی که هیچ‌گونه جهشی یافت نشد، سپس ارزیابی بازآرایی‌های بزرگ کروموزومی مدنظر قرار گیرد (۴۷).

#### مدیریت بالینی FAP

آدنوماهای کولورکتال و CRC: هدف از مدیریت نئوپلازی کولورکتال در بیماران FAP، پیشگیری از ابتلا به CRC می‌باشد. این مدیریت شامل هر دو روش جراحی و پولیپکتومی آندوسکوپی (Endoscopic polypectomy) است. در خانواده‌هایی با FAP کلاسیک، روش سیگموئیدوسکوپی انعطاف‌پذیر (Flexible sigmoidoscopy)، به دلیل یک توزیع تقریباً فراگیر از آدنوماها، از جمله در ناحیه رکتوم، به‌عنوان تکنیک تشخیصی مناسب در نظر گرفته می‌شود. سن شروع غربالگری، وابسته به میزان ریسک ابتلا به آدنوماهای بدخیم کولورکتال است. با وجود اینکه بیش از ۱/۵٪ بیماران مبتلا به FAP در بین سنین ۱۱ تا ۲۰ سالگی به CRC دچار می‌شوند، اما ریسک ابتلا به آن در بیماران کم‌تر از ۲۰ سال، خیلی پایین است. بنابراین غربالگری سیگموئیدوسکوپی، می‌بایست از سن ۱۲ تا ۱۴ سالگی هر دو سال یک‌بار انجام شود و به‌صورت مادام‌العمر برای افراد ناقل جهش، ادامه یابد. پس از تشخیص آدنوماها، تا زمانی که کولکتومی مشخص شده است، کولونوسکوپی کلی نیز می‌بایست به‌طور سالانه انجام گیرد

(جدول ۲) (۳۵). در موارد AFAP، از زمانی که آدنوماها در سمت راست کولون واقع می‌شوند، به‌جای سیگموئیدوسکوپی، کولونوسکوپی توصیه می‌شود. در این‌حالت، به‌منظور شروع تشخیص پولیپوز، از سن ۱۸ تا ۲۰ سالگی می‌بایست هر دو سال یک‌بار غربالگری صورت گیرد و هنگامی که آدنوماها شناسایی شوند، کولونوسکوپی می‌بایست به‌صورت سالانه انجام پذیرد (۴۸). به‌منظور جلوگیری از بروز و مرگ و میر ناشی از CRC پیشرفته، عمل جراحی حذفی کولون، در مرحله پیش از بدخیمی، حائز اهمیت است. در نوع کلاسیک FAP، زمانی که پولیپوز شدت می‌یابد، یا پولیپ‌های آزاردهنده (ایجاد زخم ۱cm با درجه بالای دیس‌پلازی) شناسایی شوند، معمولاً کولکتومی به‌منظور پیشگیری از CRC توصیه می‌شود. اکثر بیماران مبتلا به FAP کلاسیک، بین سنین ۱۵ تا ۲۵ سالگی تحت عمل جراحی قرار می‌گیرند. راه درمانی AFAP نیز معمولاً آندوسکوپی است و در صورتی که این امر میسر نباشد، عمل جراحی به‌شیوه‌ای مشابه با FAP کلاسیک انجام می‌گیرد. گزینه‌های جراحی شامل: پروکتولکتومی با آناستوموز ایلئوآنال (IPAA) و کولکتومی توتال با آناستوموز ایلئورکتال (IRA) است. IPAA در مقایسه با IRA با کم‌ترین میزان عوارض و معمولاً عملکرد خوب روده پس از جراحی، نسبتاً ساده‌تر می‌باشد. در مورد IPAA، جراحی گسترده‌تری (از جمله مداخله در لگن) موردنیاز است که منجر به کاهش باروری و بدتر شدن عملکرد روده‌ها نیز می‌گردد (۴۹). انتخاب روش جراحی، عمدتاً وابسته به سن تشخیص، دسموئیدها، باروری و تعداد پولیپ‌های رکتال (۱۵ تا ۲۰ پولیپ) و همچنین تصمیم بیمار پس از دریافت اطلاعات جامع در مورد مزایا و خطرات هر کدام از روش‌های درمانی می‌باشد (۵۰). برخی از محققین، استفاده از شواهد مربوط به ارتباط ژنوتیپ- فنوتیپ را به‌عنوان راهنما، در جراحی بیماران با رکتومی نسبتاً نازک پیشنهاد کرده‌اند (۴۳). IPAA ممکن است در بیماران با ژنوتیپ تشدید یافته نیز توصیه شود، زیرا این بیماران در معرض خطر ابتلا به پولیپوز شدید راست - روده هستند که در صورت انجام IRA، به پروکتکتومی مجدد نیاز خواهند داشت. پس از



(۵۳). در مرحله I (با ۴ امتیاز) حدمتوسطی از بیماری مشاهده می‌شود و در مراحل III و IV (با امتیاز بالاتر از ۶) پولیپ‌های وخیمی در دوازدهه، با ریسک قابل توجهی برای ابتلا به سرطان دوازدهه (۷ تا ۳۶ درصد)، بروز می‌یابند. تقریباً ۸۰٪ بیماران، در مرحله I تا III و ۱۰ تا ۲۰ درصد موارد، در مرحله IV بیماری هستند. شواهد موجود حاکی از آن است که معاینه دوازدهه، از طریق کروموندوسکوپی (Chromoendoscopy) یا تصویربرداری موجب افزایش تشخیص آدنوماهای دوازدهه می‌گردد، اما منجر به تغییر قابل‌ملاحظه‌ای در مراحل Spigelman نمی‌شود. مدیریت بیمارانی با چندین آدنومای بزرگ‌تر (مرحله III یا بالاتر)، چالش‌برانگیز بوده و می‌بایست در مراکز بالینی اختصاصی انجام شود (۵۴). میزان عود پیشرفت آدنوما، بعد از درمان آندوسکوپی نیز بسیار زیاد است (بیش از ۵۰٪) و درمان این موارد نیز با عوارض خطرناکی همچون خطر سوراخ‌شدن، خونریزی و آسیب پانکراتیک همراه است (۵۲). از آنجایی که حذف تمام آدنوماها امکان‌پذیر نیست، اولویت اول، حذف آدنوماهای بزرگ (بیش از ۱cm) یا آدنوماهایی با درجه دیس‌پلازی بالا، با هدف به تاخیرانداختن یا اجتناب از عمل جراحی، می‌باشد. در بیمارانی با درجه IV وخامت، جراحی غالباً ضروری است که شامل: دئودنوتومی (Duodenotomy) با پولیپکتومی، دئودنکتومی پانکراس و پانکراتکتومی دوازدهه می‌باشد (۵۵).

جراحی، برای آن‌دسته از بیماران دارای بقایای مقعدی، پیگیری از طریق آندوسکوپی به‌دلیل وجود ریسک ابتلا به سرطان رکتال (بیش از ۳۰٪ موارد) توصیه می‌شود. در بسیاری از مطالعات نشان داده شده است که پس از پروکتوکلکتومی (Proctocolectomy) مجدد نیز آدنوماها و گاهی اوقات حتی آدنوکارسینوماها در کیسه ایلئوس مقعد دیده شده‌اند. بنابراین مراقبت بر کیسه و منطقه مقعدی که دستخوش تغییر شده است، ضرورت دارد (۵۱). به‌طور کلی، در رابطه با نشانه‌های غیرکلون، غربالگری می‌بایست در زمان شروع تشخیص پولیپ‌ها یا بین سنین ۲۵ تا ۳۰ سالگی صورت پذیرد. در صورت شناسایی آدنوماها، آندوسکوپی معده - دوازدهه در هر دو جهت جلویی و جانبی (به منظور رویت صحیح آمپولاواتر: Vater's ampulla) می‌بایست هر پنج سال یک‌بار انجام گیرد. در عمل، با توجه به شیوع کم آدنوکارسینومای معدی، مراقبت از طریق آندوسکوپی دستگاه گوارش فوقانی، به‌دلیل وجود ریسک ابتلا به سرطان دوازدهه ضروری است. معده به‌عنوان بخشی از این مراقبت، رویت می‌شود، اما بیوپسی یا پولیپکتومی (Polypectomy) تنها برای ضایعات بزرگ و غیرمعمول، به‌خصوص در آنتروم، اعمال می‌گردد (۵۲). به منظور استانداردسازی و مدیریت پولیپ‌های دوازدهه در بیماران FAP، Spigelman و همکارانش، یک سیستم طبقه‌بندی را براساس چهار متغیر پیش‌آگاهی: تعداد پولیپ‌ها، اندازه آن‌ها، بافت‌شناسی و درجه دیس‌پلازی معرفی کردند (جدول ۳)

جدول ۲: توصیه‌های مدیریت بالینی برای FAP

سن شروع و فواصل زمانی	تکنیک غربالگری	ریسک سرطان	سندرم
سن شروع ۱۲-۱۴ سالگی و هر دو سال یک بار	FAP کلاسیک: سیگموئیدوسکوپی کلونوسکوپی	کولورکتال	APC-FAP
سن شروع هنگامی است که آدنوماها در سیگموئیدوسکوپی یافت شوند. در صورت مقرر شدن کولکتومی، به صورت سالانه انجام می‌پذیرد	FAP تضعیف‌شده: کلونوسکوپی		
سن شروع ۱۸-۲۰ سالگی و دو سال یک بار در صورت یافتن آدنوم ← کلونوسکوپی سالانه و پولیپکتومی در صورتی که از لحاظ اندوسکوپی قابل کنترل باشد	آندوسکوپی فوقانی (جهت‌های جلوپی و جانبی)	دوازدهه	
سن شروع هنگام تشخیص پولیپوز کولورکتال در سنین ۲۵-۳۰ سالگی و هر ۵ سال یک بار	بررسی گردنی و یا سونوگرافی	تیروئید	
در صورت شناسایی آدنوماها ← فواصل زمانی با توجه به مرحله Spigelman و سن شروع ۲۵-۳۰ سالگی به صورت سالانه	به صورت انفرادی (سابقه خانوادگی مثبت برای دسموئیدها، جراحی شکم) و سن شروع ۱۸-۲۰ سالگی هر دو سال یک بار	تومورهای دسموئیدی	پولیپوز وابسته به <i>MutYH</i>
در صورت یافتن آدنوم ← کلونوسکوپی سالانه و پولیپکتومی در صورتی که از لحاظ اندوسکوپی قابل کنترل باشد	کلونوسکوپی	کولورکتال	
سن شروع هنگام تشخیص پولیپوز کولورکتال در سنین ۲۵-۳۰ سالگی و هر ۵ سال یک بار	آندوسکوپی فوقانی (جهت‌های جلوپی و جانبی)	دوازدهه	
در صورت شناسایی آدنوماها ← فواصل زمانی با توجه به مرحله Spigelman			

اختصارات: پولیپوز آدنوماتوز خانوادگی: FAP، توموگرافی رایانه‌ای: CT، تصویربرداری رزونانس مغناطیسی: MRI، پولیپ‌های معده- دوازدهه

جدول ۳: رده بندی بر اساس معیارهای Spigelman

یافته‌های دئودنوسکوپی	یک امتیاز	دو امتیاز	سه امتیاز
تعداد آدنوماها	۱-۴	۵-۲۰	>۲۰
اندازه	۱-۴	۵-۱۰	>۱۰
بافت شناسی	توبولار	توبولوویلوس	ویلوس
درجه دیسپلازی	خفیف	متوسط	شدید

مرحله بندی بر اساس امتیاز: مرحله ۰: ۰ امتیاز، مرحله I: ۱-۴ امتیاز، مرحله II: ۵-۶ امتیاز، مرحله III: ۷-۸ امتیاز، مرحله IV: ۹-۱۲ امتیاز.

روش‌های پیشگیری شیمیایی: در بیماران FAP به‌منظور پیشگیری، از روش‌های شیمیایی، نظیر استفاده از داروهای NSAID نیز استفاده می‌شود. NSAIDها با عملکرد آنزیم COX-1 و COX-2 (Cyclooxygenase) در تداخل هستند و از تبدیل اسید آراشیدونیک به پروستاگلاندین‌ها که در پیدایش درد نقش دارند، جلوگیری می‌کنند (۵۸). سولینداک نیز به‌عنوان یکی از اولین داروهایی است که در این بیماری موثر بوده است. استفاده طولانی‌مدت از این دارو، منجر به کاهش ۵۰ درصدی آدنوماهای کولورکتال در کولون و هم‌چنین در رکتوم بیماران پس از کولکتومی می‌شود، اما بر پولیپوز دوازدهه موثر نیست. با این‌وجود، داروی سالینداک از پیشرفت آدنوماها در بیماری FAP جلوگیری نمی‌کند (۵۹). داروی سلکوکسیب (Celecoxib) نیز به‌عنوان مهارکننده انتخابی پروتئین COX-2 (cyclooxygenase-2)، همراه با عوارض گوارشی کم‌تر نسبت به داروی سالینداک، و به‌منظور کاهش ۲۸ درصدی تعداد آدنوماهای کولورکتال معرفی شده است و توانسته است تعداد آدنوماهای دوازدهه را در بیماران، کاهش دهد. با این‌وجود، در مصرف‌کنندگانی که به‌صورت طولانی‌مدت از مهارکننده انتخابی COX-2 دیگری (مانند روفکوکسیب: Rofecoxib) استفاده می‌کردند، عوارض قلبی-عروقی (انفارکتوس یا سکت قلبی) گزارش شده است و بنابراین نقش و اثر این داروها، همچنان مورد بحث باقی می‌ماند و می‌بایست تنها در بیماران انتخاب‌شده‌ای که بدون فاکتورهای خطر و ریسک قلبی-عروقی هستند، مدنظر قرار گیرند (۶۰). با این‌وجود، NSAIDها (سولینداک و سلکوکسیب) را نمی‌توان جایگزین عمل جراحی در بیماران مبتلا به FAP کولون نمود و احتمالاً نقش آن‌ها در به‌تعویق انداختن عمل جراحی، در مبتلایان به پولیپوز کولون یا بیمارانی با پولیپوز رکتال پس از کولکتومی می‌باشد. در رابطه با پولیپوز دوازدهه، به‌این دلیل که گزینه‌های درمانی، اعم از اندوسکوپ و جراحی در برخی موارد همراه با عوارض چشم‌گیری هستند، مصرف داروی سلکوکسیب برای بیماران مبتلا به پولیپوز شدید دوازدهه (مرحله III یا IV)، امری قابل قبول می‌باشد. اگرچه داروی سلکوکسیب برای

مدیریت بالینی سایر تومورها: با توجه به افزایش خطر ابتلا به سرطان تیروئید، متخصصین بر این باورند که بررسی گردن و یا تیروئید، باید از سن ۲۵-۳۰ سالگی و به‌صورت سالانه انجام شود. پیشرفت تومور دیسموئید (DT) نیز عمدتاً وابسته به یک سابقه خانوادگی مثبت، جراحی شکم، و محل بروز جهش بوده و می‌تواند در داخل یا دیواره شکمی ایجاد شود. DT را می‌توان از طریق توموگرافی رایانه‌ای (CT) یا تصویربرداری رزونانس مغناطیسی (MRI) تشخیص داد. گزینه‌های درمانی آن عبارتند از: درمان دارویی (داروهای ضدالتهاب غیراستروئیدی NSAID و یا آنتی‌استروژن‌ها)، شیمی‌درمانی، مداخله جراحی و یا پرتودرمانی (۵۶). طبق شواهد بالینی، اثرگذاری این درمان‌ها نسبتاً ضعیف بوده و مبتنی بر مطالعات محدودی است. با این‌حال، در صورت عدم بروز عوارض و به دلیل بالا بودن میزان عود DT، هرگونه مداخله از طریق عمل جراحی تومورهای داخل شکمی، می‌بایست به تعویق بیفتد. متخصصین در بیمارانی با DTهای بزرگ یا در حال رشد، داروهای تاموکسیفن یا سولینداک (Sulindac) را به‌عنوان خط اول درمان توصیه می‌کنند و هنگامی که بیمارانی با تومورهای داخل شکمی به این درمان پاسخ نمی‌دهند، شیمی‌درمانی یا پرتودرمانی را تجویز می‌کنند. تومورهای دیسموئیدی واقع در دیواره شکمی و DTهای بافت مزانتریک، می‌بایست به‌طرز متفاوتی از هم، مدنظر قرار گیرند. عمل جراحی معمولاً به‌عنوان خط اول درمان، برای مداوای DTهای دیواره شکمی مورد استفاده قرار می‌گیرد. با این‌حال، در مورد DT مزانتریک با توجه به شدت بیماری، عوارض احتمالی و سنجیدن مزیت‌های روش درمان، نسبت به ریسک روش‌های دیگر، استراتژی بهینه به‌صورت شخصی انتخاب می‌شود (۵۷). سایر بدخیمی‌های غیر روده‌ای (پانکراتیک، مغزی و آدرنال) دارای شیوع بسیار کم‌تری می‌باشند که استفاده از مطالعات پرهزینه دیگری برای آن‌ها توصیه نمی‌شود. با این‌حال، تست‌های نظارتی در بیمارانی، با یک سابقه خانوادگی قوی، در رابطه با هر یک از این علائم خاص غیر روده‌ای و آن دسته از افرادی که دارای نشانه‌های منتسب به این بیماری‌اند، می‌بایست انجام شود.

می‌شود. به همین علت، جهش‌های سوماتیک G:C به T:A در ژنهایی مانند: *APC* یا *KRAS* اغلب در آدنوماها و تومورهای مرتبط با *MutYH* رخ می‌دهد. به‌عنوان مثال، در ژن *KRAS* (جهش c.34G>T در کدون ۱۲) اغلب در بیماران MAP مبتلا به CRC بیش‌تر است (۶۴٪). بنابراین آنالیز جهش‌های سوماتیک در ژن *KRAS* به‌عنوان یک تست پیش‌غربالگری برای شناسایی بیماران CRC که واجد شرایط برای آزمایشات ژنتیکی در مورد جهش‌های ژرمینال ژن *MutYH* هستند، توصیه شده است (۶۴). از آن‌جاکه در بیماران مبتلا به MAP آدنوماهای معمولی و هم‌چنین پولیپ‌های دندان‌های (پولیپ‌های هایپرپلازی) می‌توانند حضور داشته باشند، وجود دو مسیر مجزا پیشنهاد شده است که یکی از آن‌ها، بروز جهش‌هایی در ژن *KRAS* و یا ژن *APC* است که منجر به آدنوماهای معمولی شده و مسیر بعدی، بدون رخداد جهش در ژن *APC* و فقط از طریق جهش‌هایی در ژن *KRAS* است که منجر به پولیپ‌های هایپرپلازی می‌شود (۶۵).

**نگاهی به جهش‌های ژن *MutYH*:** تاکنون بیش از ۳۰۰ واریانت منحصر به‌فرد و قریب به ۸۰ جهش بیماری‌زا در این ژن شناسایی شده است. اکثر آن‌ها از نوع جایگزینی‌های بدمعنی و تعداد کمی از جهش‌ها نیز از نوع کوتاه‌کننده یا جایگاه پیرایش هستند. اگرچه در موارد نادری، جهش‌هایی از نوع حذف‌های ژنومی بزرگ، تغییر چارچوب و جهش‌های بی‌معنی نیز گزارش شده است. جهش‌ها تقریباً در تمامی اگزون‌ها (به غیر از اگزون ۱ و ۲) گزارش شده است. غالب‌ترین جهش‌های بدمعنی، دو جهش واقع در نقاط داغ ژن می‌باشند که شامل: p.Y179C (p.Tyr179Cys; c.536A>G) در اگزون ۷ و جهش p.G396D (c.1187G>A) در اگزون ۱۳ هستند و حدود ۷۰ تا ۸۰ درصد از تمام جهش‌های جمعیت‌های اروپایی را در بر می‌گیرند (جدول ۴) (۶۶). مطالعات گذشته، اختلافات جغرافیایی و نژادی را در مورد فراوانی جهش‌های ژن *MutYH* را بررسی نموده‌اند. همان‌طور که ذکر شد، دو جهش p.Y179C و p.G396D در جمعیت‌های اروپایی، به‌مراتب شایع‌ترین

درمان بیماری FAP در چندین کشور مورد تایید واقع شده است، اما برخی متخصصین به دلیل اثرات و عوارض قلبی - عروقی، نسبت به تجویز آن بی‌ رغبت بوده و در نتیجه این دارو به‌ندرت مورد استفاده قرار می‌گیرد (۶۱).

**MAP:MAP** یک اختلال ارثی با الگوی اتوزومال مغلوب است که به علت جهش‌های ژرمینال دوآلی در ژن *MutYH* ایجاد می‌شود. این بیماری برای اولین بار در سال ۲۰۰۲ توسط AL-Tassan و همکارانش، در یک خانواده بریتانیایی با سه عضو مبتلا و توارث مغلوب آدنوماهای متعدد کولورکتال و کارسینوما، مورد بررسی قرار گرفت. علایم بالینی در بیماران مبتلا به MAP، دارای تنوع زیادی می‌باشد، اما معمولاً به‌صورت یک فنوتیپ پولیپوز تضعیف‌شده، همراه با تعداد کمتر از ۱۰۰ آدنوما بروز می‌یابد. برخی از بیماران، به علایمی غیر از روده نیز دچار می‌شوند که در بیماران FAP غیرقابل تشخیص است (۶۲).

ژن *MutYH* ژن *MutYH* بر روی کروموزوم 1p34.1 واقع شده و دارای ۱۶ اگزون کدکننده یک پروتئین ۵۳۵ آمینواسیدی می‌باشد (شکل 1B). این ژن یک عضو از سیستم ترمیمی برش بازی (BER) را کد می‌کند. این سیستم، متشکل از ۳ آنزیم (*MutYH*, *OGG1*, *MTH1*) می‌باشد که در محافظت سلول‌ها در برابر اثرات جهش‌زای متابولیسم هوازی و به‌ویژه اکسیداسیون نوکلئوتید گوانین که منجر به تشکیل ۸-اکسوگوانین (8-hydroxyguanine, 8-oxo-8-oxoG) Gua, or OH<sup>8</sup>Gua می‌گردد، شرکت می‌کند. پروتئین *MutYH* همراه با *OGG1* و *MTH1* از بروز جهش‌های سوماتیک که ناشی از ۸-اکسوگوانین بوده و تمایل زیادی به جایگزینی نوکلئوتید آدنین (A) به جای سیتوزین دارند، ممانعت به‌عمل می‌آورد. به‌ویژه آنکه پروتئین *MutYH* مسئول حذف آدنین‌هایی است که به اشتباه با ۸-اکسوگوانین جفت شده‌اند (۶۳). در غیاب یک کپی عملکردی از پروتئین *MutYH* به دلیل جهش‌های دو آلی، زمانی که یک ۸-اکسوگوانین، به‌صورت جفت باز اشتباه در الگوی DNA قرار گیرد، در دور بعدی همانندسازی جفت باز G:C به T:A تبدیل

اروپا گزارش شده است (جدول ۴). مطالعات متعددی به بررسی فراوانی دو نوع متداول از جهش‌های بدمعنی (p.Y179C و p.G396D) پرداخته‌اند و پیش بینی شده است که تقریباً ۱ تا ۲ درصد از جمعیت عمومی (با منشا اروپایی) ناقل این جهش‌ها باشند (۶۸).

واریانت‌های بیماری‌زا می‌باشند. علاوه بر این، با توجه به تفاوت‌های قومی و جغرافیایی، واریانت‌های مختلف، دارای نقش اثرگذاری در سایر جمعیت‌ها هستند، به‌عنوان مثال: جهش بی‌معنی p.Y104X در بیماران پاکستانی و جهش بی‌معنی p.E480X در بیماران هندی بسیار حائز اهمیت‌اند (۶۷). جهش‌های خاص دیگری نیز در جمعیت‌های ژاپنی و جنوب

جدول ۴: جهش‌های شایع ژرمینال در ژن *MutYH* در جمعیت‌های مختلف

جهش	تغییر اسیدآمینه	جمعیت
c.536A>G	p.Y179C	قفقازی
c.1187G>A	p.G396D	برزیل
c.1147del	p.Ala385ProfsX23	اروپای شمالی
c.1214C>T	p.P405L	هلند
c.312C>A	p.Y104X	پاکستان
c.1438G>T	p.e480X	هند
c.733C>T	p.R245C	ژاپن
c.857G>A	p.G286E	ژاپن
c.1118C>T	p.A373V	هلند
c.1437delGGA	p.e480X	ایتالیا
c.1118C>T	p.A373V	کره
c.799C>T	p.Q267X	ژاپن
c.1361A>C	p.Q454P	هند
c.857G>A	p.G286E	تونس
c.1227_1228dup	p.E410GfsX43	پرتغال
c.1437_1439del	p.E480del	اسپانیا

دیگری نیز در مورد جهش‌های دو آللی در ژن *MutYH*، مشخص گردید که این جهش‌ها در ۹۵ از ۱۱۹ بیمار با بیش از ۱۰۰۰ آدنوما و ۹۴ از ۱۳۳۸ بیمار با ۱۰۰ تا ۹۹۹ آدنوما و ۲۳۳ از ۳۲۵۳ بیمار با ۲۰ تا ۹۹ آدنوما و ۳۷ از ۹۷۰ بیمار با ۱۰ تا ۱۹ آدنوما مشاهده شد (۷۰). سندرم پولیپوز پایه‌دار و بیماران مبتلا به پولیپ‌های چندگانه آدنوما و پولیپ‌های پایه‌دار، به‌طور شایع در MAP یافت می‌شوند. در تعداد کمی از بیماران MAP، به‌منظور بررسی پولیپوز آدنوماتوز، از معیارهای WHO برای سندرم پولیپوز پایه‌دار استفاده می‌شود (زمانی که یک بیمار حداقل دارای یکی از معیارهای زیر باشد: ۱- وجود حداقل پنج پولیپ پایه‌دار در نزدیکی کولون سیگموئید که دو

فنوتیپ: طیف بالینی جهش‌های ژرمینال در ژن *MutYH* هتروژنوس بوده و می‌تواند گستره وسیعی از فنوتیپ‌ها را شامل شود.

پولیپوز آدنوماتوی کلاسیک و تضعیف‌شده: اکثر ناقلین جهش دو آللی در ژن *MutYH* دارای ده تا چند صد پولیپ هستند و در تعداد بسیار کمی از بیماران بیش از ۵۰۰ پولیپ نیز گسترش یافته‌است. در ابتدا، جهش‌های دو آللی در یک سوم از بیماران AFAP با *APC* منفی، همراه با بیش از ۱۵ آدنوما و در حدود ۱۰ درصد بیماران مبتلا به *FAP* کلاسیک با *APC* منفی و به‌ویژه، در آن دسته از مواردی که دارای یک الگوی توارثی مغلوب بودند، شناسایی شد (۶۹). طی مطالعه

تا از آن‌ها دارای قطری بیش از ۱۰ mm باشند، ۲- هریک از پولیپ‌های پایه‌داری که نزدیک کولون سیگموئید فردی با پولیپوز پایه‌دار درجه اول ایجاد شود ۳- بیش از ۲۰ پولیپ پایه‌دار که در اندازه‌های متفاوت در سرتاسر کولون توزیع شده باشند (۷۱). در مطالعه‌ای که بر روی بیماران شناسایی شده با حداقل ده پولیپ از هر نوع بافتی (شامل پولیپ‌های آدنوماتوز و پایه‌دار) متمرکز شده بود، ۶/۷٪ (۲۷/۴۰۵) از بیماران، به‌صورت ناقلین جهش دو آلی در ژن *MutYH* مشاهده شدند (۷۱).

**CRC بدون پولیپوز:** در مطالعات CRC مبتنی بر جمعیت که در آن، بیماران بر اساس تشخیص CRC مورد بررسی قرار گرفته بودند، جهش‌های دو آلی در ژن *MutYH* در ۲ تا ۳ درصد جمعیت یافت شد. در چندین مطالعه دیگر مبتنی بر جمعیت، بیش از یک سوم ناقلین جهش دو آلی در ژن *MutYH* دارای فنوتیپ پولیپوز نبودند. بر این‌اساس، جهش‌های دو آلی در ژن *MutYH* همیشه با یک فنوتیپ پولیپوز همراه نیستند، بنابراین، این گونه جهش‌ها می‌بایست در بیماران مبتلا به CRC زودهنگام (قبل از سن ۵۰ سالگی) در نظر گرفته شوند، به‌ویژه اگر احتمال مبتلا بودن به سندرم لینچ در بیماران، رد شده باشد. با این حال، فنوتیپ‌های غیر معمول نیز گزارش شده است (۷۲). اخیراً در یک مطالعه، ژن *MutYH* در ۸۵ مورد مشکوک به سندرم لینچ، همراه با تومورهای مشاهده شدند که نشان‌دهنده نقص سیستم ترمیمی جفت باز اشتباه و هم‌چنین بدون هیچ جهش ژرمینال *APC* قابل تشخیص بودند، این بیماران ناقل جهش دوآلی (p.Y179C) همراه با CRC گسترش‌یافته، کارسینومای اوروتلیال و کارسینومای غدد چربی، شناسایی شدند. در این بیماران خاص، تعیین‌توالی تومور، دو جهش سوماتیکی در سیستم ترمیم جفت باز را نشان داد که به این ترتیب فنوتیپ بیماری قابل توضیح بود (۷۳).

**جهش‌های هتروژنوس در ژن *MutYH* و خطر ابتلا به CRC:** ریسک ابتلا به CRC در افراد دارای جهش‌های یک‌آلی (هتروزیگوت) به‌عنوان مبحثی مهم و چالش‌برانگیز بوده است. چندین متآنالیز، همراه با OR (نسبت احتمالات) یا

RR (نسبت نسبی) بین بیماران و افراد عادی جمعیت‌های مختلف انجام شد که بیش‌تر آن‌ها هیچ گونه تفاوت آماری را نشان ندادند. اخیراً طبق جدیدترین یافته‌ها، مشخص شده است که فراوانی ناقلین جهش‌های یک‌آلی که دارای یک سابقه خانوادگی از بیماری بودند، نسبت به افراد کنترل ( $P=0.02$ ) بیشتر بوده و پیشنهاد می‌شود که ناقلین جهش‌های یک‌آلی با سابقه خانوادگی CRC، نیز ممکن است در معرض خطر بیشتری باشند (۷۴،۷۵).

**علائم و نشانه‌های غیرکولون:** از آنجایی که استرس اکسیداتیو در بافت‌های مختلف وجود دارد، می‌توان انتظار داشت که یک ژن *MutYH* معیوب، باعث ایجاد نئوپلازی‌هایی در سایر اعضای بدن نیز گردد. Vogt و همکارانش اخیراً طیفی از خصوصیات غیرکولون گروه بزرگی از بیماران MAP را (۲۷۶ بیمار مبتلا به MAP) تعیین نمودند. در این مطالعه ۱۷٪ بیماران، در معرض خطر ابتلا به پولیپوز دوازدهه در طول مدت عمر خود بوده و ۴٪ ریسک ابتلا به سرطان دوازدهه و ۳۸٪ در معرض خطر ابتلا به هر یک از سرطان‌های غیر از روده می‌باشند. بروز بدخیمی‌های غیر روده‌ای، در بین بیماران تقریباً دو برابر بیش‌تر از جمعیت کلی بوده و افزایش قابل‌توجهی در بروز سرطان‌های تخمدان، مثانه و پوست، و روندی افزایشی در ریسک ابتلا به سرطان پستان برای آن‌ها وجود دارد (۷۶). سن متوسط در تشخیص سرطان‌هایی غیر از روده، بین سنین ۵۱ تا ۶۱ سال متغیر است. سایر عوارض دیده شده در بیماران FAP اعم از FGP معده، لیپوما، CHRPE، کیست اپیدرموئید، DT و کارسینومای تیروئیدی، در شمار اندکی از بیماران MAP نیز گزارش شده است. به‌طور کلی، میزان بروز علائم مرتبط با FAP، در بیماران MAP با نسبت کمتری دیده می‌شود (۷۷).

**همبستگی ژنوتیپ - فنوتیپ:** همبستگی ژنوتیپ - فنوتیپ، همانند ژن *APC* در جهش‌های ژن *MutYH* نیز توصیف شده است. برخی مطالعات نشان داده‌اند که طبق بررسی‌های ژنتیکی، جهش p.Y179C نسبت به جهش نقطه‌ای G396D، منجر به کاهش هرچه بیشتر فعالیت گلیکولازی پروتئین

بیماران AFAP گزارش شده است. در برخی از بیماران، به دلیل فنوتیپ تضعیف شده، احتمال از بین رفتن این پولیپها در طی آندوسکوپی وجود دارد. با اینحال، در صورت نیاز به جراحی، تصمیماتی مشابه با AFAP اتخاذ می‌شود. در بیماران مبتلا به MAP، آندوسکوپی نواحی فوقانی، همانند آنچه که برای بیماران AFAP بیان شده است، در سنین ۲۵ تا ۳۰ سالگی توصیه می‌شود. در این شرایط، هیچ‌گونه شواهدی مبنی بر مفید بودن روش‌های پیشگیری با داروهای شیمیایی وجود ندارد (۶۲).

### نتیجه‌گیری

FAP یک سندرم اتوزومال غالب است که مسئول تقریباً ۱٪ موارد CRC محسوب می‌شود. یک بیمار مبتلا به FAP احتمال بسیار بالایی برای ابتلا به CRC دارد، اما ممکن است سایر تظاهرات و بدخیمی‌های خارج کولونی را نیز بروز دهد. این امر، اهمیت تشخیص زودهنگام و دقیق و نظارت فعال بیماری را نشان می‌دهد، بنابراین بهبود بیشتر ابزارهای تشخیصی را ضروری می‌کند. مطالعات متعددی به‌طور خاص برای تهیه پانل‌های چندژنی در تشخیص FAP انجام شده است و تلاش برای شناسایی واریانت‌های ژنی که در حال حاضر ناشناخته مانده‌اند، ادامه دارد. FAP غالباً در اثر جهش‌های نوکلئوتیدی در ژن *APC* (کروموزوم 5q21) ایجاد می‌شود. یک شکل تضعیف شده از FAP نیز وجود دارد که با ایجاد کمتر از ۱۰۰ آدنومای کولورکتال و شروع تاخیری CRC مشخص می‌شود. پولیپوز وابسته به *MutYH* (MAP)، الگوی اتوزومال مغلوب دارد و ناشی از جهش‌های نوکلئوتیدی در ژن *MutYH* است. نظارت دقیق آندوسکوپی برای همه بیماران FAP، MAP و اعضای خانواده در معرض خطر آنها، توصیه می‌شود. علاوه بر این، تحقیقات بیشتر در تعیین اهمیت تظاهرات بدخیمی‌های خارج کولونی FAP و ارتباط آن با سایر تظاهرات بیماری، ممکن است اطلاعاتی را فراهم کند که بر استراتژی‌های مراقبتی و درمانی، در آینده تأثیرگذار باشد. در نهایت، هدف همه این تحقیقات، کاهش عوارض بیماری و تلاش جهت افزایش طول عمر و کیفیت زندگی قابل قبول برای افراد آسیب‌دیده است.

*MutYH* می‌گردد و در بیماری با جهش‌های دو آللی Y179C نسبت به جهش‌های G396D، با یک فنوتیپ شدیدتری (به‌عنوان مثال، شروع زودتر و تعداد بیشتر پولیپها) همراه است (۷۱). در مطالعه دیگری نیز، واریانت p.G396D همراه با پیشرفت پولیپ‌های پایه‌دار در بیماران MAP گزارش شده است (۷۸).

**الگوریتم‌های تست‌های ژنتیکی:** بیماری که دارای یک شکل تضعیف شده‌ای از پولیپوز آدنوماتوز یا FAP کلاسیک با یک الگوی توارثی مغلوب هستند، مشکوک به جهش‌های دو آللی در ژن *MutYH* می‌باشند. همچنین در بیماران مبتلا به CRC تا قبل از سن ۵۰ سالگی و در بیماران دارای پولیپ‌های متعدد کولون (بیشتر از ۱۰ عدد، از جمله آدنوماتوز و پایه‌دار) باید بیشتر مدنظر قرار گیرند. هنگام یافتن یک فرد ناقل جهش‌های دو آللی در ژن *MutYH*، آزمایشات ژنتیکی را می‌توان برای بستگان درجه اول او نیز پیشنهاد داد، به‌ویژه خواهر و برادرهایی که به میزان ۲۵ درصد دارای ریسک ناقل بودن جهش‌های دو آللی هستند. در بیماران MAP احتمال ریسک ابتلا به این بیماری در فرزندان آن‌ها، بستگی به وضعیت ژنتیکی همسر آن فرد بیمار دارد. آنالیز جهش‌های ژرمینال، معمولاً شامل دو نوع از متداول‌ترین جهش‌ها (p.Y179C و p.G396D) می‌باشد. تعیین‌توالی کامل ژن در موارد زیر توصیه می‌شود: (۱) افرادی که ناقل یک یا دو جهش متداول هستند، (۲) افرادی که از نظر نژادی هندی و اروپایی نیستند و (۳) در افرادی با نژاد هندی و اروپایی با سابقه‌ی خانوادگی که برای جهش‌های شایع، منفی بوده باشند. از آنجا که حذف‌ها و مضاعف‌شدگی‌های بزرگ، به‌طور فوق‌العاده‌ای در ژن *MutYH* گزارش شده‌اند، دیگر نیازی به انجام روش‌هایی برای آنالیز این جهش‌ها نیست (۶۳).

**مدیریت بالینی:** پروتکل مراقبتی پیشنهاد شده برای هر دو حالت بیماران MAP و AFAP مشابه می‌باشد. افراد می‌بایست از سن ۱۸ تا ۲۰ سالگی کولونوسکوپی را شروع کرده و هر دو سال یک‌بار و به‌صورت مادام‌العمر آن را ادامه دهند. مدیریت پولیپ‌های کولورکتال، شبیه آن چیزی است که برای

## مشارکت نویسندگان

محمد مهدی حیدری در ارائه ایده، مهتری خاتمی در طراحی مطالعه، الهام افخمی عقدا و مریم طهماسبی در جمع‌آوری داده‌ها، زهرا شاکر اردکانی در تجزیه و تحلیل داده‌ها مشارکت داشته و همه نویسندگان در تدوین، ویرایش اولیه و نهایی مقاله و پاسخگویی به سوالات مرتبط با مقاله سهیم هستند.

## سپاس‌گزاری

نویسندگان مقاله از حمایت‌های دانشگاه یزد در انجام این پژوهش تشکر و قدردانی می‌کنند.  
حامی مالی: ندارد.  
تعارض در منافع: وجود ندارد.

## References:

- 1-Ditonno I, Novielli D, Celiberto F, Rizzi S, Rendina M, Ierardi E, et al. *Molecular Pathways of Carcinogenesis in Familial Adenomatous Polyposis*. Int J Mol Sci 2023; 24(6): 5687.
- 2-Half E, Bercovich D, Rozen P. *Familial Adenomatous Polyposis*. Orphanet J Rare Dis 2009; 4: 22.
- 3-Claes K, Dahan K, Tejpar S, De Paepe A, Bonduelle M, Abramowicz M, et al. *The Genetics of Familial Adenomatous Polyposis (Fap) and Mutyh-Associated Polyposis (Map)*. Acta Gastroenterol Belg 2011; 74(3): 421-6.
- 4-Heidari MM, Ebrahimi F, Shaker Ardakani Z, Mirzaei M, Mirhosseini S, Khatami M. *Molecular Study of Nucleotide Changes of Atpase6 and Mt-Cyb Genes in the Mitochondrial Genome of Patients with Familial Adenomatous Polyposis (Fap)*. The Journal of Shahid Sadoughi University of Medical Sciences 2023; 31 (5): 6632-45.
- 5-Afkhami E, Heidari MM, Khatami M, Ghadamyari F, Dianatpour S. *Detection of Novel Mitochondrial Mutations in Cytochrome C Oxidase Subunit 1 (Cox1) in Patients with Familial Adenomatous Polyposis (Fap)*. Clin Transl Oncol 2020; 22(6): 908-18.
- 6-Heidari MM, Afkhami E, Khatami M, Farzaneh G. *Genetic Analysis of D-Loop Region of Mitochondrial Dna Sequence in Iranian Patients with Familial Adenomatous Polyposis (Fap): A Case-Control Study*. Journal of Rafsanjan University of Medical Sciences 2023; 21(12): 1307-22.
- 7-Shaker Ardakani Z, Heidari MM, Khatami M, Bitaraf Sani M. *Association of Pathogenic Missense and Nonsense Mutations in Mitochondrial Coii Gene with Familial Adenomatous Polyposis (Fap)*. Int J Mol Cell Med 2020; 9(4): 255-65.
- 8-Parker TW, Neufeld KL. *Apc Controls Wnt-Induced B-Catenin Destruction Complex Recruitment in Human Colonocytes*. Sci Rep 2020; 10(1): 2957.
- 9-Hankey W, Frankel WL, Groden J. *Functions of the Apc Tumor Suppressor Protein Dependent and Independent of Canonical Wnt Signaling: Implications for Therapeutic Targeting*. Cancer Metastasis Rev 2018; 37(1): 159-72.



- 10-Pino MS, Chung DC. *The Chromosomal Instability Pathway in Colon Cancer*. *Gastroenterology* 2010; 138(6): 2059-72.
- 11-Kapitanović S, Cacev T, Radosević S, Spaventi S, Spaventi R, Pavelić K. *Apc Gene Loss of Heterozygosity, Mutations, E1317q, and I1307k Germ-Line Variants in Sporadic Colon Cancer in Croatia*. *Exp Mol Pathol* 2004; 77(3): 193-200.
- 12-Nielsen M, Hes FJ, Nagengast FM, Weiss MM, Mathus-Vliegen EM, Morreau H, et al. *Germline Mutations in Apc and Mutyh are Responsible for the Majority of Families with Attenuated Familial Adenomatous Polyposis*. *Clin Genet* 2007; 71(5): 427-33.
- 13-Balmaña J, Balaguer F, Cervantes A, Arnold D; ESMO Guidelines Working Group. *Familial Risk-Colorectal Cancer: Esmo Clinical Practice Guidelines*. *Ann Oncol* 2013; 24 Suppl 6: vi73-80.
- 14-Ghadamyari F, Heidari MM, Zeinali S, Khatami M, Merat S, Bagherian H, Rejali L. *Mutational Screening through Comprehensive Bioinformatics Analysis to Detect Novel Germline Mutations in the Apc Gene in Patients with Familial Adenomatous Polyposis (Fap)*. *J Clin Lab Anal* 2021; 35(5): e23768.
- 15-Rowan AJ, Lamlum H, Ilyas M, Wheeler J, Straub J, Papadopoulou A, et al. *APC Mutations in Sporadic Colorectal Tumors: A Mutational "Hotspot" and Interdependence of the "Two Hits"*. *Proc Natl Acad Sci U S A* 2000; 97(7): 3352-7.
- 16-De Queiroz Rossanese LB, De Lima Marson FA, Ribeiro JD, Coy CS, Bertuzzo CS. *Apc Germline Mutations in Families with Familial Adenomatous Polyposis*. *Oncol Rep* 2013; 30(5): 2081-8.
- 17-Heinen CD. *Genotype to Phenotype: Analyzing the Effects of Inherited Mutations in Colorectal Cancer Families*. *Mutat Res* 2010; 693(1-2): 32-45.
- 18-Schneikert J, Behrens J. *The Canonical Wnt Signalling Pathway and its Apc Partner in Colon Cancer Development*. *Gut* 2007; 56(3): 417-25.
- 19-Dallosso AR, Jones S, Azzopardi D, Moskvina V, Al-Tassan N, Williams GT, et al. *The Apc Variant P.Glu1317gln Predisposes to Colorectal Adenomas by a Novel Mechanism of Relaxing the Target for Tumorigenic Somatic Apc Mutations*. *Hum Mutat* 2009; 30(10): 1412-8.
- 20-Disciglio V, Forte G, Fasano C, Sanese P, Lepore Signorile M, De Marco K, et al. *Apc Splicing Mutations Leading to in-Frame Exon 12 or Exon 13 Skipping are Rare Events in Fap Pathogenesis and Define the Clinical Outcome*. *Genes(Basel)* 2021; 12(3): 353.
- 21-Schwab AL, Tuohy TM, Condie M, Neklason DW, Burt RW. *Gonadal Mosaicism and Familial Adenomatous Polyposis*. *Fam Cancer* 2008; 7(2): 173-77.
- 22-Aitchison A, Hakkaart C, Day RC, Morrin HR, Frizelle FA, Keenan JI. *Apc Mutations are Not Confined to Hotspot Regions in Early-Onset Colorectal Cancer*. *Cancers(Basel)* 2020; 12(12): 3829.
- 23-Fearnhead NS, Britton MP, Bodmer WF. *The Abc of Apc*. *Hum Mol Genet* 2001; 10(7): 721-33.
- 24-Talseth-Palmer BA. *The Genetic Basis of Colonic Adenomatous Polyposis Syndromes*. *Hered Cancer Clin Pract* 2017; 15: 5.

- 25-Sant V, Reich E, Khanna L, Cao W, Kornacki S, Grucela A. *Attenuated Familial Adenomatous Polyposis (Afp) in a Patient Associated with a Novel Mutation in Apc*. *BMJ Case Rep* 2019; 12(11): e231232.
- 26-Ibrahim A, Barnes DR, Dunlop J, Barrowdale D, Antoniou AC, Berg JN. *Attenuated Familial Adenomatous Polyposis Manifests as Autosomal Dominant Late-Onset Colorectal Cancer*. *Eur J Hum Genet* 2014; 22(11): 1330-3.
- 27-Latchford A, Volikos E, Johnson V, Rogers P, Suraweera N, Tomlinson I, et al. *Apc Mutations in Fap-Associated Desmoid Tumours are Non-Random but Not 'Just Right'*. *Hum Mol Genet* 2007; 16(1): 78-82.
- 28-Mankaney G, Leone P, Cruise M, LaGuardia L, O'Malley M, Bhatt A, et al. *Gastric Cancer in Fap: A Concerning Rise in Incidence*. *Fam Cancer* 2017; 16(3): 371-6.
- 29-Campos FG, Martinez CAR, Bustamante Lopez LA, Kanno DT, Nahas SC, Cecconello I. *Advanced Duodenal Neoplasia and Carcinoma in Familial Adenomatous Polyposis: Outcomes of Surgical Management*. *J Gastrointest Oncol* 2017; 8(5): 877-84.
- 30-Groves CJ, Saunders BP, Spigelman AD, Phillips RK. *Duodenal Cancer in Patients with Familial Adenomatous Polyposis (Fap): Results of a 10 Year Prospective Study*. *Gut* 2002; 50(5): 636-41.
- 31-Bülow S, Björk J, Christensen IJ, Fausa O, Järvinen H, Moesgaard F, et al. *Duodenal Adenomatosis in Familial Adenomatous Polyposis*. *Gut* 2004; 53(3): 381-6.
- 32-Deibert B, Ferris L, Sanchez N, Weishaar P. *The Link Between Colon Cancer and Congenital Hypertrophy of the Retinal Pigment Epithelium (Chrpe)*. *Am J Ophthalmol Case Rep* 2019; 15: 100524.
- 33-Wijn MA, Keller JJ, Giardiello FM, Brand HS. *Oral and Maxillofacial Manifestations of Familial Adenomatous Polyposis*. *Oral Dis* 2007; 13(4): 360-5.
- 34-Groen EJ, Roos A, Muntinghe FL, Enting RH, de Vries J, Kleibeuker JH, et al. *Extra-Intestinal Manifestations of Familial Adenomatous Polyposis*. *Ann Surg Oncol* 2008; 15(9): 2439-50.
- 35-Vasen HF, Möslein G, Alonso A, Aretz S, Bernstein I, Bertario L, et al. *Guidelines for the Clinical Management of Familial Adenomatous Polyposis (Fap)*. *Gut* 2008; 57(5): 704-13.
- 36-Abdullah Suhaimi SN, Nazri N, Nani Harlina ML, Md Isa N, Muhammad R. *Familial Adenomatous Polyposis-Associated Papillary Thyroid Cancer*. *Malays J Med Sci* 2015; 22(4): 69-72.
- 37-Farinella E, Soobrah R, Phillips RK, Clark SK. *Familial Adenomatous Polyposis (Fap) and Gender. Does Gender Influence the Genetic Transmission of Fap?* *Fam Cancer* 2010; 9(3): 405-6.
- 38-Waller A, Findeis S, Lee MJ. *Familial Adenomatous Polyposis*. *J Pediatr Genet* 2016; 5(2): 78-83.
- 39-Leppert M, Burt R, Hughes JP, Samowitz W, Nakamura Y, Woodward S, et al. *Genetic Analysis of an Inherited Predisposition to Colon Cancer in a Family with a Variable Number of Adenomatous Polyps*. *N Engl J Med* 1990; 322(13): 904-8.

- 40-Ripa R, Bisgaard ML, Bülow S, Nielsen FC. *De Novo Mutations in Familial Adenomatous Polyposis (Fap)*. Eur J Hum Genet 2002; 10(10): 631-7.
- 41-Torrezan GT, da Silva FC, Santos EM, Krepischi AC, Achatz MI, Aguiar S Jr, et al. *Mutational Spectrum of the Apc and Mutyh Genes and Genotype-Phenotype Correlations in Brazilian Fap, Afap, and Map Patients*. Orphanet J Rare Dis 2013; 8: 54.
- 42-Newton KF, Mallinson EK, Bowen J, Lalloo F, Clancy T, Hill J, et al. *Genotype-Phenotype Correlation in Colorectal Polyposis*. Clin Genet 2012; 81(6): 521-31.
- 43-Nieuwenhuis MH, Vasen HF. *Correlations between Mutation Site in Apc and Phenotype of Familial Adenomatous Polyposis (Fap): A Review of the Literature*. Crit Rev Oncol Hematol 2007; 61(2): 153-61.
- 44-Dinarvand P, Davaro EP, Doan JV, Ising ME, Evans NR, Phillips NJ, et al. *Familial Adenomatous Polyposis Syndrome: An Update and Review of Extraintestinal Manifestations*. Arch Pathol Lab Med 2019; 143(11): 1382-98.
- 45-Renkonen ET, Nieminen P, Abdel-Rahman WM, Moisio AL, Järvelä I, Arte S, et al. *Adenomatous Polyposis Families That Screen Apc Mutation-Negative By Conventional Methods Are Genetically Heterogeneous*. J Clin Oncol 2005; 23(24): 5651-9.
- 46-Aihara H, Kumar N, Thompson CC. *Diagnosis, Surveillance, and Treatment Strategies for Familial Adenomatous Polyposis: Rationale and Update*. Eur J Gastroenterol Hepatol 2014; 26(3): 255-62.
- 47-Wang D, Liang S, Zhang X, Dey SK, Li Y, Xu C, et al. *Targeted Next-Generation Sequencing Approach for Molecular Genetic Diagnosis of Hereditary Colorectal Cancer: Identification of a Novel Single Nucleotide Germline Insertion in Adenomatous Polyposis Coli Gene Causes Familial Adenomatous Polyposis*. Mol Genet Genomic Med 2019; 7(1): e00505.
- 48-Herzig D, Hardiman K, Weiser M, You N, Paquette I, Feingold DL, et al. *The American Society of Colon and Rectal Surgeons Clinical Practice Guidelines for the Management of Inherited Polyposis Syndromes*. Dis Colon Rectum 2017; 60(9): 881-94.
- 49-Tajika M, Tanaka T, Oonishi S, Yamada K, Kamiya T, Mizuno N, et al. *Endoscopic Management of Adenomas in the Ileal Pouch and the Rectal Remnant after Surgical Treatment in Familial Adenomatous Polyposis*. J Clin Med 2022; 11(12): 3562.
- 50-Hyer W, Cohen S, Attard T, Vila-Miravet V, Pienar C, Auth M, et al. *Management of Familial Adenomatous Polyposis in Children and Adolescents: Position Paper from the Espghan Polyposis Working Group*. J Pediatr Gastroenterol Nutr 2019; 68(3): 428-41.
- 51-Tudyka VN, Clark SK. *Surgical Treatment in Familial Adenomatous Polyposis*. Ann Gastroenterol 2012; 25(3): 201-6.
- 52-Anele CC, Xiang J, Martin I, Hawkins M, Man R, Clark SK, et al. *Regular Endoscopic Surveillance and Polypectomy is Effective in Managing Rectal Adenoma Progression Following Colectomy and Ileorectal Anastomosis in Patients with Familial Adenomatous Polyposis*. Colorectal Dis 2022; 24(3): 277-83.

- 53-Thiruvengadam SS, Lopez R, O'Malley M, LaGuardia L, Church JM, Kalady M, et al. *Spigelman Stage Iv Duodenal Polyposis Does Not Precede Most Duodenal Cancer Cases in Patients with Familial Adenomatous Polyposis*. *Gastrointest Endosc* 2019; 89(2): 345-54. e2.
- 54-Lopez-Ceron M, van den Broek FJ, Mathus-Vliegen EM, Boparai KS, van Eeden S, Fockens P, et al. *The Role of High-Resolution Endoscopy and Narrow-Band Imaging in the Evaluation of Upper Gi Neoplasia in Familial Adenomatous Polyposis*. *Gastrointest Endosc* 2013; 77(4): 542-50.
- 55-Campos FG, Sulbaran M, Safatle-Ribeiro AV, Martinez CA. *Duodenal Adenoma Surveillance in Patients with Familial Adenomatous Polyposis*. *World J Gastrointest Endosc* 2015; 7(10): 950-9.
- 56-Belfiore A, Ciniselli CM, Signoroni S, Gariboldi M, Mancini A, Rivoltini L, et al. *Preventive Anti-Inflammatory Diet to Reduce Gastrointestinal Inflammation in Familial Adenomatous Polyposis Patients: A Prospective Pilot Study*. *Cancer Prev Res (Phila)* 2021; 14(10): 963-72.
- 57-Nieuwenhuis MH, Mathus-Vliegen EM, Baeten CG, Nagengast FM, van der Bijl J, van Dalsen AD, et al. *Evaluation of Management of Desmoid Tumours Associated with Familial Adenomatous Polyposis in Dutch Patients*. *Br J Cancer* 2011; 104(1): 37-42.
- 58-Iwama T, Akasu T, Utsunomiya J, Muto T. *Does a Selective Cyclooxygenase-2 Inhibitor (Tiracoxib) Induce Clinically Sufficient Suppression of Adenomas in Patients with Familial Adenomatous Polyposis? A Randomized Double-Blind Placebo-Controlled Clinical Trial*. *Int J Clin Oncol* 2006; 11(2): 133-9.
- 59-Burke CA, Dekker E, Lynch P, Samadder NJ, Balaguer F, Hüneburg R., et al. *Eflornithine Plus Sulindac for Prevention of Progression in Familial Adenomatous Polyposis*. *N Engl J Med* 2020; 383(11): 1028-39.
- 60-Lynch PM, Burke CA, Phillips R, Morris JS, Slack R, Wang X, et al. *An International Randomised Trial of Celecoxib Versus Celecoxib Plus Difluoromethylornithine in Patients with Familial Adenomatous Polyposis*. *Gut* 2016; 65(2): 286-295.
- 61-Dovizio M, Tacconelli S, Ricciotti E, Bruno A, Maier TJ, Anzellotti P, et al. *Effects of Celecoxib on Prostanoid Biosynthesis and Circulating Angiogenesis Proteins in Familial Adenomatous Polyposis*. *J Pharmacol Exp Ther* 2012; 341(1): 242-50.
- 62-Aelvoet AS, Buttitta F, Ricciardiello L, Dekker E. *Management of Familial Adenomatous Polyposis and Mutyh-Associated Polyposis; New Insights*. *Best Pract Res Clin Gastroenterol* 2022; 58-59: 101793.
- 63-Kantor M, Sobrado J, Patel S, Eiseler S, Ochner C. *Hereditary Colorectal Tumors: A Literature Review on Mutyh-Associated Polyposis*. *Gastroenterol Res Pract* 2017; 2017: 8693182.
- 64-Rashid M, Fischer A, Wilson CH, Tiffen J, Rust AG, Stevens P, et al. *Adenoma Development in Familial Adenomatous Polyposis and Mutyh-Associated Polyposis: Somatic Landscape and Driver Genes*. *J Pathol* 2016; 238(1): 98-108.
- 65-Disel U, Sivakumar S, Pham T, Fleischmann Z, Anu RI, Sokol ES, et al. *Increased Kras G12c Prevalence, High Tumor Mutational Burden, and Specific*

- Mutational Signatures are Associated with Mutyh Mutations: A Pan-Cancer Analysis.* Oncologist 2023; oyad230.
- 66-Toboeva MK, Shelygin YA, Frolov SA, Kuzminov MA, Tsukanov AS. *Mutyh-Associated Polyposis.* Ter Arkh 2019; 91(2): 97-100.
- 67-Out AA, Tops CM, Nielsen M, Weiss MM, van Minderhout IJ, Fokkema IF, et al. *Leiden Open Variation Database of the Mutyh Gene.* Hum Mutat 2010; 31(11): 1205-15.
- 68-Moisio AL, Järvinen H, Peltomäki P. *Genetic and Clinical Characterisation of Familial Adenomatous Polyposis: A Population Based Study.* Gut 2002; 50(6): 845-50.
- 69-Knudsen A, Bülow S, Tomlinson I, Möslein G, Heinimann K, Christensen I, et al. *Attenuated Familial Adenomatous Polyposis: Results from an International Collaborative Study.* Colorectal Dis 2010; 12(10Online): e243-9.
- 70-Grover S, Kastrinos F, Steyerberg EW, Cook EF, Dewanwala A, Burbidge LA, et al. *Prevalence and Phenotypes of Apc and Mutyh Mutations in Patients with Multiple Colorectal Adenomas.* Jama 2012; 308(5): 485-92.
- 71-Guarinos C, Juárez M, Egoavil C, Rodríguez-Soler M, Pérez-Carbonell L, Salas R, et al. *Prevalence and Characteristics of Mutyh-Associated Polyposis in Patients with Multiple Adenomatous and Serrated Polyps.* Clin Cancer Res 2014; 20(5): 1158-68.
- 72-Seguí N, Navarro M, Pineda M, Köger N, Bellido F, González S, et al. *Exome Sequencing Identifies Mutyh Mutations in a Family with Colorectal Cancer and an Atypical Phenotype.* Gut 2015; 64(2): 355-6.
- 73-Morak M, Heidenreich B, Keller G, Hampel H, Laner A, de la Chapelle A, et al. *Biallelic Mutyh Mutations Can Mimic Lynch Syndrome.* Eur J Hum Genet 2014; 22(11): 1334-7.
- 74-Win AK, Hopper JL, Jenkins MA. *Association between Monoallelic Mutyh Mutation and Colorectal Cancer Risk: A Meta-Regression Analysis.* Fam Cancer 2011; 10(1): 1-9.
- 75-Theodoratou E, Campbell H, Tenesa A, Houlston R, Webb E, Lubbe S, et al. *A Large-Scale Meta-Analysis to Refine Colorectal Cancer Risk Estimates Associated with Mutyh Variants.* Br J Cancer 2010; 103(12): 1875-84.
- 76-Vogt S, Jones N, Christian D, Engel C, Nielsen M, Kaufmann A, et al. *Expanded Extracolonic Tumor Spectrum in Mutyh-Associated Polyposis.* Gastroenterology 2009; 137(6): 1976-85. e1-10
- 77-Nielsen M, Morreau H, Vasen HF, Hes FJ. *Mutyh-Associated Polyposis (Map).* Crit Rev Oncol Hematol 2011; 79 (1): 1-16 .
- 78-Pitroski CE, Cossio SL, Koehler-Santos P, Graudenz M, Prolla JC, Ashton-Prolla P. *Frequency of the Common Germline Mutyh Mutations P. G396d and P. Y179c in Patients Diagnosed with Colorectal Cancer in Southern Brazil.* Int J Colorectal Dis 2011; 26(7): 841-6.

## Genetic Causes of Familial Adenomatous Polyposis (FAP), Risk Factors and Clinical Outcomes

Mohammadmehdi Heidari<sup>\*1</sup>, Elham Afkhami aqhda<sup>1</sup>, Maryam Tahmasebi<sup>1</sup>, Mehri Khatami<sup>1</sup>,  
Zahra Shaker Ardakani<sup>1</sup>

### Review Article

**Introduction:** Familial adenomatous polyposis (FAP) is a hereditary disorder that is the most common colon cancer syndrome in an autosomal dominant form. At first, germline mutations in the APC gene (adenomatous polyposis) were identified as the main genetic factor causing FAP, but during subsequent studies, the human MutY (MYH) gene with an autosomal recessive pattern was also identified as the factor causing this disease, which is commonly referred to as MutYH-dependent apoptosis (MAP). FAP and MAP present with an early onset of hundreds of adenomatous polyps in the colon, at a median age of 35–40 years, and are associated with a significantly increased risk of colon cancer (CRC). In some other patients, gastrointestinal polyps, congenital hypertrophy in the retinal pigment epithelium, desmoid tumors, and extracolonic malignancies are seen. The common treatment method in patients is through endoscopic and surgical methods. However, the patients with FAP and their relatives should receive appropriate genetic counseling. The purpose of this review article was to describe and investigate the clinical aspects and genetic diseases of FAP and MAP. For this purpose, the latest articles related to FAP genetic disease were selected by searching Google Scholar and PubMed sources.

**Conclusion:** Despite the progress made in discovering the molecular mechanisms of FAP, its genetic factors are still not fully understood. A deeper understanding of the molecular biology and genetics of this disease can lead to healthy therapies that can be used to rezone intestinal polyps and neoplastic malignancies and be a new target for future treatment.

**Keywords:** Nucleotide Variations, Colorectal cancer, Familial adenomatous polyposis, APC, MutYH.

**Citation:** Heidari Mm, Afkhami aqhda E, Tahmasebi M, Khatami M, Shaker Ardakani Z. **Genetic Causes of Familial Adenomatous Polyposis (FAP), Risk Factors and Clinical Outcomes** J Shahid Sadoughi Uni Med Sci 2024; 31(12): 7273-94.

<sup>1</sup>Department of Biology, Yazd University, Yazd, Iran.

\*Corresponding author: Tel: 035-31233381, email: Heidarimm@yazd.ac.ir