

بررسی میزان فراوانی ریشه سوم مولر اول و دوم مندیبل در جمعیت یزد با استفاده از تصویربرداری CBCT

سید حسین رضوی^۱، کتابون لسانی^۱، فاطمه آیت‌اللهی^۲، آرزو انصاری لاری^۱،
علی حسن‌زاده سلماسی^{۳*}، یاسر صافی^۳

مقاله پژوهشی

مقدمه: ریشه سوم دندان‌های مولر مندیبل مهم‌ترین تنوع نرمال آناتومیکی در این دندان‌ها محسوب می‌شود. عدم تشخیص وجود این ریشه یکی از شایع‌ترین دلایل شکست درمان در این دندان‌ها به حساب می‌آید. لذا هدف از این مطالعه بررسی میزان فراوانی Radix Entomolaris در دندان‌های مولر اول و دوم مندیبل در شهر یزد با استفاده از تصویربرداری CBCT می‌باشد.

روش بررسی: در این مطالعه مقطعی _ تحلیلی تعداد ۲۱۷ تصویر CBCT که در یک کلینیک خصوصی رادیولوژی دهان و فک و صورت تهیه شده بود، بررسی شد. وجود Radix Entomolaris در دندان‌های مولر اول و دوم مندیبل بر حسب جنسیت، نوع دندان و سمت قرارگیری بررسی شد. داده‌ها با استفاده از نرم‌افزار SPSS version 16 و آزمون آماری Chi-Square تجزیه و تحلیل شدند.

نتایج: فراوانی Radix Entomolaris در مطالعه حاضر در دندان‌های مولر اول و دوم به ترتیب ۵/۱٪ و ۱/۸٪ گزارش شد. فراوانی دو طرفه بودن آن ۱/۴٪ بود. در موارد یک‌طرفه در سمت راست بیشتر مشاهده شد. بروز Radix Entomolaris با جنسیت ارتباط آماری معناداری نداشت ($P>0.05$).

نتیجه‌گیری: فراوانی کلی Radix Entomolaris در جمعیت یزد ۶/۹٪ می‌باشد. فراوانی آن با احتمال بیشتر به صورت یک طرفه، بیشتر دندان مولر اول و بدون تأثیر جنسیت می‌باشد.

واژه‌های کلیدی: تنوع نرمال آناتومیکی، تصویربرداری CBCT، ریشه سوم مولر مندیبل

ارجاع: رضوی سیدحسین، لسانی کتابون، آیت‌اللهی فاطمه، انصاری لاری آرزو، حسن‌زاده سلماسی علی، صافی یاسر. بررسی میزان فراوانی ریشه سوم مولر اول و دوم مندیبل در جمعیت یزد با استفاده از تصویربرداری CBCT. مجله علمی پژوهشی دانشگاه علوم پزشکی شهید صدوقی یزد ۱۴۰۲؛ ۳۱ (۷): ۴۳-۶۸۳۶.

۱- گروه رادیولوژی دهان، فک و صورت، دانشکده دندانپزشکی، دانشگاه علوم پزشکی شهید صدوقی، یزد، ایران.

۲- گروه اندودانتیکس، دانشکده دندانپزشکی، دانشگاه علوم پزشکی شهید صدوقی، یزد، ایران.

۳- گروه رادیولوژی دهان، فک و صورت، دانشکده دندانپزشکی، دانشگاه علوم پزشکی شهید بهشتی، تهران، ایران.

* (نویسنده مسئول): تلفن: ۰۹۱۲۱۵۴۶۶۴۸، پست الکترونیکی: aliiiiiiiihzh@gmail.com، صندوق پستی: ۸۹۱۵۸۹۹۱۳۲

ترنسپورت، لچ و جداشدگی وسیله را کاهش می‌دهد (۹). لذا هدف از این مطالعه بررسی میزان فراوانی RE در دندان‌های مولر اول و دوم مندیبل در شهر یزد با استفاده از تصویربرداری CBCT می‌باشد.

روش بررسی

این مطالعه توصیفی - مقطعی، با بررسی ۲۱۷ تصویر CBCT تهیه شده از بیماران مراجعه‌کننده به یک کلینیک خصوصی رادیولوژی دهان و فک و صورت در شهر یزد انجام گرفته است. کلیه تصاویر با دستگاه CBCT sordex scanora ساخت کشور فنلاند (Helsinki)، با 10×7 سانتی‌متر و سایز وکسل 200 میکرومتر با شرایط اکسپوژر 90 KVP، 8 ma و 816 تهیه شده بودند. معیار ورود به مطالعه شامل تصاویر CBCT با کیفیت مربوط به بیماران با ملیت ایرانی بالای 20 سال، حضور هم‌زمان هر چهار دندان مولر مندیبل، عدم وجود آرتیفکت‌های شدید در تصاویر و هم‌چنین عدم درمان‌های همی سکشن و root amputation بود. حضور ریشه RE به صورت جداگانه توسط دو رزیدنت سال آخر رادیولوژی، در یک اتاق نیمه تاریک با استفاده از کامپیوتر و در محیط نرم‌افزار Ondemand (cybermed I nc.seoul.korea) درمورد ارزیابی قرار گرفت. تصاویر در مقطع اگزیزال و کروئال تهیه شده با فرمت Digital imaging and communications in medicine (DICOM) آنالیز شدند. در مواردی که اختلاف نظر وجود داشت نظر یک رادیولوژیست دهان فک و صورت لحاظ گردید.

تجزیه و تحلیل آماری

داده‌های جمع‌آوری شده، در محیط نرم‌افزاری SPSS version 16 و با استفاده از آزمون آماری Chi-Square تجزیه و تحلیل شدند. سطح معنی‌داری $P < 0.05$ در نظر گرفته شد.

ملاحظات اخلاقی

پروپوزال این تحقیق توسط دانشگاه علوم پزشکی شهید صدوقی یزد تایید شده است (کد اخلاق IR.SSU.DENTISTRY.REC.1401-052)

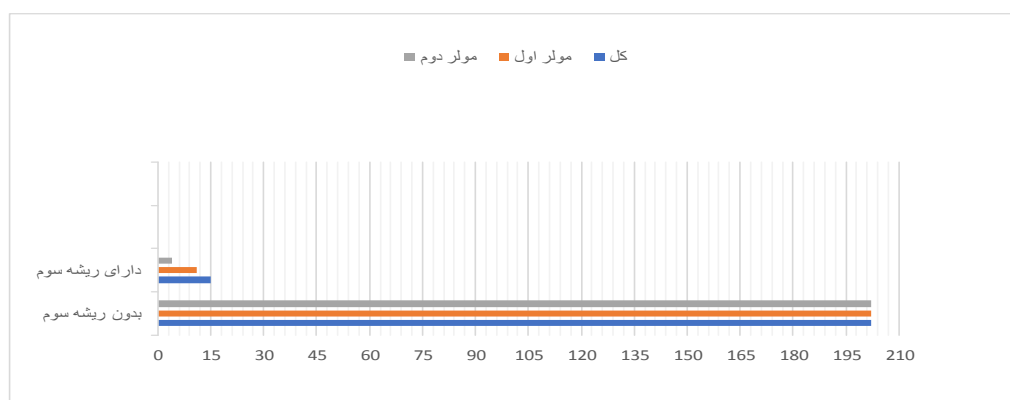
مقدمه

درمان ریشه دندان با هدف کاهش تعداد باکتری کانال، ایجاد سیل مناسب و جلوگیری از عفونت مجدد انجام می‌شود (۱). شیوع پوسیدگی در دندان‌های مولر اول دائمی به دلیل رویش زودهنگام و وجود پیت و فیشورهای عمیق، بیشتر از سایر دندان‌ها گزارش شده است؛ لذا این دندان‌ها با احتمال بیشتری نیاز به درمان ریشه خواهند داشت (۲). موفقیت درمان، با شناخت تفاوت‌های آناتومیکی و مورفولوژیکی سیستم‌های کانال دندان‌های افزایش می‌یابد. مهم‌ترین تنوع نرمال آناتومیکی در مولرهای اول مندیبل، ریشه سوم گزارش شده است (۳). ژنتیک و قومیت بیشتر از جنسیت بر میزان فراوانی آن اثر گذارند (۲). این ریشه ممکن است به صورت دیس-تولینگوالی (Radix-entomolaris) و یا مزوباکالی (Radix-paramolaris) دیده شود (۴). بیش‌ترین میزان فراوانی RE مربوط به دندان مولر اول و سپس مربوط به مولر دوم می‌باشد. این ریشه نسبت به ریشه دیستال کوچک‌تر و منحنی‌تر بوده و می‌تواند دارای اتصال ناقص یا بدون اتصال به آن باشد (۴-۶). عدم تشخیص وجود این ریشه یکی از شایع‌ترین دلایل شکست درمان در این دندان‌ها به حساب می‌آید. استفاده از رادیوگرافی‌های معمولی رایج‌ترین روش بررسی آناتومی دندان می‌باشد (۷). هم‌پوشانی نقاط آناتومیکی به عنوان بزرگ‌ترین محدودیت ذاتی در این تصاویر، تفسیر و بررسی آناتومی دندان را دشوار می‌کند (۸). تکنولوژی توموگرافی کامپیوتری مخروطی (Cone beam computed tomography) با ایجاد تصویر سه بعدی، با امکان بررسی دقیق دو طرفه فکین و بر طرف نمودن محدودیت هم‌پوشانی نقاط آناتومیکی، موجب حصول دقیق‌تر وضعیت تشخیصی و مورفولوژیکی دنتوالونولار می‌گردد؛ هم‌چنین علاوه بر تشخیص وجود RE، اطلاع از درجه و شعاع خمیدگی کانال می‌تواند خطاهای یاتروژنیک مانند

نتایج

در این مطالعه ۲۱۷ تصویر CBCT به روش سرشماری تعیین و مورد بررسی قرار گرفت که از این تعداد ۱۴۸ تصویر مربوط به زنان و ۶۹ تصویر مربوط به مردان بود. به طور کلی ریشه RE در ۱۵ تصویر (۶/۹٪) دیده شد. نتایج حاصل از این بررسی در جدول و نمودار ۱ دیده می‌شود. همان گونه که در جدول دیده می‌شود، فراوانی ریشه

RE بر حسب سمت فک تفاوت آماری معنی‌داری نشان می‌دهد. به طوریکه فراوانی RE در سمت راست به صورت معنی‌داری از فراوانی آن در سمت چپ و فراوانی دوطرفه بیشتر بود. ($P < 0/05$). هم‌چنین فراوانی ریشه RE در دندان مولر اول به‌طور معنی‌داری از مولر دوم بیشتر بود. ($P < 0/05$) اما فراوانی این ریشه، در دو جنس تفاوت آماری معنی‌داری نشان نداد ($P > 0/05$).



نمودار ۱: فراوانی حضور حداقل یک ریشه سوم در تصاویر

جدول ۱: مقایسه فراوانی ریشه RE بر حسب متغیرهای دموگرافیک (٪)

متغیر	تعداد (درصد)	P
نوع دندان	مولر اول ۱۱ (۵/۱٪)	۰/۰۰۰
	مولر دوم ۴ (۱/۸٪)	
نیم فک	راست ۸ (۳/۷٪)	۰/۰۰۰
	چپ ۴ (۱/۸٪)	
جنسیت	زن ۹ (۴/۱٪)	۰/۵۶۷
	مرد ۶ (۲/۸٪)	

نتایج با استفاده از آزمون آماری Chi-Square آنالیز شدند.

بحث

پوسیدگی دندان‌های مولر اول دائمی به دلیل رویش زودهنگام و وجود پیت و فیشورهای عمیق، با فراوانی بیشتری نسبت به سایر دندان‌ها رخ می‌دهد؛ لذا با احتمال بالاتری نیاز به درمان ریشه خواهند داشت به‌طوری که ۱۷/۴٪ از کل درمان‌های ریشه را به خود

اختصاص می‌دهند (۱۰). شناخت تنوع آناتومیکی و مورفولوژیکی دندان باعث افزایش موفقیت درمان ریشه می‌شود؛ از جمله این تنوع در دندان‌های مولر مندیبل، ریشه سوم است. احتمال تشخیص این ریشه در رادیوگرافی‌های معمول به‌ویژه پری‌اپیکال موازی به دلیل سوپرایمپوزیشن ریشه دیستال کم است و در

در این تصویربرداری وجود نخواهد داشت؛ لذا در مطالعه حاضر نیز از تصویربرداری CBCT جهت بررسی فراوانی RE استفاده شد. اما با توجه به اصول ALARA امکان استفاده روتین از تصویربرداری CBCT جهت اهداف تشخیصی وجود ندارد؛ در نتیجه توصیه می‌شود تا درمانگران از میزان فراوانی تنوع آناتومیکی رایج مانند ریشه سوم برای درمان موفق آگاهی داشته باشند (۱۷). مقاطع اگزیکال و کرونال با ارزش‌ترین اطلاعات را در خصوص ریشه و کانال‌های دندان فراهم می‌کنند. لذا در مطالعه حاضر نیز از این مقاطع استفاده شد. فراوانی RE در جمعیت‌های مختلف بررسی شده است. در مطالعه Ramesh و همکاران فراوانی RE مولر اول در جمعیت هند ۲/۱۹٪ گزارش شد (۱۸). در مطالعه‌های حسینی (۱۰) و باقرپور (۱۹) فراوانی RE مولرهای مندیبل با استفاده از تصویربرداری CBCT به ترتیب در شهرهای بابل و مشهد ۳٪ و ۲٪ گزارش شد. نتایج مطالعه ما نشان داد فراوانی RE در مولرهای مندیبل در جمعیت یزد ۶/۵٪ است. این تفاوت در نتایج را می‌توان به تعداد نمونه کم مطالعات قبلی و تفاوت در تنوع آناتومیکی در قومیت‌های مختلف نسبت داد. در مطالعه باقرپور تنها از مقطع اگزیکال برای بررسی تعداد ریشه‌ها استفاده شد که می‌تواند با کاهش دقت تشخیصی همراه باشد (۱۹). در مطالعه حاضر بروز ریشه RE با جنسیت ارتباط معناداری نداشت که با مطالعه باقرپور و Chandra هم راستا بود (۱۹،۳). اما در مطالعات Talabani و Duman بروز RE در مردان بیشتر از زنان گزارش شد که علت آن می‌تواند تفاوت‌های قومیتی باشد (۲۰)، (۲). نتایج مطالعه حاضر و Ming (۲۱) نشان داد که بروز RE در سمت راست بیش‌تر است. درحالی‌که نتایج مطالعات باقرپور، Chandra و Rahimi نشان دادند که بروز RE با سمت قرارگیری ارتباط معناداری نداشت (۱۹)، (۳)، (۲۲) که علت آن می‌تواند به دلیل اختلاف

صورت عدم تشخیص منجر به تهیه حفره دسترسی مثلثی (به جای مستطیلی)، miss canal، شکست در درمان و عواقب متعاقب آن خواهد شد (۱۱). آگاهی درمانگر از میزان فراوانی RE در مولر اول و دوم همراه با موفقیت بالاتر در تشخیص و درمان این دندان‌ها خواهد بود. لذا هدف از این مطالعه بررسی میزان فراوانی RE در دندان‌های مولر اول و دوم مندیبل در شهر یزد می‌باشد. تصویربرداری‌های تشخیصی معمولی (پری‌اپیکال و پانورامیک) به دلیل ماهیت دو بعدی، امکان تشخیص تعدد کانال‌ها، شناخت دقیق مورفولوژی، وجود و میزان صحیح انحنا ریشه را فراهم نمی‌کند (۱۲). تصویربرداری پانورامیک نیز علاوه بر ضعف‌های فوق، به دلیل رزولوشن پایین در نمایش جزئیات ظریف آناتومیکی محدودیت دارد (۱۳). CBCT با رفع این محدودیت‌ها می‌تواند در امر تشخیص کمک‌کننده باشد. مزایای تشخیصی CBCT نسبت به رادیوگرافی معمولی کنتراست و رزولوشن بالاتر، تصویر سه بعدی و حذف سوپرایمپوزیشن‌ها می‌باشد (۱۴). مطالعات متعددی به بررسی فراوانی ریشه RE با استفاده از تصویربرداری CBCT پرداختند. Patel و همکاران بیان کردند که تصویربرداری انتخابی جهت بررسی آناتومی و تعداد ریشه‌ها و کانال‌های دندان‌های CBCT است (۸). در مطالعات مختلف از روش‌های کشیدن (۱۵)، تصاویر پری‌اپیکال (۳) و توموگرافی کامپیوتری چند دکتوری (Multi detector computed tomography) (۱۶) و CBCT (۱۰) جهت بررسی حضور ریشه سوم استفاده شده است. در این میان CBCT به دلیل رزولوشن بالاتر و دوز جذبی کمتر نسبت به CT و امکان بررسی همزمان دوطرفه بودن و امکان مقایسه دندان مولر اول و دوم نسبت به روش کشیدن ارجحیت دارد. هم‌چنین در مقایسه با تصاویر پری‌اپیکال به دلیل داده‌های حجمی محدودیت تشخیصی ناشی از سوپرایمپوزیشن

تاثیرپذیری از جنسیت می‌باشد و در دندان مولر اول بیشتر از مولر دوم می‌باشد.

سپاس‌گزاری

این مقاله منتج از طرح تحقیقاتی است که در شورای پژوهشی دانشکده دندانپزشکی دانشگاه علوم پزشکی شهید صدوقی یزد تصویب شده است.

حامی مالی: دانشگاه علوم پزشکی شهید صدوقی یزد
تعارض در منافع: ندارد.

قومیت باشد. مطالعات نشان دادند که بیشترین فراوانی RE در دندان‌های مولر مندیبل به ترتیب در مولر اول، دوم و سوم می‌باشد (۲۳). در مطالعه حاضر نیز فراوانی RE در دندان‌های مولر اول و مولر دوم به ترتیب ۵/۱٪ و ۱/۸٪ گزارش شد.

نتیجه‌گیری

بر اساس نتایج مطالعه حاضر و با در نظر گرفتن محدودیت‌های مطالعه به نظر می‌رسد فراوانی RE در جمعیت یزد ۶/۹٪ و به صورت یک طرفه و بدون

References:

- 1- Shiraguppi V, Deosarkar B, Das M, Gadge P, Parakh S. *Endodontic Management of Radix Entomolaris—Two Case Reports*. Journal of Interdisciplinary Dental Sciences 2020; 9(2): 01-5.
- 2-Duman SB, Duman S, Bayrakdar IS, Yasa Y, Gumussoy I. *Evaluation of Radix Entomolaris in Mandibular First and Second Molars Using Cone-Beam Computed Tomography and Review of the Literature*. Oral radiology 2020; 36(4): 320-6.
- 3-Chandra SS, Chandra S, Shankar P, Indira R. *Prevalence of Radix Entomolaris in Mandibular Permanent First Molars: A Study in a South Indian Population*. Oral Surg Oral Med Oral Pathol Oral Radiol Endod 2011; 112(3): e77-e82.
- 4-Calberson FL, De Moor RJ, Deroose CA. *The Radix Entomolaris and Paramolaris: Clinical Approach in Endodontics*. J Endod 2007; 33(1): 58-63.
- 5-Padmanabhan K. *Radix Entomolaris*. EJMC 2020; 7(3).
- 6-Qiao X, Zhu H, Yan Y, Li J, Ren J, Gao Y, et al. *Prevalence of Middle Mesial Canal and Radix Entomolaris of Mandibular First Permanent Molars in a Western Chinese Population: an in Vivo Cone-Beam Computed Tomographic Study*. BMC Oral Health 2020; 20: 224.
- 7-Plotino G, Tocci L, Grande NM, Testarelli L, Messineo D, Ciotti M, et al. *Symmetry of Root and Root Canal Morphology of Maxillary and Mandibular Molars in a White Population: a Cone-Beam Computed Tomography Study in Vivo*. J Endod 2013; 39(12): 1545-8.
- 8-Patel S, Durack C, Abella F, Shemesh H, Roig M, Lemberg K. *Cone Beam Computed Tomography in Endodontics—A Review*. Int Endod J 2015; 48(1): 3-15.
- 9- Mahendra M, Verma A, Tyagi S, Singh S, Malviya K, Chaddha R. *Management of Complex Root Canal Curvature of Bilateral*

- Radix Entomolaris: Three-Dimensional Analysis with Cone Beam Computed Tomography.** Case Rep Dent 2013; 2013: 697323.
- 10-Hosseini S, Soleymani A, Moudi E, Bagheri T, Gholinia H. **Frequency of Middle Mesial Canal and Radix Entomolaris in Mandibular First Molars by Cone Beam Computed Tomography in a Selected Iranian Population.** Caspian Journal of Dental Research 2020; 9(2): 63-70. [Persian]
- 11-Shemesh A, Levin A, Katzenell V, Itzhak JB, Levinson O, Zini A, et al. **Prevalence of 3-and 4-Rooted First and Second Mandibular Molars in the Israeli Population.** J Endod 2015; 41(3): 338-42.
- 12-Wu D, Wu Y, Guo W, Sameer S. **Accuracy of Direct Digital Radiography in the Study of the Root Canal Type.** Dentomaxillofac Radiol 2006; 35(4): 263-5.
- 13-Mallya S, Lam E. **White and Pharoah's Oral Radiology.** 8ed. Principles and Interpretation: Elsevier Health Sciences; 2018: 1-379.
- 14-Al-Alawi H, Al-Nazhan S, Al-Maflehi N, Aldosimani MA, Zahid MN, Shihabi GN. **the Prevalence of Radix Molaris in the Mandibular First Molars of a Saudi Subpopulation Based on Cone-Beam Computed Tomography.** Restor Dent Endod 2020; 45(1): e1.
- 15-Dube M, Trivedi P, Pandya M, Kumari M. **Incidence of Radix Entomolaris in the Indian Population—an in Vitro and in Vivo Analysis.** JIOH 2011; 3(5): 35-45.
- 16-Ishii N, Sakuma A, Makino Y, Torimitsu S, Yajima D, Inokuchi G, et al. **Incidence of Three-Rooted Mandibular First Molars among Contemporary Japanese Individuals Determined Using Multidetector Computed Tomography.** Leg Med (Tokyo) 2016; 22: 9-12.
- 17-Kim S-Y, Kim BS, Woo J, Kim Y. **Morphology of Mandibular First Molars Analyzed by Cone-Beam Computed Tomography in a Korean Population: Variations in the Number of Roots and Canals.** J Endod 2013; 39(12): 1516-21.
- 18-Bharti R, Arya D, VS S, KW K, Tikku AP, Chandra A. **Prevalence of Radix Entomolaris in an Indian Population.** Indian Journal of Stomatology 2011; 2(3): p165-7.
- 19-Bagherpour A., Jafar zade H, raees satari F. **Morphologic Evaluation of the Prevalence of Radix Root and Mid-Mesial Canal in the Mandibular First Molars Using CBCT During 2016-2018 in Patients Referred to Mashhad Dental School.** Journal of Mashhad Dental School 2021; 45(2): 123-31.[Persian]
- 20-Talabani RM, Abdalrahman KO, Abdul RJ, Babarasul DO, Hilmi Kazzaz S. **Evaluation of Radix Entomolaris and Middle Mesial Canal in Mandibular Permanent First Molars in an Iraqi Subpopulation Using Cone-Beam Computed Tomography.** Biomed Res Int 2022; 2022: 7825948.
- 21-Tu MG, Tsai CC, Jou MJ, Chen WL, Chang YF, Chen SY, et al. **Prevalence of Three-Rooted Mandibular First Molars among**

- Taiwanese Individuals*. J Endod 2007; 33(10): 1163-6.
- 22- Rahimi S, Mokhtari H, Ranjkesh B, Johari M, Frough Reyhani M, Shahi S, et al. *Prevalence of Extra Roots in Permanent Mandibular First Molars in Iranian Population: a CBCT Analysis*. Iran Endod J 2017; 12(1): 70-3.
- 23- Parashar A, Gupta S, Zingade A, Parashar S. *The Radix Entomolaris and Paramolaris: a Review and Case Reports with Clinical Implications*. J Interdiscipl Med Dent Sci 2015; 3(1): 161-6.

Evaluation of the Prevalence of Radix Entomolaris in First and Second Mandibular Molars in Yazd Population Using Cone-Beam Computed Tomography

Seyed Hossein Razavi¹, Katayoun Lesani¹, Fatemeh Ayatollahi²,
Arezoo Ansarilari¹, Ali Hasanzade Salmasi^{*2}, Yaser Safi³

Original Article

Introduction: The third root of mandibular molar teeth is the most important normal anatomical variation in these teeth. Failure to recognize the presence of this root is one of the most common reasons for treatment failure in these teeth. Therefore, the aim of this study was to investigate the prevalence of Radix Entomolaris in the mandibular first and second molars in the population of Yazd City using CBCT imaging.

Methods: In this study, 217 CBCT images prepared in an oral and maxillofacial radiology clinic were examined. The presence of the third root in the first and second molar teeth of the mandible was investigated according to the gender of the patients and the side of the tooth placement. Data were analyzed using SPSS16 software and Chi-Square statistical test.

Results: The prevalence of Radix Entomolaris in the present study in first molar and second molar teeth was recorded 5.1% and 1.8%, respectively. It was reported that its bilateral prevalence was 1.4%. In unilateral cases it was observed more on the right side. The occurrence of Radix Entomolaris had no statistically significant relationship with gender ($P>0.05$).

Conclusion: The overall frequency of Radix Entomolaris in the population of Yazd City is 6.9%. Its frequency is more likely to be unilateral, mostly in the first molar and without the influence of gender.

Keywords: Anatomic variations, CBCT imaging, Radix Entomolaris.

Citation: Razavi S.H, Lesani K, Ayatollahi F, Ansarilari A, Hasanzade Salmasi A, Safi Y. **Evaluation of the Prevalence of Radix Entomolaris in First and Second Mandibular Molars in Yazd Population Using Cone-Beam Computed Tomography.** J Shahid Sadoughi Uni Med Sci 2023; 31(7): 6836-43.

¹Department of Oral and Maxillofacial Radiology, School of Dentistry, Shahid Sadoughi University of Medical Sciences, Yazd, Iran.

²Department of Endodontics, School of Dentistry, Shahid Sadoughi University of Medical Sciences, Yazd, Iran.

³Department of Oral and Maxillofacial Radiology, School of Dentistry, Shahid Beheshti University of Medical Sciences, Tehran, Iran.

*Corresponding author: Tel: 09121546648, email: aliiiiiih@gmail.com