

## بررسی رادیوگرافیک استئواسکلروز ایدیوپاتیک در مراجعین به بخش رادیولوژی دانشکده دندانپزشکی مشهد از آذر ۱۳۸۱ تا اردیبهشت ۱۳۸۳

دکتر ماهرخ ایمانی مقدم\*<sup>۱</sup> - دکتر منا اعتمادی سجادی<sup>۲</sup>

### چکیده

**مقدمه:** استئواسکلروز ایدیوپاتیک از ضایعات رادیوپاک شایع استخوان فک است. این ضایعه بدون علامت بوده و اغلب در رادیوگرافی های مختلف به طور تصادفی کشف می گردد. هدف از این مطالعه بررسی خصوصیات رادیوگرافیک استئواسکلروز ایدیوپاتیک در استخوان های فکین در مراجعین به بخش رادیولوژی دانشکده دندانپزشکی مشهد بود.

**روش بررسی:** در این مطالعه توصیفی تعداد ۳۰۰ رادیوگرافی پانورامیک متعلق به ۱۲۵ مرد و ۱۷۵ زن مراجعه کننده به بخش رادیولوژی که به دلایل مختلف تهیه شده بود، از نظر وجود استئواسکلروز ایدیوپاتیک مورد بررسی قرار گرفت. اطلاعات مربوط به هر رادیوگرافی شامل: محل، تعداد، شکل و اندازه ضایعه، نوع ارتباط با دندان و دامنه دانسیته ضایعه (تراپیکولار-کورتیکال) و نیز اطلاعات مربوط به سن، جنس و سابقه ابتلای به بیماریهای سوء جذب گوارشی و نارسایی مزمن کلیوی بیماران با استفاده از آزمون های مجذور کای، t-student مورد تحلیل قرار گرفتند.

**نتایج:** از کل رادیوگرافی های مورد بررسی فقط در ۲۷ بیمار (۹٪)، ۴۰ مورد استئواسکلروز ایدیوپاتیک به اشکال و اندازه های مختلف ( $1.09 \text{ cm} < \text{ و } < 0.04 \text{ cm}^2$ ) مشاهده شد که اغلب حدودی مشخص (۶۵٪) و دانسیته تراپیکولار (۶۲/۵٪) داشتند. بیشتر ضایعات در فک پایین خصوصاً در ناحیه پرمولر دوم (۴۷/۵٪) و مولر اول (۴۲/۵٪) و اکثراً بدون ارتباط با دندان (۵۷/۵٪) بودند.

بیشترین فراوانی این ضایعات به ترتیب در دهه های سنی دوم (۲۹/۶٪)، سوم و چهارم زندگی (۲۵/۹٪) بود. **نتیجه گیری:** نتایج به دست آمده با مطالعات قبلی مشابهت داشت. به علاوه ۱/۳ از افراد مبتلا به استئواسکلروز ایدیوپاتیک نارسایی مزمن کلیوی نیز داشتند.

### واژه های کلیدی: استئواسکلروز ایدیوپاتیک، ضایعات رادیوپاک، رادیوگرافی پانورامیک

### مقدمه

نوعی استئواسکلروز وجود دارد. که نمی توان آن را به علت خاصی نسبت داد و تحت عنوان استئواسکلروز ایدیوپاتیک نامگذاری شده است<sup>(۱،۲)</sup>.

این ضایعه به اسامی دیگری مانند جزایر استخوان متراکم Dense Bone Island، عاج استخوانی Bone Eburnation، حلقه استخوانی Bone Whorl، انوستوزیس و استئوپتروز پری آپیکال موضعی نیز نامیده می شود. انوستوزها در رادیوگرافی ها به طور تصادفی کشف شده و معمولاً در فک پایین و ناحیه پرمولر - مولر بیشتر مشاهده می شوند<sup>(۳)</sup>.

استئواسکلروز یعنی افزایش کلسیفیکاسیون و ساخت استخوان که به علل مختلفی مانند: اختلالات ارثی، نئوپلاستیک، هماتولوژی، عفونی، متابولیک و گوارشی ممکن است ایجاد شود. علاوه بر استئواسکلروزهای ایجاد شده توسط علل مذکور،

\* نویسنده مسئول: استادیار گروه آموزشی رادیولوژی و بیماریهای دهان دانشکده دندانپزشکی، تلفن همراه: ۰۹۱۵۳۱۱۴۳۷۲، تلفن: ۰۱۵-۸۸۲۹۵۰۱-۱۵  
Email: Imanimoghaddam@mums.ac.ir

۲- دندانپزشک

دانشگاه علوم پزشکی و خدمات بهداشتی درمانی مشهد

تاریخ پذیرش: ۱۳۸۵/۴/۲۸

تاریخ دریافت: ۱۳۸۴/۱۰/۲۰

بزرگ شدن یا کوچک شدن را دارد<sup>(۷)</sup>.

از آنجایی که این ضایعه بدون علامت بوده و در رادیوگرافی ها به طور تصادفی کشف می شود و نیازی به درمان ندارد<sup>(۲)</sup> آشنایی با خصوصیات رادیوگرافیک آن جهت افتراق سایر ضایعات اپیک استخوانی خصوصاً استئیت کندانه الزامی است. این مطالعه با هدف بررسی فراوانی استئواسکلروز ایدیوپاتیک بر حسب سن و جنس، تعداد، محل و دانسیته رادیوگرافیک آن در مراجعین به بخش رادیولوژی دانشکده دندانپزشکی مشهد انجام شد.

### روش بررسی

مطالعه حاضر از نوع توصیفی - مقطعی بود که در آن تعداد ۳۰۰ رادیوگرافی پانورامیک متعلق به ۱۲۵ بیمار مرد و ۱۷۵ بیمار زن مراجعه کننده (در محدوده سنی ۷۳-۲۰ ساله) به بخش رادیولوژی دانشکده دندانپزشکی مشهد از آذر ماه ۱۳۸۱ تا اردیبهشت ماه ۱۳۸۳ (به مدت ۱۸ ماه) که به دلایل مختلف تهیه شده بود، مورد بررسی قرار گرفت. همه این رادیوگرافیا توسط دستگاه پانورامیک پلان مکا مدل (CCPM 2002) ساخت فنلاند شماره سریال ۱۴۵۱۷ و با فیلم خارج دهانی کداک نوع MXG توسط دو نفر تکنسین با تجربه (با سابقه کاری بیش از ۱۵ سال) تهیه شده و در ضمن، فاقد خطاهای تکنیکی و تاریکخانه ای بودند.

تشخیص استئواسکلروز ایدیوپاتیک بر اساس یافته های رادیوگرافیک و عدم وجود علایم کلینیکی این ضایعه توسط رادیولوژیست دهان و فک و صورت داده شد. کلیه بیمارانی که در رادیوگرافی آنها علایمی از استئواسکلروز ایدیوپاتیک وجود داشت مورد معاینه کلینیکی قرار گرفتند و خصوصیات کلینیکی هر بیمار شامل: وجود علایم کلینیکی، سابقه ابتلا به بیماریهای سوء جذب گوارشی (معدی - روده ای شامل: آنمی، کاهش وزن، اسهال مکرر، بی اشتهایی، استئاتوره، سابقه جراحی، دردهای مکرر شکمی و آدنوم های گوارشی)، نارسایی مزمن کلیوی و وجود آدنومهای متعدد، سن و جنس بیماران و یافته های رادیوگرافیک ناحیه شامل: محل، تعداد، شکل، حدود، اندازه، پترن دانسیته (تراپیکولاری، کورتیکالی) و نوع ارتباط ضایعه با دندان (پری آپیکال، اینترادیکولار، بدون ارتباط) به صورت پرسشنامه های جداگانه برای هر بیمار تکمیل شد. سپس

در تشخیص افتراقی این ضایعه اغلب رادیوپاسیته هایی مانند سمتمومای پری آپیکال بالغ، سمتموبلاستومای بالغ، استئیت کندانه، هیپرسمتوز مطرح می شود، که وجود حاشیه رادیولوسنت در اطراف سمتمومای پری آپیکال و سمتموبلاستومای بالغ، گشادی PDL در ناحیه آپیکالی ریشه و وجود پوسیدگی و یا ترمیم عمیق در دندان مبتلا به استئیت کندانه، وجود PDL در اطراف هیپرسمتوز و دانسیته هموزن سمان در افتراق آن از استئواسکلروز ایدیوپاتیک کمک کننده است<sup>(۲،۳)</sup>.

در مطالعه Clifton, Eselman استئواسکلروز ایدیوپاتیک بیشتر به عنوان یک ضایعه رشدی - نموی (Developmental) شناخته شد تا یک ضایعه واکنشی (Reactive) و مشاهده شد که این ضایعه بیشتر در سه دهه اول زندگی و معمولاً در ناحیه مولرهای مندیبل اتفاق می افتد<sup>(۴)</sup>.

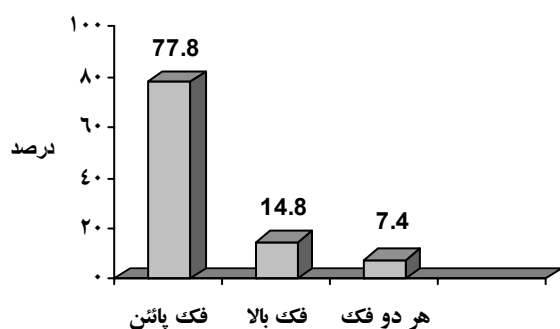
Geist و همکارانش به بررسی فراوانی و نحوه توزیع استئواسکلروز ایدیوپاتیک در رادیوگرافیهای سری کامل داخل دهانی ۱۹۲۱ بیمار مراجعه کننده به دانشکده دندانپزشکی Kansas city و Detroit پرداختند. ضایعات در این مطالعه به ۴ گروه: اینترادیکولار، پری آپیکال، پری آپیکال و اینتر رادیکولار و مجزا تقسیم شدند. در این مطالعه تاریخچه پزشکی افراد مبتلا از جهت وجود بیماری کلیه یا غده پاراتیروئید و اختلالات معده ای و روده ای (Gastrointestinal) که ممکن است متابولیسم استخوان را تحت تأثیر قرار دهند بررسی شد<sup>(۵)</sup>.

در سال ۱۹۹۲ آقای Kaffe و همکارانش طی مطالعه ای ارزش رادیوگرافی پانورامیک را در تشخیص استئواسکلروز ایدیوپاتیک به عنوان راه تشخیص اولیه و زود هنگام بیماریهایی مانند سرطان کولورکتال در بیمارانی که از استعداد زیادی برخوردار بودند را بررسی کرد<sup>(۶)</sup>.

در مطالعه Grace و Petrikowski به منظور بررسی چگونگی آغاز تشکیل استئواسکلروز ایدیوپاتیک و رشد آن در فکین در طول دوره درمانی ۱-۱۰ سال این نتیجه به دست آمد که استئواسکلروز ایدیوپاتیک از نظر رشدی یک ضایعه متغیر می باشد که در طی دوران اولیه بلوغ رشد می کند و توانایی

جدول ۲: درصد فراوانی استئواسکلروز ایدیوپاتیک در نواحی دندانی مختلف

ناحیه دندانی / فراوانی	تعداد	درصد
کانین	۷	۱۷/۵
پرمولر اول	۱۰	۲۵/۰
پرمولر دوم	۱۹	۴۷/۵
مولر اول	۱۷	۴۲/۵
مولر دوم	۷	۱۷/۵
مولر سوم	۲	۵/۰
کل	۴۰	۱۰۰/۰



نمودار (۱): درصد فراوانی استئواسکلروز ایدیوپاتیک در فکین نمونه های مورد مطالعه

از نظر شکل در اغلب موارد ضایعه به صورت نامنظم (۳۷/۵٪) و یا کروی شکل (۳۵٪) بود و در موارد کمتر به اشکال دیگر مانند بیضی، نعل اسبی، مثلثی و لوله ای مشاهده شد (جدول ۳).

جدول ۳: درصد فراوانی اشکال مختلف استئواسکلروز ایدیوپاتیک

شکل ضایعه / فراوانی	تعداد بیمار	درصد
نامنظم	۱۵	۳۷/۵
لوله ای	۱	۲/۵
نعل اسبی	۲	۵/۰
کروی	۱۴	۳۵/۰
بیضی	۶	۱۵/۰
مثلثی	۲	۵/۰
کل	۴۰	۱۰۰/۰

از نظر حدود، ضایعه در اغلب موارد (۲۶ مورد) دارای حدودی مشخص (well-defined) و در ۱۴ مورد دارای حدودی مبهم (poorly-defined) بود. اندازه ضایعه که از حاصل ضرب قطر بزرگ (متوسط ۰/۸ cm) در قطر کوچک (متوسط ۰/۶ cm) به

نتایج به دست آمده با استفاده از نرم افزار SPSS و آزمون های آماری chi-square، t-student مورد تجزیه و تحلیل قرار گرفتند.

## نتایج

تعداد ۴۰ ضایعه رادیوپاتیک موضعی با تشخیص استئواسکلروز ایدیوپاتیک، در رادیوگرافیهای پانومیک ۲۷ بیمار شامل: ۱۲ مرد (۴۴/۴٪) و ۱۵ زن (۵۵/۶٪) از بین ۳۰۰ بیمار (۹٪) مراجعه کننده به طور تصادفی مشاهده شد. در ۱۶ بیمار تنها یک ضایعه (۵۹/۳٪)، در ۹ بیمار، ۲ ضایعه (۳۳/۳٪) و در ۲ بیمار ۳ ضایعه مجزا (۷/۴٪) وجود داشت (جدول ۱).

جدول ۱: درصد فراوانی تعداد استئواسکلروز ایدیوپاتیک در نمونه های مورد مطالعه (۲۷ بیمار)

تعداد ضایعه / فراوانی	تعداد بیمار	درصد
۱	۱۶	۵۹/۳
۲	۹	۳۳/۳
۳	۲	۷/۴
کل	۲۷	۱۰۰/۰

با بررسی تاریخچه پزشکی بیماران مبتلا به استئواسکلروز ایدیوپاتیک مشخص شد که از ۲۷ بیمار فقط ۹ نفر مبتلا به نارسایی مزمن کلیوی (۳۳/۳٪) و ۳ نفر دارای علایم بیماری گوارشی (۱۱/۱٪) بودند.

بیشترین فراوانی این ضایعه در دهه دوم زندگی (۲۹/۶٪) و سپس دهه سوم و دهه چهارم (۲۵/۹٪) بود و در دهه پنجم فراوانی آن کمتر (۱۸/۵٪) بود. در دهه اول نیز ضایعه ای مشاهده نشد.

این ضایعه بیشتر در فک پایین (۸۵٪) و کمتر در فک بالا (۱۵٪) وجود داشت. در ۲ بیمار ضایعه در هر دو فک مشاهده شد. همچنین بیشترین ناحیه ابتلا در فکین به ترتیب ناحیه پرمولر دوم و مولر اول بود و در ناحیه مولر سوم و دندان کانین کمتر مشاهده شد (جدول ۲ و نمودار ۱).

از ۴۰ مورد استئواسکلروز ایدیوپاتیک ۱۲ مورد (۳۰٪) در ناحیه پری آپیکال و ۵ مورد به صورت اینترادیکولار (۱۲/۵٪) قرار داشتند و ۲۳ مورد دیگر (۵۷/۵٪) ارتباطی با دندان نداشتند.

بیشتر بود، اما در مطالعه Geist و همکارانش هیچ بیماری مبتلا به نارسایی کلیوی و یا بیماری گوارشی مشاهده نشد (۵،۶،۷،۸).

بیشترین سن ابتلا به استئواسکلروز ایدیوپاتیک در مطالعه ما و Geist، petrikowski و Williams دهه های سنی دوم، سوم و چهارم زندگی بوده است. با توجه به اینکه این ضایعه در دهه های سنی بالاتر چه در مطالعه ما و چه در مطالعات نامبرده فراوانی بسیار کمی داشته است می توان نتیجه گرفت که یا این ضایعه در سنین بالاتر کمتر تشکیل می شود و با گذشت زمان امکان تحلیل این ضایعه وجود دارد. با توجه به نظریه رشدی-نموی بودن این ضایعه و نیز با توجه به مطالعاتی که توسط Williams و Hasle در مدت طولانی انجام شده و نشان داده اند که تعدادی از ضایعات پس از مدتی ناپدید شده اند، هر دو علت می توانند محتمل باشند (۷،۵،۸،۱۱،۱۳).

محل شایع این ضایعه در مطالعه انجام شده ناحیه دندانهای پرمولر دوم، مولر اول و پرمولر اول بود که نتایج حاصل از مطالعات Jankowski, Eversole, Eselman و Hasle مطابقت داشت (۴،۱۰،۱۴).

در مطالعه ما اکثر ضایعات بدون ارتباط با دندان بودند که با مطالعه Kawai و همکارانش مشابقت داشتند (۸) در حالیکه در مطالعه Geist، اغلب ضایعات بصورت پری آپیکال قرار گرفته بودند (۵). در مطالعه حاضر تعداد ۴۰ ضایعه استئواسکلروز ایدیوپاتیک در ۲۷ بیمار مشاهده شد، زیرا تعدادی از ضایعات در بعضی بیماران به صورت متعدد وجود داشتند. در مطالعه Geist ۸ بیمار و در مطالعه Kawai ۱۴ بیمار نیز دارای ضایعات متعدد بودند (۵،۸).

در مطالعه Geist، Kawai, Eselman و Geist اکثر ضایعات به شکل رادیو اپاسیته های نامنظم و کروی با حدود مشخص بودند که با نتایج مطالعه حاضر مشابقت داشت (۵،۷،۸). در این مطالعه نتایج بررسی بر روی اندازه و پترن دانسیته استئواسکلروز ایدیوپاتیک به دلیل عدم اطلاعات موجود در این زمینه در مطالعات قبلی قابل بحث نمی باشد.

### نتیجه گیری

نتایج حاصل از این مطالعه نشان داد که استئواسکلروز ایدیوپاتیک در زنان، فک پایین و در ناحیه پرمولر

دست آمد، بین ۱/۰۹ cm<sup>۲</sup> - ۲/۰۴ cm<sup>۲</sup> متغیر بود.

در بررسی پترن دانسیته ضایعه، ۲۵ مورد دارای نمای تراپیکولار (اسفنجی) و ۱۵ مورد نمای کورتیکال (متراکم) داشتند (جدول ۴).

جدول ۴- درصد فراوانی نوع دانسیته رادیوگرافیک استئواسکلروز ایدیوپاتیک

دانشیه ضایعه / فراوانی	تعداد	درصد
تراپیکولار (اسفنجی)	۲۵	۶۲/۵
کورتیکال (متراکم)	۱۵	۳۷/۵
کل	۴۰	۱۰۰/۰

### بحث

در مطالعه حاضر میزبان فراوانی استئواسکلروز ایدیوپاتیک ۹٪ بود که تقریباً با نتیجه حاصل از مطالعه Kawai و همکارانش بر روی ژاپنی ها در سال ۱۹۹۲ (۹/۷٪) و مطالعه LU و همکارانش بر روی مردم تایوان در سال ۲۰۰۳ (۹/۴۳٪) برابر می باشد. که احتمالاً به علت عوامل ژنتیکی و نژادی این ضایعه در شرقها بیشتر دیده می شود (۹،۸) اما این میزان فراوانی تقریباً دو برابر بیشتر از مطالعات دیگر مانند: Jankowski و Brooks, Petrikowski بود (۷،۱۰،۱۱). این افزایش را به علل مختلفی می توان نسبت داد، از جمله اینکه در بسیاری از این مطالعات از رادیوگرافیهای سری کامل داخل دهانی استفاده شده بود در حالیکه در مطالعه ما رادیوگرافی پانورامیک جهت تشخیص ضایعه استفاده شده و در نتیجه محدوده وسیع تری از استخوان فکین مورد بررسی قرار گرفته است.

در مطالعه ما درصد فراوانی استئواسکلروز ایدیوپاتیک در زنان ۵۵/۶٪ و در مردان ۴۴/۴٪ بود که مشابه مطالعات قبلی میزان آن در دو جنس مختلف از تفاوت آماری معنی داری (p=۰/۷۶) برخوردار نبود (۱۲،۹،۸،۵،۱۳).

در مطالعه حاضر از بین بیمارانی که از نظر وجود استئواسکلروز ایدیوپاتیک بررسی شدند. ۳۳/۳٪ مبتلا به نارسایی مزمن کلیوی و ۱۱/۱٪ دارای تاریخچه ای از علایم بیماری گوارشی بودند. در مطالعه Kaffe و همکارانش شیوع این ضایعه در بیماران مبتلا به سرطان کولورکتال و آدنوماتوزهای متعدد،

این ضایعه بودند.

دوم و در دهه دوم و سوم زندگی بیشتر مشاهده می شود و افرادی که زمینه ای از ابتلا به نارسایی مزمن کلیوی داشتند، نیز مبتلا به

## References

- 1- Avioli, Krane. *Metabolic bone disease and clinically related disorders*. 2 th ed. Philadelphia: W.B. Saunders co; 1990:616.
- 2- Wood NK, Goaz PW. *Mixed radiolucent radiopaque lesions Associated with teeth. Differential diagnosis of oral and maxillofacial lesions*. 5 th ed. U S A: Mosby; 1997: 417-457.
- 3- Whites S, Pharoah M. *Oral radiology principles and interpretation*. 4th ed . U S A: Mosby, 2004: P.
- 4- Eselman JC. *A roentgenographic investigation of enostosis*. Oral Surg Oral Med Oral pathol Oral Radiol. 1961: 14; 1331-8.
- 5- Geist J, Katz J. *The frequency and distribution of idiopathic osteosclerosis* . Oral Surg Oral Med Oral Pathol Oral Radiol 1990: 69; 388-93.
- 6- Kaffe I, Rozen P. *The significance of idiopathic osteosclerosis found in panoramic radiographs of sporadic colorectal neoplasia patients*. Oral Surg Oral Med Oral Pathol Oral Radiol 1992: 74; 366-70.
- 7- Petrikowski C, Peters E. *Longitudinal radiographic assessment of dense bone islands of the jaws*. Oral Surg Oral Med Oral Pathol Oral Radiol 1997: 83; 627-34.
- 8- Kawai T, Hirakuma H. *Radiographic investigation of idiopathic osteosclerosis of the jaws in Japanese dental outpatients*. Oral Surg Oral Med Oral Pathol Oral Radiol 1992;74:237-42.
- 9- LU.PC Chuang FH. *Osteosclerosis and condensing osteitis in south Taiwan population*. 2003. Available at :<< <http://iadr.confex.com/iadr/2003Goteborg/techprogram/abstract-34243.htm>>> [ 15/2/2004 ].
- 10- Macdonald, Jankowski. *Idiopathic osteosclerosis in the Jaws of Britons and of the Hongkong Chinese: radiology and systematic review*. Dentomaxillofac Radiol. 1999: 28; 357-63.
- 11- Williams TP, Brooks SL. *A Longitudinal study of Idiopathic osteosclerosis and condensing osteitis*. Dentomaxillofac Radiol. 1998: 27; 275-8.
- 12- Yonetsuk K, Yusak K. *Idiopathic osteosclerosis of the jaws. Panoramic and computed tomographic finding*. Oral Surg Oral Med Oral Pathol Oral Radiol 1997: 83; 517-21.
- 13- Halse A, Molven O. *Idiopathic osteosclerosis of the jaws followed through a period of 20-27 years* . Int Endod 2002: 35; 747-51.
- 14- Eversole LR, Stone CE. *Sclerosing osteomyelitis-focal periapical osteosclerosis*. Oral Surg Oral Med Oral Pathol Oral Radiol 1984: 54;456-60.