

گزارش یک مورد هرنی مثانه حاوی سنگ به داخل کانال اینگوئینال

هرمز کرمی^۱، امید امینی‌راد^{۱*}

گزارش مورد

مقدمه: هرنی مثانه به داخل کانال اینگوئینال (IBH) یک بیماری نادر است که با برآمدگی مغبنی و اسکروتوم و نیز علائم ادراری خود را نشان می‌دهد و اگر قبل از جراحی تشخیص داده نشود ممکن است عوارضی مانند آسیب مثانه در حین عمل ایجاد کند. در این مطالعه مردی ۷۲ ساله با برجستگی ناحیه اینگوئینال راست و علائم انسدادی ادراری گزارش می‌شود. در سونوگرافی، دو سنگ کلیه چپ و حجم پروستات بیشتر از حد طبیعی گزارش شد. در CT اسکن، هرنی مثانه به داخل کانال اینگوئینال با امتداد به اسکروتوم دیده شد که حاوی سنگی به اندازه ۱۳ میلی‌متر بود. سیستوگرافی نیز آن را تأیید کرد. بیمار تحت جراحی پروستاتکتومی ترنس‌وزیکال قرار گرفت. سنگ که به مثانه برگشته بود خارج شد. سپس مثانه هرنیه با برش بر روی کانال اینگوئینال راست جاناندازی و مش تعبیه گردید.

واژه‌های کلیدی: هرنی اینگوئینال، سنگ مثانه، سیستوسل

ارجاع: کرمی هرmez، امینی‌راد امید. گزارش یک مورد هرنی مثانه حاوی سنگ به داخل کانال اینگوئینال. مجله علمی پژوهشی دانشگاه علوم پزشکی شهید صدوقی یزد ۱۴۰۲؛ ۳۱ (۵): ۶۶۲۷-۳۱.

۱- گروه اورولوژی، دانشکده پزشکی، دانشگاه علوم پزشکی شهید صدوقی، یزد، ایران.

* (نویسنده مسئول): تلفن: ۰۹۳۵۴۶۳۳۱۵۰، پست الکترونیکی: aminirad84@gmail.com، صندوق پستی: ۸۹۱۳۸۱۴۳۹۶

مقدمه

هرنی مثانه به داخل کانال اینگوئینال یک بیماری نادر است و ۵/۰٪ از کل هرنی‌ها را شامل می‌شود (۱). ممکن است بخش بزرگی از مثانه یا فقط یک دیورتیکول مثانه وارد کانال اینگوئینال شود. هرنی مثانه به اسکروتوم که سیستم اسکروتوم شناخته می‌شود اولین بار توسط Levine در سال ۱۹۵۱ توصیف شد. از علل آن می‌توان به انسداد مزمن مثانه، شلی مثانه، پیش‌روندگی چربی پری‌وزیکال، چاقی، توده لگن یا سابقه جراحی هرنی اینگوئینال اشاره کرد (۲). این بیماری غالباً در مردان چاق با شاخص توده بدنی (BMI) بیشتر از ۳۰، سن بالای ۵۰ سال یا ضعف عضلانی و بیشتر در سمت راست دیده می‌شود (۲،۳). بیمار می‌تواند با علائمی مثل برجستگی ناحیه اینگوئینال و اسکروتوم، علائم انسدادی ادراری یا هماچوری مراجعه کند. از دیگر علائم آن فشاردادن اسکروتوم برای تخلیه کامل ادرار یا ادرار دومرحله‌ای می‌باشد (۱،۴). اما غالباً بدون علامت است و ۷٪ قبل از جراحی و ۱۶٪ به دنبال بروز عوارضی مثل آسیب مثانه کشف می‌شود (۴). عفونت ادراری مکرر، اوروپاتی انسدادی یا تشکیل سنگ مثانه از عوارض نادر آن هستند. شک بالینی به هرنی مثانه و انجام سونوگرافی و سیستوگرافی و Computed Tomography (CT) Scan قبل از جراحی برای کاهش عوارض توصیه می‌شود (۱). سیستوگرافی روش استاندارد طلایی تشخیصی است (۲). درمان انتخابی جاناندازی مثانه به محل طبیعی آناتومیک خود و هرنیوپلاستی باز با تعبیه مش است (۱،۵). در این مقاله یک مورد هرنی مثانه به داخل کانال اینگوئینال و اسکروتوم در بیمار مبتلا به بزرگی خوش‌خیم پروستات (BPH) گزارش می‌شود که در ساک هرنی سنگ وجود داشت.

گزارش مورد

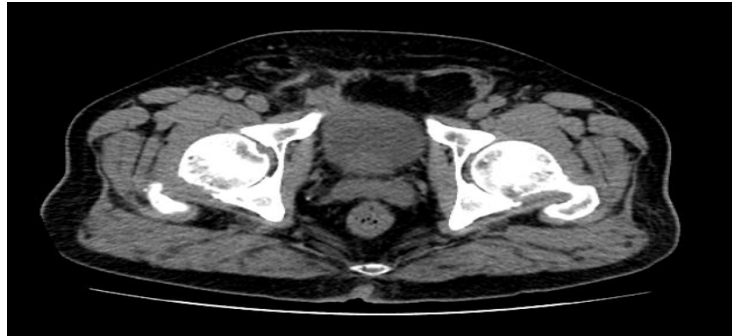بیمار آقای ۷۲ ساله با شکایت درد فلانک چپ از یک ماه پیش مراجعه کرده بود. همچنین از علائم انسدادی ادراری و نیز درد و برجستگی ناحیه اینگوئینال راست از ۳ ماه قبل شکایت داشت که با زور زدن بیشتر و با استراحت و پس از ادرارکردن مختصری بهتر می‌شد. در معاینه بالینیک نرم ناحیه اینگوئینال راست

وجود داشت که قابل جاناندازی نبود. در معاینه اسکروتوم توده‌ای نرم در بالای اسکروتوم لمس شد. بیمار مبتلا به دیابت بوده و سابقه جراحی هرنی اینگوئینال چپ ۱۰ سال قبل و راست ۴۰ سال قبل داشت. همچنین سابقه سنگ سیستم ادراری و جراحی سنگ کلیه را نیز ذکر می‌کرد. در سونوگرافی انجام شده دو سنگ در کلیه چپ به سایز ۲۰ و ۱۴ میلی‌متر در لگنچه و کالیس تحتانی وجود داشت و حجم پروستات ۶۰ سی‌سی و بزرگ‌تر از حد طبیعی گزارش شد. با توجه به درد در ربع تحتانی و راست شکم (Right Lower Quadrant) و سابقه سنگ سیستم ادراری در بیمار، و نیز شک بالینی به دلیل رابطه مشکوک سایز هرنی با ادرارکردن، CT اسکن درخواست شد که در آن هرنی اینگوئینال راست حاوی بخشی از مثانه (تصویر ۱) و سنگی به طول ۱۳ میلی‌متر در داخل آن وجود داشت (تصویر ۲). در سیستوگرافی انجام شده ساک هرنی در داخل کانال اینگوئینال با امتداد تا اسکروتوم مشهود بود و نمای dog-ear یا dumbbell دیده شد (تصویر ۳) (۱).

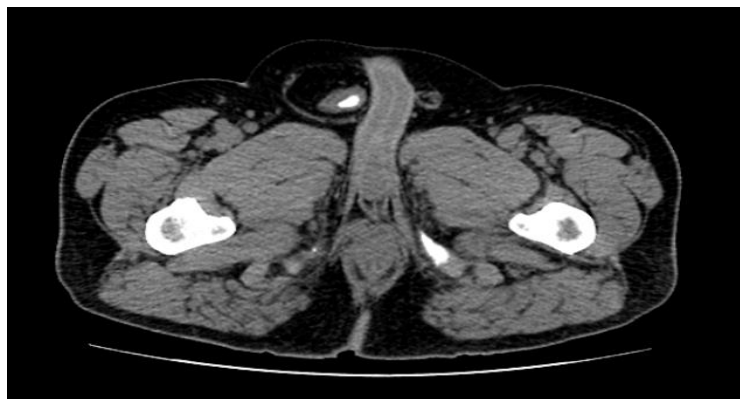بیمار ابتدا تحت سیستوسکوپی قرار گرفت. لوب‌های پروستات کاملاً انسدادی بود و مثانه تراپکولیشن متوسط داشت. در لترال راست، هرنی مثانه به داخل کانال اینگوئینال دیده شد. تصمیم به جراحی باز گرفته شد. ابتدا با برش میدلاین مثانه باز شد. سنگ که پس از خالی‌شدن مثانه به داخل آن برگشته بود رویت و خارج گردید و پروستاتکتومی باز انجام شد. سپس با برش در ناحیه اینگوئینال راست ساک حاوی مثانه با لایه عضلانی، از کورد جدا شد. تمام ضخامت مثانه به داخل کانال اینگوئینال هرنی شده بود و دیورتیکول نبود. مثانه به داخل شکم برگردانده شد. ساک هرنی جدا و ترنسفیکس شد. سپس مش تعبیه و با نخ نایلون فیکس گردید. لایه‌ها و پوست ترمیم شد. پس از یک روز بیمار با حال عمومی خوب مرخص شد و در بررسی فالوآپ نیز عوارضی رخ نداد و علائم بیمار بهبود یافت.

ملاحظات اخلاقی

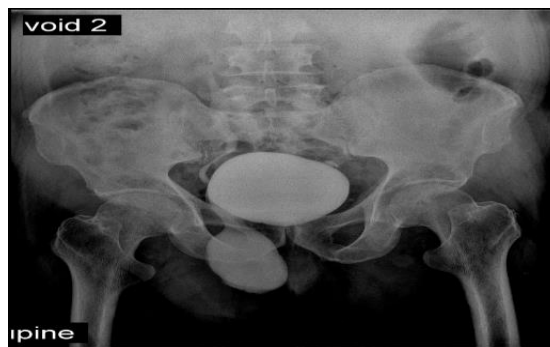
پروپوزال این تحقیق توسط دانشگاه علوم پزشکی شهید صدوقی یزد تایید شده است (کد اخلاق IR.SSU.SRH.REC.1401.021).



تصویر ۱: هرنی مثانه به داخل کانال اینگوئینال در سی تی اسکن



تصویر ۲: یک سنگ در هرنی مثانه به اسکروتوم در سی تی اسکن



تصویر ۳: علامت dog ear یا dumbbell در VCUG

باقی مانده ادراری تظاهر پیدا کند. هماچوری، درد شکم، فلانک یا اسکروتوم، احتباس ادراری، بی‌اختیاری ادراری، عفونت ادراری مکرر، تخلیه ادرار دو مرحله‌ای (Mery's sign) و حتی سنگ مثانه از دیگر علائم آن می‌باشند. (۲،۳). در این بیمار علائم انسدادی ادراری کمی وجود داشت که می‌توانست به دلیل BPH باشد. هم‌چنین سنگ در ساک هرنی مثانه مشاهده شد که می‌تواند ناشی از BPH و یا به علت استاز ادرار در خود

بحث

هرنی مثانه ناشی از حرکت دیواره مثانه و یک لایه پری‌توئن که ساک آن را تشکیل می‌دهد، به داخل کانال اینگوئینال است. از علل آن می‌توان چاقی، جنس مذکر، سن بالا، ضعف عضلات لگن، بزرگی خوش‌خیم پروستات (BPH) و انسداد خروجی مثانه (BOO) را نام برد (۱،۶). بیماری می‌تواند با تورم ناحیه اینگوئینال و علائم انسدادی ادراری نظیر فرکوئنسی و احساس

نتیجه‌گیری

هرنی مثانه به داخل کانال اینگوئینال بیماری شایعی نیست و شک بالینی بالا و استفاده مناسب از پاراکلینیک می‌تواند به تشخیص هرنی مثانه قبل از جراحی کمک کند و از عوارض حین و بعد از عمل جلوگیری نماید به‌ویژه وقتی علائم بیمار با تشخیص‌هایی دیگر مثل بزرگی خوش‌خیم پروستات قابل توجیه باشد ممکن است تشخیص آن مورد غفلت قرار بگیرد؛ لذا توصیه می‌شود در صورت اولویت داشتن جراحی هرنی اینگوئینال در بیمار مبتلا به هرنی اینگوئینال و پاتولوژی همزمان دیگری نظیر BPH، حتماً بررسی‌های لازم نظیر سیستوگرافی برای اطمینان از عدم وجود هرنی مثانه صورت گیرد.

حامی مالی: ندارد

تعارض در منافع: وجود ندارد.

هرنی مثانه باشد. سونوگرافی و CT اسکن کمک‌کننده است. در سیستوگرافی ممکن است نمای dog-ear یا dumbbell دیده شود (۱) که در این بیمار نیز وجود داشت. سیستوسکوپی برای رد سایر علل مفید است. شک بالینی و بررسی دقیق بیمار می‌تواند به تشخیص کمک کند و از عوارضی مثل پارگی مثانه، اوروپاتی انسدادی، استرنگولیشن و ریفلاکس جلوگیری کند (۱،۶). با توجه به تغییر مختصر هرنی با ادرارکردن و نیز پس از مشاهده سنگ در ساک هرنی در CT اسکن هرنی مثانه تشخیص داده شد. بیمار مبتلا به BPH بود و علائم ادراری و وجود هرنی اینگوئینال با تشخیص BPH قابل توجیه بود و باعث ظن بالینی به هرنی مثانه نمی‌شد. مدیریت استاندارد هرنی مثانه شامل جاناندازی مثانه در جای خود و هرنیوپلاستی می‌باشد که در بیمار مذکور با موفقیت صورت گرفت. در صورت نکرور مثانه و یا گیرکردن مثانه در ساک تنگ و یا وجود دیورتیکول، ممکن است نیاز باشد تا قسمتی از مثانه رزکت شود (۱،۵) که در بیمار مذکور وجود نداشت

References:

- 1-Malik A, Khalid N, Ali M, Akram A, Ramzan A, Iqbal MW. *Bladder Hernia; a Case Report*. Ann Pak Inst Med Sci 2022; 18(2): 139-141.
- 2-Zihni İ, Duran A, Soysal V. *A Rare Cause of Inguinal Hernia: Scrotal Cystocele*. Ulus Cerrahi Derg 2014; 32(2): 137-9.
- 3-Rachiwong L, Wiboonkhwan NA, Cheewatanakornkul S. *Advantages of Minimally Invasive Approach for Inguinal Bladder Hernia Repair: Case Report and Literature Review*. Laparosc Surg 2022; 6: 1-8.
- 4-Chang HH, Wen SC. *Extraperitoneal Laparoscopic Repair of Huge Inguinoscrotal Bladder Hernia: a Case Report and Literature Review*. Urol Case Rep 2021; 38: 101735.
- 5-Ali I, Aslam MH, Hussain A. *Urinary retention secondary to bladder herniation in the inguinal canal - Case report and review of literature*. Radiol Case Rep 2021; 17(3): 569-571.
- 6- Martini N, Hanna M, Alshwaiki A, et al. *Inguinal Bladder Hernia (IBH) managed by Lichtenstein technique: A case report*. Int J Surg Case Rep 2022; 99: 107617.

Inguinal Bladder Hernia (IBH) Containing a Stone: A Case Report

Hormoz Karami¹, Omid Aminirad^{*1}

Case Report

Introduction: Inguinal bladder herniation (IBH) is a rare disease that presents with inguinal and scrotal protrusion as well as urinary symptoms, and if not diagnosed before surgery, it may cause complications such as bladder injury during surgery. In this study, it was reported a 72-year-old man with right inguinal bulging and urinary obstruction symptoms. In the ultrasonography, two stones in the left kidney and a larger than normal prostate volume was reported. In the CT scan, inguinal bladder herniation with extension to the scrotum was seen, which contained a 13 mm stone. Cystography also confirmed it. Transvesical prostatectomy was performed. The stone was removed. Then, the herniated bladder was reduced through an incision on the right inguinal canal and the mesh was inserted.

Keywords: Inguinal hernia, Cystocele, Bladder calculi

Citation: Karami H, Aminirad O. **Inguinal Bladder Hernia (IBH) Containing a Stone: A Case Report.** J Shahid Sadoughi Uni Med Sci 2023; 31(5): 6627-31.

¹Department of Urology, Shahid Sadoughi University of Medical Sciences, Yazd, Iran.

***Corresponding author: Tel:** 09354633150, **email:** aminirad84@gmail.com