

دندان کانین ماگزایلا اضافه همراه با جابه‌جایی: گزارش مورد

فریدا غضنفری مقدم^۱، درسا پورضرابی^{۲*}، کتایون لسانی^۲

گزارش مورد

مقدمه: وجود جابه‌جایی دندان به‌عنوان یک ناهنجاری در موقعیت دندان در دو دندان مجاور در نظر گرفته می‌شود. بیشترین مکانی که جابه‌جایی رخ می‌دهد بین دندان کانین و پرمولر اول فک بالا می‌باشد. جابه‌جایی دندان ممکن است همراه با سایر آنومالی‌های دندانی مانند هیپودنسیا، بیش از حد ماندن دندان شیری و دندان‌های اضافی اتفاق بیفتد. دندان‌های اضافی می‌توانند در هر ناحیه‌ای از قوس دندانی ایجاد شوند. با این‌وجود، همراهی دندان اضافی با جابه‌جایی در ناحیه کانین یک شرایط نادر است. هدف از این گزارش، معرفی یک بیمار دارای دندان‌های کانین اضافه همراه با جابه‌جایی می‌باشد. پسر ۱۴ ساله فاقد هرگونه مشکل اسکلتال، سیستمیک، متابولیک و ذهنی، به بخش ارتودنسی دانشکده دندانپزشکی یزد ارجاع شد. در بررسی کلینیکی جابه‌جایی کانین بالا در ناحیه قدامی فک بالا که منجر به بی‌نظمی و بیرون‌زدن با کالی دندان کانین اصلی فک بالا شده است. این دندان کانین اضافه همراه با جابه‌جایی بر اساس معاینات معمول رادیولوژیک کشف شد. **نتیجه‌گیری:** وجود دندان اضافه همراه با جابه‌جایی معمولاً باعث ایجاد مشکلات اکلوژن و فانکشنال در بیماران می‌شود. در این موارد می‌بایست جهت برنامه‌ریزی طرح درمان مناسب جراحی، ارتودنتیک، ترمیمی از بیماران معاینه کامل کلینیکی و رادیوگرافیک همراه با تاریخچه دقیق، به عمل آید. تشخیص زودهنگام برای جلوگیری از این مشکلات ضروری است.

واژه‌های کلیدی: رویش نابه‌جای دندان، دندان اضافه، دندان کانین، آنومالی‌های دندان

ارجاع: غضنفری مقدم فریدا، پورضرابی درسا، لسانی کتایون. دندان کانین ماگزایلا اضافه همراه با جابه‌جایی: گزارش مورد. مجله علمی پژوهشی دانشگاه علوم پزشکی شهید صدوقی یزد ۱۴۰۲؛ ۳۱ (۳): ۶۲-۶۴۵۵.

۱- گروه رادیولوژی دهان فک و صورت، دانشکده دندانپزشکی دانشگاه علوم پزشکی، کرمان، ایران.

۲- گروه رادیولوژی دهان و فک و صورت، دانشکده دندانپزشکی، دانشگاه علوم پزشکی شهید صدوقی، یزد، ایران.

* (نویسنده مسئول): تلفن: ۰۹۱۷۷۰۲۷۹۶۸، پست الکترونیکی: dorsa.pour@gmail.com، صندوق پستی: ۸۹۱۴۸۱۵۶۶۷

مقدمه

آنومالی‌های دندانی می‌توانند به روش‌های مختلفی ایجاد شوند که به سه دسته مادرزادی، تکاملی و اکتسابی طبقه‌بندی می‌شوند (۱). ناهنجاری‌های مادرزادی معمولاً ژنتیکی به ارث می‌رسند. ناهنجاری‌های تکاملی در طول شکل‌گیری دندان رخ می‌دهد و ناهنجاری‌های اکتسابی پس از تشکیل دندان به وجود می‌آیند (۲). این ناهنجاری‌ها شامل تغییرات در تعداد، اندازه، مورفولوژی، الگوی رویش دندان‌ها و ساختار دندان هستند (۳). جابه‌جایی دندان یک آنومالی دندانی نادر است که در آن دو دندان مجاور در قوس فکی موقعیت خود را عوض می‌کنند و در توالی معمول خود در قوس دندانی نیستند (۴). جابه‌جایی دندان کاین دائمی به‌عنوان رایج‌ترین جابه‌جایی در دندان‌ها گزارش شده است (۵). متداول‌ترین جابه‌جایی بین دندان کاین دائمی و پرمولر اول، به‌ندرت بین پرمولر دوم با مولر اول و بین ثنایای سنترال و لترال و بسیار نادر است (۶). تئوری‌های متعددی برای توضیح این پدیده ارائه شده است، از جمله منشاء ژنتیکی، تعویض محل جوانه‌های دندان در حال رشد، تروما و عدم تحلیل ریشه دندان شیری، از دست‌دادن زودهنگام دندان‌های شیری و ماندگاری طولانی مدت دندان‌های شیری مطرح می‌شود (۷). جابه‌جایی دندان ممکن است با سایر آنومالی‌های دندانی مانند هیپودنسیا، لترال میخی شکل (shapePeg) در فک بالا، چرخش شدید و موقعیت نابه جای دندان مجاور، دندان‌های اضافی و ماندگاری دندان‌های شیری همراه باشد (۸). دندان‌های اضافی به دندان‌هایی گفته می‌شود که اضافه بر تمامی دندان‌های شیری یا دائمی وجود دارند (۹). دندان‌های اضافی ممکن است در هر جایی از قوس دندانی ظاهر شوند. با این حال، در قدام فک بالا شایع‌تر هستند. آن‌ها ممکن است به‌صورت یک‌دندان یا چند دندان، یک‌طرفه یا دوطرفه، رویش یافته یا نهفته ظاهر شوند و ممکن است در یک فک یا هر دو وجود داشته باشند (۱۰). دندان‌های اضافی ممکن است از نظر مورفولوژیکی نرمال یا غیرطبیعی باشند. در مواردی که دندان‌های اضافی دارای ویژگی‌های مورفولوژیکی طبیعی باشند، از اصطلاح مکمل (Supernumerary) استفاده می‌شود

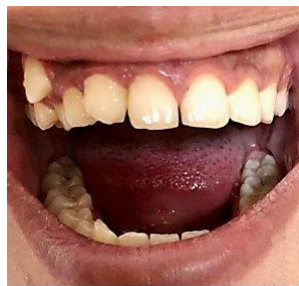(۶). مشکلات متعددی از وجود دندان‌های اضافه ریشه ایجاد می‌شود مانند: بی‌نظمی دندانی، تأخیر در رویش یا عدم رویش دندان‌ها، نهفتگی دندان‌های ثنایای دائمی، فاصله بین‌دندانی، دیاستم در میدلاین، تغییر در مسیر رویش دندان‌های ثنایا دائمی، ضایعات کیستیک، چرخش دندان، تحلیل ریشه دندان‌های مجاور، عفونت داخل دهانی، رویش دندان‌های ثنایا در حفره بینی و دندان‌های شیری باقی‌مانده (۱۱). درمان دندان‌های جابه‌جا شده بسته تأثیر آن‌ها به عوامل متعددی از جمله تأثیر بر رشد دندان‌های طبیعی و موقعیت آن‌ها متفاوت است. دندان‌های جابه‌جا شده اغلب به دلیل زیبایی، فانکشن و یا هر دو به کمک ترمیم یا پروتز اصلاح می‌شوند. یافتن دندان‌های اضافه همراه با جابه‌جایی بدون بیماری یا سندرم مرتبط نادر است. در این گزارش موردی یک بیمار مرد غیر سندرمی با دندان کاین اضافی همراه با جابه‌جایی دندان لترال فک بالا ارائه شده است.

گزارش موردی

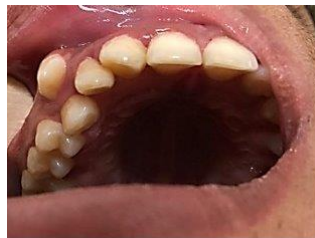پسر ۱۴ ساله‌ای با شکایت از بیرون‌زدگی دندان کاین به بخش رادیولوژی دهان و فک و صورت دانشکده دندانپزشکی دانشگاه علوم پزشکی شهید صدوقی یزد مراجعه کرد و این اولین ویزیت دندانپزشکی وی بود. بیمار فاقد هرگونه مشکل اسکلتال، سیستمیک، متابولیک و ذهنی بود و هیچ سابقه پزشکی مرتبطی وجود نداشت. در معاینات داخل دهانی هیچ ناهنجاری اضافه‌ای مشاهده نشد. تشخیص بر سندرم ژنتیکی مرتبط با دندان‌های اضافه مانند کلیدوکرنیال دیسپلازیا، سندرم گاردنر، دیسپلازی اکتودرم و سندرم Apert حذف شد. در بررسی دقیق سابقه خانوادگی، هیچ سابقه‌ای از دندان‌های اضافه یافت نشد. در معاینه فیزیکی و خارج دهانی هیچ ناهنجاری اضافه‌ای دیده نشد. در معاینات بالینی داخل دهانی، دندان کاین شیری باقی‌مانده در سمت راست فک بالا مشاهده شد. دو دندان کاین دائمی در سمت راست فک بالا مشاهده شد. یکی از آن‌ها در داخل قوس فکی در موقعیت مناسب بین لترال و پرمولر اول بود اما در سمت با کالی قوس فکی و دیگری بین دندان لترال و سنترال قرار داشت (شکل ۱ و ۲). تصویر

از وجود دندان کانین اضافه مطلع شد. کشیدن دندان کانین شیری سمت راست قبل از شروع درمان ارتودنسی در برنامه درمان قرار گرفت. سایر درمان‌ها - پس از تصمیم بیمار - شامل تغییر شکل دندان کانین اضافه و لترال به صورت ترمیم و کشیدن دندان کانین در موقعیت با کالی در نظر گرفته شد. مدیریت دندان‌های اضافه بسته به مشکلات ایجاد شده و عوارض احتمالی در اثر مداخله جراحی، اهمیت دارد. اگر دندان‌های اضافه رویش پیدا کند، ممکن است منجر به ناهماهنگی دندان‌های طبیعی شود. دندان‌های اضافه که در فک باقی می‌مانند ممکن است منجر به تحلیل ریشه دندان‌های مجاور شوند یا فولیکول‌های آن‌ها ممکن است کیست‌های دندانی ایجاد کنند یا با توالی طبیعی رویش دندان‌ها تداخل کنند. همه این عوامل در تصمیم‌گیری در مورد این که آیا دندان اضافه را خارج کنند و یا آن را نگه دارند تأثیر می‌گذارد.

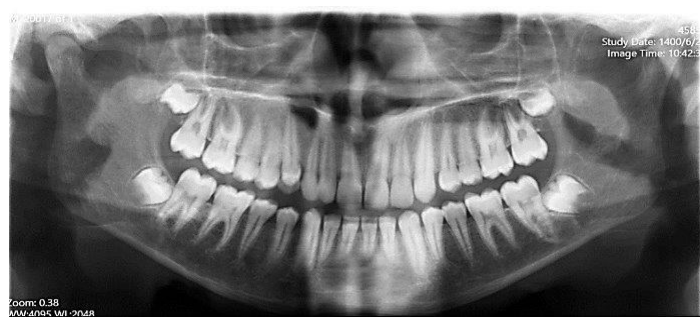پانورامیک بیمار وجود یک کانین اضافی را بین دندان لترال و سانترال فک بالا نشان می‌دهد (شکل ۳). علاوه بر این، تمام کواردانت‌های فکی بررسی شدند و هیچ جابه‌جایی یا دندان‌های اضافی با موقعیت‌های کاملاً طبیعی را نشان ندادند. بر اساس رادیوگرافی پری‌آپیکال داخل دهانی، یک دندان کانین با ریشه بلند بین دندان لترال و سانترال فک بالا نشان می‌دهد (شکل ۴). دندان اضافه کانین، بین دندان لترال و سانترال فک بالا است که به دلیل شکل نامناسب تاج و عرض کمتر نسبت به کانین اصلی که در موقعیت باکالی نسبت به قوس فکی بود. به علاوه که دندانی کانین اصلی آخرین دندانی بوده که در قوس فکی رویش پیدا کرده و موقعیت باکالی دارد. در این بیمار، وجود دندان کانین شیری باقی‌مانده، دندان لترال میخی شکل (Peg shape) و دندان اضافی را می‌توان از عوامل مستعد کننده برای پدیده آنومالی جابه‌جایی در نظر گرفت (۸). بیمار



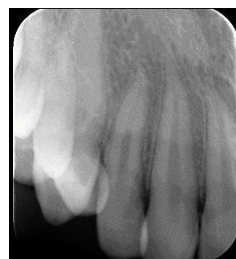
شکل ۱: تصویر فوتوگرافی داخل دهانی با نمای قدامی که بی‌نظمی دندانی را نشان می‌دهد.



شکل ۲: تصویر فوتوگرافی داخل دهانی با نمای اکلوژال که موقعیت دندان کانین اصلی را در سمت با کال قوس فک بالا نشان می‌دهد.



شکل ۳: تصویر رادیوگرافی پانورامیک بیمار دندان کانین اضافه را همراه با جابه‌جایی با لترال را در ناحیه راست فک بالا نشان می‌دهد.



شکل ۴: تصویر رادیوگرافی پری‌اپیکال که جابه‌جایی دندان کانین اضافه با دندان لترال مالفرم در کوادرنانت راست فک بالا را نشان می‌دهد.

پذیرفته‌شده‌ترین دلیل ایجاد دندان‌های اضافه است (۱۴). طبق گفته Jorge Cortés-Bretón-Brinkmann, شیوع دندان کانین اضافه در میان جمعیت بیمار ۰/۱۰٪ بود (۱۳). Rajab and Hamdan (۱۵) در مجموع ۱۵۲ مورد (۱/۵ درصد) پنج دندان کانین اضافه را شناسایی کردند، در حالیکه Fernández Montenegro و همکاران (۱۶) چهار دندان کانین اضافه را در بین ۱۴۵ دندان اضافه (۲/۷۵ درصد) کشف کردند، اما Leco Berrocal و همکارانش (۱۷) درصد بیشتری را در نمونه‌های خود به دست آوردند (۴/۸٪) (جدول ۱).

بحث

دندان‌های اضافه یکی از شایع‌ترین آنومالی‌های دندانی است که ممکن است در هر قسمت از فک اتفاق بیفتد. اغلب در ناحیه قدامی فک بالا تشخیص داده می‌شود که منجر به نهفتگی یا جابه‌جایی دندان‌های مجاور می‌شود. علت ایجاد دندان‌های اضافه ناشناخته است، اما نظریه‌های مختلفی ارائه شده است. بنابراین، علت دندان‌های اضافه ترکیبی از اختلال کروموزومال، پلی‌ژنیک، تک ژنی و عوامل محیطی در نظر گرفته می‌شود (۱۲، ۱۳). پیش‌فعالی لامینای دندانی

جدول ۱: فراوانی دندان اضافه در چندین مقاله مروری و گزارش مورد

مطالعه	کشور	شیوع دندان کانین اضافه	تعداد موارد
Jorge-Cortés 2019	اسپانیا	۰/۱۰٪	۲۶
Rajab, LD 2002	اردن	۱/۵٪	۱۵۲
Fernández 2006	-	۲/۷۵٪	۱۴۵
Leco Berrocal 2007	اسپانیا	۴/۸٪	۲۰۰۰

فک بالا به صورت دوطرفه جابه‌جا شده بودند، کشف شد (۲۵). Seth و همکاران جابه‌جایی دندان کانین - لترال همراه با دندان اضافه در فک بالا را در یک دختر ۱۹ ساله آفریقایی بدون سابقه تروما با گزارش دادند (۲۶). در گزارش مورد ما، دندان کانین اضافه همراه با جابه‌جایی در معاینات معمول رادیولوژی تشخیص داده شد. در صورتی که دندان‌ها عارضه‌ای نداشته باشند و به احتمال زیاد مانع حرکت دندان حین درمان ارتودنسی نشوند، می‌توان آن‌ها را به صورت سالیانه فالوآپ کرد. مناسب‌ترین درمان در جابه‌جایی با توجه به اکلوزن، سطح شلوغی دندان، زیبایی و نیازهای خاص بیمار تعیین می‌شود.

نتیجه‌گیری

جابه‌جایی در ناحیه قدام فک بالا همراه با کانین اضافه یک وضعیت نادر است که می‌تواند با عوارض زیادی از جمله کراودینگ دندان، مسائل زیبایی، مال اکلوزن و اختلالات مفصل تمپورومندیبولار همراه باشد که نیاز به مدیریت دارند. پس از توضیح دقیق مشکل و ارائه راه‌حل برای والدین و بعد از گرفتن رضایت، کشیدن دندان کانین شیری و کانین دائمی در موقعیت با کال گزینه‌های درمانی در مورد نظر بود.

ملاحظات اخلاقی

نویسندگان گواهی می‌دهند که تمام فرم‌های رضایت بیمار مناسب را دریافت کرده‌اند. در فرمی که بیمار(ها) رضایت خود را برای گزارش تصاویر و سایر اطلاعات بالینی خود در مجله داده‌اند. بیماران می‌دانند که نام و حروف اول آن‌ها منتشر نخواهد شد و تلاش‌های لازم برای پنهان کردن هویت آن‌ها انجام خواهد شد. این مقاله با شماره IR.SSU.DENTISTRY.REC.1400.022 به تأیید کمیته اخلاق پژوهشی دانشکده دندانپزشکی دانشگاه علوم پزشکی شهید صدوقی یزد رسیده است.

حامی مالی: ندارد.

تعارض در منافع: وجود ندارد.

میزان بروز دندان‌های اضافه از ۰/۴۵ تا ۳ درصد بر اساس منابع مقالات (۱۸) متغیر است. جابه‌جایی دندان یک ناهنجاری در موقعیت دندان و نوع شدید آن، رویش نابه جا (Ectopic Eruption) است و شایع‌ترین نوع آن شامل جابه‌جایی بین دندان کانین و پرمولر اول فک بالا می‌باشد. جابه‌جایی ممکن است همراه با هیپودنسیا، دندان‌های اضافی یا باقی‌ماندن دندان‌شیری اتفاق بیفتد و ممکن است به بی‌نظمی دندان‌ها منجر شود. با این وجود، جابه‌جایی دندان با دندان‌های اضافه در ناحیه قدام فک نادر است. بیماران بالای هفت سال ممکن است با جابه‌جایی دندان تشخیص داده شوند (۱۹). بر اساس یک متاآنالیز، هیچ تفاوت آماری بین دو جنس مشاهده نشد (۲۰). با این حال، زنان در تعدادی از مطالعات بیشتر تحت تأثیر قرار گرفتند (۲۱). جابه‌جایی هرگز در دندان‌های شیری اتفاق نمی‌افتد و اغلب یک‌طرفه است (۲۲).

Türkkahraman (۶) گزارش داد که بروز جابه‌جایی دندان حدود ۰/۴٪ است و دندان کانین دائمی فک بالا به عنوان شایع‌ترین دندان درگیر گزارش شده است.

Peck and Peck (۲۳) تعداد ۷۷ نشریه را ارزیابی کردند که ۲۰۱ بیمار با جابه‌جایی دندان فک بالا را از منابع جهانی گزارش کردند. تنها چهار مورد (۲٪) دارای جابه‌جایی در ناحیه محدود بین دندان سانتال تا دندان کانین بودند.

Shapira (۷) پیشنهاد کرد که جابه‌جایی‌های در ناحیه بین کانین و دندان سنترال به عنوان رویش نابه جا (Ectopic Eruption) طبقه‌بندی شوند. این تنوع به عنوان جابه‌جایی کانین - لترال نیز ذکر شده است. این نوع جابه‌جایی یک وضعیت رایج نیست. یکی از دلایل مهاجرت کانین به ناحیه ثنایا، ازدست‌دادن زودهنگام دندان سانتال است. دندان‌های اضافه و جابه‌جایی دندان می‌تواند آنومالی‌های دندانی مرتبط باشند. با این حال، جابه‌جایی دندان اضافه یک پدیده نادر است (۲۴).

Loganathan و همکاران یک مورد نادر غیرسندرمی از جابه‌جایی دوطرفه پرمولرهای اضافه فک بالا را گزارش کرد. در معاینه بالینی، دو دندان پرمولر اضافه که بین مولر اول و دوم

References:

- 1- Saberi EA, Ebrahimipour S. *Evaluation of Developmental Dental Anomalies in Digital Panoramic Radiographs in Southeast Iranian Population*. J Int Soc Prev Community Dent 2016; 6(4): 291-5.
- 2-Sarr M, Toure B, Kane AW, Fall F, Wone MM. *Taurodontism and the Pyramidal Tooth at the Level of the Molar. Prevalence in the Senegalese Population 15 to 19 Years of Age*. Odontostomatologie Tropicale= Tropical Dental Journal 2000; 23(89): 31-4.
- 3-Peck L, Peck S, Attia Y. *Maxillary Canine-First Premolar Transposition, Associated Dental Anomalies and Genetic Basis*. The Angle Orthodontist 1993; 63(2): 99-109.
- 4-Yılmaz HH, Turkkahraman H, Sayın MO. *Prevalence of Tooth Transpositions and Associated Dental Anomalies in a Turkish Population*. Dentomaxillofacial Radiology 2005; 34(1): 32-5.
- 5-Mallya S, Lam E. *White and Pharoah's Oral Radiology*. 8th Edition. principles and interpretation: Second South Asia: Elsevier India; 2018: 672.
- 6-Türkkahraman H, Sayın MO, Yılmaz HH. *Maxillary Canine Transposition to Incisor Site: a Rare Condition*. The Angle Orthodontist 2005; 75(2): 284-7.
- 7-Shapira Y, Kuftepec MM. *Maxillary Tooth Transpositions: Characteristic Features And Accompanying Dental Anomalies*. American Journal of Orthodontics and Dentofacial Orthopedics 2001; 119(2): 127-34.
- 8-Sathyapriya B, Lakshmanan P, Tamilselvi R, Tamilselvi D. *Supernumerary Teeth - A Clinical Case Report*. International Journal of Dental Sciences and Research 2017; 5(4): 83-87.
- 9-Küchler EC, Costa AG, Costa MC, Vieira AR, Granjeiro JM. *Supernumerary Teeth Vary Depending on Gender*. Braz Oral Res 2011; 25(1): 76-9.
- 10-Garvey MT, Barry HJ, Blake M. *Supernumerary Teeth-an Overview if Classification, Diagnosis and Management*. Journal-Canadian Dental Association 1999; 65(11): 612-6.
- 11-Shokri A, Poorolajal J, Khajeh S, Faramarzi F, Kahnamoui HM. *Prevalence of Dental Anomalies among 7-to 35-Year-Old People in Hamadan, Iran in 2012-2013 as Observed using Panoramic Radiographs*. Imaging Science In Dentistry 2014; 44(1): 7-13.
- 12-Albu SD, Pavlovici RC, Imre M, Lon G, Tancu AMC, Albu CC. *Phenotypic Heterogeneity of non-Syndromic Supernumerary Maxillary Canine: Genetic Study*. Rom J Morphol Embryol 2020; 61(3): 853-61.
- 13-Cortés-Bretón-Brinkmann J, Martínez-Rodríguez N, Barona-Dorado C, Martín-Ares M, Sanz-Alonso J, Suárez-García M-J, et al. *Clinical Repercussions and Epidemiological Considerations of Supernumerary Canines: A 26 Case Series*. Medicina Oral, Patologia Oral Y Cirugia Bucal 2019; 24(5): e615-e620.
- 14-Solares R, Romero MI. *Supernumerary Premolars: A Literature Review*. Pediatric Dentistry 2004; 26(5): 450-8.
- 15-Rajab L, Hamdan M. *Supernumerary Teeth: Review of the Literature and a Survey of 152 Cases*.

- International Journal of Paediatric Dentistry 2002; 12(4): 244-54.
- 16-Fernández Montenegro P, Valmaseda Castellón E, Berini Aytés L, Gay Escoda C. **Retrospective Study of 145 Supernumerary Teeth**. Med Oral Patol Oral Cir Bucal 2006; 11: 339-44.
- 17-Leco Berrocal M, Martín Morales JF, Martínez González JM. **An Observational Study of the Frequency of Supernumerary Teeth in a Population of 2000 Patients**. Med Oral, Patol Oral Cir Bucal 2007; 12(2): 134-8.
- 18-Thongudomporn U, Freer TJ. **Prevalence of Dental Anomalies in Orthodontic Patients**. Australian Dental Journal 1998; 43(6): 395-8.
- 19-Hatzoudi M, Papadopoulou MA. **Prevalence of Tooth Transposition in Greek Population**. Hellenic Orthodontic Review 2006; 9(1): 11-22.
- 20-Papadopoulou MA, Chatzoudi M, Kaklamanos EG. **Prevalence of Tooth Transposition: A Meta-Analysis**. Angle Orthod 2010; 80(2): 275-85.
- 21-Ciarlantini R, Melsen B. **Maxillary Tooth Transposition: Correct or Accept?** Am J Orthod Dentofacial Orthop 2007; 132(3): 385-94.
- 22-Hekmatfar S, Jafari K, Zadfatih F, Mousavi S. **Maxillary Canine-Second Molar Transposition: A Rare Case Report**. J Dent Research, Dent Clin, Dent Prospects 2017; 11(2): 131-4.
- 23-Peck S, Peck L. **Classification of Maxillary Tooth Transpositions**. Am J Orthod Dentofacial Orthop 1995; 107(5): 505-17.
- 24-Celikoglu M, Miloglu O, Oztek O. **Investigation of Tooth Transposition in a Non-Syndromic Turkish Anatolian Population: Characteristic Features and Associated Dental Anomalies**. Med oral Pathol Oral Cir Bucal 2010; 15(5): e716-20.
- 25-Kavitha L, Narayan GS, Rajavalli SK, Ahmed VKS, Lun S, Baskara VA. **A Rare Case of Bilaterally Transposed Maxillary Supernumerary Premolars and its Management**. Journal of Operative Dentistry & Endodontics 2018; 3(2): 92-6.
- 26-Seth P, Halasagundhi VS, Tegginamani AS, Singh AK. **Dental Transposition of Mx. C. I2 and Associated with Supernumerary Teeth**. Indian Journal of Oral Health and Research 2019; 5(2): 54-5.

Supernumerary Maxillary Canine along with Transposition: A Case Report

Farida Ghazanfari Moghaddam¹, Dorsa Pourzarabi^{*2}, Katayoun Lesani²

Case Report

Introduction: Tooth transposition is considered as the anomaly of tooth position in two adjacent teeth; the most frequent locations include canine and first maxillary premolar. Transposition may happen along with hypodontia, supernumerary teeth, or the persistence of a deciduous predecessor. Supernumerary teeth are considered as the teeth in excess of the normal dentition. Supernumerary teeth can happen in any region of the dental arch. Nevertheless, having supernumerary tooth accompanied by transpositions in the canine area is a rare condition. The aim of this report was introducing a patient with supernumerary maxillary canine along with transposition. A 14-year-old boy without any skeletal, systemic, metabolic and mental problems was referred to the Orthodontic Department of Yazd Dental School, Yazd, Iran. In the clinical study of displacement of the upper canine in the anterior region of the upper jaw, which has led to crowding and buccal protrusion of the main canine of the upper jaw. This supernumerary canine tooth with displacement was discovered based on routine radiological examinations.

Conclusion: The presence of a supernumerary tooth with transposition usually causes occlusion and functional problems in patients. In these cases, a complete clinical and radiographic examination along with a detailed history should be done in order to plan the appropriate surgical, orthodontic, and restorative treatment plan. Early detection is essential to prevent these problems.

Keywords: Ectopic tooth eruption, Supernumerary tooth, Canine tooth, Tooth abnormalities.

Citation: Ghazanfari Moghaddam F, Pourzarabi D, Lesani K. **Supernumerary Maxillary Canine along with Transposition: A Case Report.** J Shahid Sadoughi Uni Med Sci 2023; 31(3): 6455-62.

¹Department of Oral and Maxillofacial Radiology, School of Dentistry, Kerman University of Medical Sciences, Kerman, Iran.

²Department of Oral and Maxillofacial Radiology, School of Dentistry, Shahid Sadoughi University of Medical Science, Yazd, Iran.

*Corresponding author: Tel: 09177027968, email: dorsa.pour@gmail.com