

تأثیر عصاره گیاه واکسینیوم آرکتوستافیلوس بر تغییرات هیستوپاتولوژیک ناشی از سیس پلاتین بر بافت بیضه

علی غفاریان^۱، عباس ابراهیمی کلان^{۲*}، فاطمه افشاری^۱، رضا علی پناه مقدم^۳

مقاله پژوهشی

مقدمه: تأثیرات تخریبی داروهای ضد سرطان همچون سیس پلاتین کاملاً شناخته شده است. در سال‌های اخیر مشخص شده است که گیاهان دارویی دارای نقش اساسی در حفاظت از آسیب‌های ناشی از مصرف دارو می‌باشند، هدف از مطالعه حاضر بررسی اثرات گیاه واکسینیوم آرکتوستافیلوس، یکی از داروهای پرکاربرد در طب سنتی در بهبود اختلالات ناشی از سیس پلاتین در بافت بیضه می‌باشد.

روش بررسی: در این تحقیق (مورد-شاهدی) چهل رت به پنج گروه G (n=8) براساس دریافت سیس پلاتین و عصاره واکسینیوم آرکتوستافیلوس تقسیم شدند. در گروه‌های G1 سرم فیزیولوژیک و G2 سیس پلاتین تجویز شد. گروه‌های G3، G4 و G5 عصاره واکسینیوم آرکتوستافیلوس را با غلظت 100، 200 و 300 mg/kg و به همراه تک دوز سیس پلاتین دریافت کردند. بعد از ۲۴ ساعت حیوانات با قربانی شدند و سپس بافت بیضه از لحاظ هیستوپاتولوژی با روش آماری تی تست و One way Anova در نرم‌افزار پریم مورد ارزیابی قرار گرفت.

نتایج: نتایج ما نشان داد در گروه G2 تعداد سلول‌های اسپرماتوگونی در مقایسه با G1 کاهش یافته بود (P=0.01) هم‌چنین ضخامت اپی‌تلیوم ژرمینال و قطر لوله‌های سمینی فر نیز کاهش نسبی را نشان می‌دهد. در گروه G3 و G4 بهبود نسبی اپی‌تلیوم ژرمینال در مقایسه با G2 دیده می‌شود (P=0.02). تعداد سلول‌های اسپرماتوگونی نیز در گروه G3 در مقایسه با G2 افزایش نسبی نشان می‌دهد (P=0.01).

نتیجه‌گیری: نتایج به دست آمده از این مطالعه نشان داد که واکسینیوم آرکتوستافیلوس در دوزهای مشخصی منجر به بهبود اختلالات ناشی از سیس پلاتین در اپی‌تلیوم ژرمینال و حفظ تعداد سلول‌های اسپرماتوگونی تأثیر معنی‌داری دارد.

واژه‌های کلیدی: سیس پلاتین، واکسینیوم آرکتوستافیلوس، بافت بیضه و سلول‌های اسپرماتوگونی

۱

ارجاع: غفاریان علی، ابراهیمی کلان عباس، افشاری فاطمه، علی پناه مقدم رضا. تأثیر عصاره گیاه واکسینیوم آرکتوستافیلوس بر تغییرات هیستوپاتولوژیک ناشی از سیس پلاتین بر بافت بیضه. مجله علمی پژوهشی دانشگاه علوم پزشکی شهید صدوقی یزد ۱۴۰۲؛ ۳۱ (۲): ۶۴۰۶-۶۳۹۶.

۱- گروه هیستوپاتولوژی و آناتومی، دانشکده علوم پزشکی، علوم پزشکی تبریز، دانشگاه آزاد اسلامی، تبریز، ایران.

۲- گروه علوم اعصاب و شناختی، دانشکده علوم پزشکی، دانشگاه علوم پزشکی تبریز، تبریز، ایران.

۳- گروه بیوشیمی بالینی، دانشکده علوم پزشکی، دانشگاه علوم پزشکی اردبیل، اردبیل، ایران.

* (نویسنده مسئول): تلفن: ۰۴۱۳۳۳۵۵۷۹۰، پست الکترونیکی: abbasebra@gmail.com، صندوق پستی: ۵۱۶۶۶۱۴۷۳۳

آنتی‌اکسیدان قوی می‌باشد که می‌تواند به‌طور نسبی نفروتوکسیسیتی که عارضه اصلی ناشی از سیس‌پلاتین است را کاهش دهد هم‌چنین دارای اثرات ضدالتهابی، ضدآلرژی، ضدسرطانی می‌باشد (۹). نتایج بررسی‌های انجام شده بر روی ظرفیت آنتی‌اکسیدانی و مقدار ترکیبات فنولی در فصول مختلف در ۱۳ نمونه اصلاح شده نشان داد که ترکیبات فنلی آنتوسیانین و هیدروکسی‌سینامیک اسید و کل فالونوئیدها در ژنوتیپ‌های مختلف متفاوت می‌باشد (۱۱-۱۳). در گزارشی دسته‌بندی و تعیین مقدار فنولیک اسید در میوه‌های گیاه واکسینیوم در کشور ترکیه مشخص نموده است که می‌توان میوه‌های این گیاه را به عنوان منبع خوبی از فنولیک اسیدها معرفی نمود. اکثر گونه‌های موجود در جنس Vaccinium خاصیت دارویی دارند و گونه موجود در ایران نیز از این قاعده مستثنی نمی‌باشد (۱۴-۱۶). واکسینیوم آرکتوستافیلوس، تنها گونه از این جنس است که در ایران رشد می‌کند. این گیاه در شمال و شمال شرقی ایران، ارتفاعات استان گیلان، کالردشت، خانقاه اردبیل و آذربایجان غربی می‌روید (۱۷). نظر به افزایش آمار سرطان و اهمیت حفظ باروری، هدف از این مطالعه بررسی اثرات سیس‌پلاتین و اثرات درمانی گیاه واکسینیوم آرکتوستافیلوس با دوزهای مختلف بر پارامترهای هیستوپاتولوژیک بافت بیضه می‌باشد.

روش بررسی

حیوانات: در این مطالعه مورد- شاهدی از موش‌های بزرگ آزمایشگاهی، نژاد ویستار استفاده شد که از حیوان‌خانه دانشگاه علوم پزشکی تبریز تهیه شدند. غذای روزانه این موش‌ها ابه صورت فشرده بود. آب مورد نیاز توسط ظروف شیشه‌ای در اختیار حیوانات قرار می‌گرفت و درجه حرارت حدود ۲۲ درجه سانتی‌گراد و تحت شرایط یکسان سیکل نوری دوازده ساعت روشنایی و دوازده ساعت تاریکی نگهداری می‌شدند. پس از تهیه گیاه واکسینیوم آرکتوستافیلوس (ایران-آذربایجان) با کد ۱۸۱، آن را خشک‌کرده سپس پودر می‌کنیم و از پودر به‌دست آمده برای تهیه عصاره خشک (با استفاده از اتانول ۵۰ درصد) و سپس غلظت‌های مورد نظر عصاره واکسینیوم آرکتوستافیلوس استفاده خواهیم کرد.

سیس پلاتین یکی از پرکاربردترین داروها برای درمان انواع سرطان‌های مانند سیستم عصبی، تناسلی، تنفسی و... می‌باشد. سیس پلاتین از طریق مکانیسم‌های متعدد فعالیت ضد سرطانی را انجام می‌دهد، اما قابل قبول‌ترین مکانیسم آن ایجاد آسیب در ساختار DNA از طریق تاثیر بر روی بازهای پورین موجود بر روی DNA و فعال کردن چندین مسیر انتقال سیگنال است که در نهایت منجر به آپوپتوز و از بین رفتن سلول سرطانی می‌شود. اثرات سیتوتوکسیک ناشی از بازجذب سیس‌پلاتین به واسطه انتقال دهنده‌های کاتیونی و افزایش گونه‌های رادیکال اکسیژن صورت می‌گیرد که منجر به فعال شدن مسیرهای آپوپتوزی داخلی، خارجی، تخریب DNA و پراکسیده شدن لیپیدها می‌شود (۱-۲). اسپرم یکی از سلول‌هایی است که در اثر استفاده از سیس‌پلاتین دچار تغییر شکل شده و منجر به ایجاد شکل‌های غیرطبیعی، القا مرگ سلولی و کاهش حرکت رو به جلو در اسپرم می‌شود (۳-۴). واکسینیوم آرکتوفیلوس (با نام مرسوم قره‌قاپ) از خانواده اریکاسه به صورت درختچه‌هایی با برگ‌های ساده و معمولاً همیشه سبز می‌باشد. برگ‌های این گیاه مضرس می‌باشد. گل‌ها نیز معمولاً محوری یا انتهایی هستند و ممکن است به صورت منفرد در پوششی به شکل خوشه یا سنبله قرار گیرند. میوه ممکن است به رنگ‌های قرمز، آبی، مشکی، ارغوانی و یا سبز متمایل به زرد دیده شود (۵). از گیاهانی که در جنس واکسینیوم قرار دارند اثرات ضد میکروبی، ضد ویروسی، ضد سرطان، ضد دیابت و آنتی‌اکسیدانی گزارش شده است. ترکیبات موثر گیاه همانند مواد فنلی، آنتوسیانین، میریستین، کاروارکول و تیمول موجود در عصاره این گیاهان می‌تواند از رشد پاتوژنهای روده‌های ممانعت کند. هم‌چنین آنتوسیانین‌ها به عنوان ترکیبات فنولیکی می‌توانند عوارض جانبی ناشی از سیس‌پلاتین را تا حد زیادی کاهش دهند (۶-۱۰). از دیگر فعالیت‌های ضد میکروبی این گیاهان، جلوگیری از عفونت مجاری ادراری، درمان ناراحتی‌های گوارشی و کاهش فشارخون است. هم‌چنین ثابت شده است گیاهان جنس واکسینیوم از رشد و تکثیر تومورها ممانعت به‌عمل می‌آورد (۶،۷،۱۰). در بین مواد موثر در این گیاه، فالونوئید یک

کردن در فرمالین ده درصد و قالب‌گیری با پارافین، برش‌های ۵ میکرون به صورت سریال سکشن تهیه و پس از رنگ‌آمیزی با میکروسکوپ نوری مورد بررسی قرار گرفتند.

ملاحظات اخلاقی

پروپوزال این تحقیق توسط دانشگاه آزاد اسلامی تبریز تایید شده است (کد اخلاق IR.IAU.TABRIZ.REC.1400.078)

نتایج

مطالعات هیستوپاتولوژیک: بررسی بافت‌های بیضه در گروه‌ها آزمایشی و مقایسه آن به صورت زیر انجام گرفت. نتایج به صورت زیر در گروه‌های آزمایشی قابل بررسی است.

در تصویرالف، G1 (گروه کنترل منفی) لوله‌های سمینی‌فر دارای اپی‌تلیوم ژرمینال ضخیمی بودند که سلول‌های اسپرماتوژنیک در مراحل مختلف تکاملی در آن‌ها دیده می‌شد. سلول‌های اسپرماتوگونی روی غشای پایه قرار داشته و به سهولت قابل تشخیص و قابل شمارش بودند. سایر سلول‌های اسپرماتوژنیک در مراحل مختلف تکامل و در چند ردیف دیده می‌شدند.

در بخش G2 تصویر الف (گروه کنترل مثبت) بررسی با میکروسکوپ نوری مشخص کرد که قطر لوله‌های سمینی‌فر، ضخامت اپی‌تلیوم ژرمینال لوله‌های سمینی‌فر و تعداد اسپرماتوگونی‌ها نسبت به گروه کنترل کاهش یافته است. آسیب پارامترهای بافتی قابل مشاهده هست.

در بخش G3 تصویر الف (گروه دریافت‌کننده عصاره واکسینیوم آرکتوستافیلوس با غلظت 100 mg/kg و سیس پلاتین) قطر لوله‌های سمینی‌فر، ضخامت اپی‌تلیوم ژرمینال لوله‌های سمینی‌فر و تعداد اسپرماتوگونی‌ها نسبت به گروه G2 افزایش یافته بود اما همچنان نسبت به گروه G1 کمتر بود. بهبود آسیب پارامترهای بافتی قابل مشاهده هست.

در بخش G4 تصویر الف (گروه دریافت‌کننده عصاره واکسینیوم آرکتوستافیلوس با غلظت 200 mg/kg و سیس پلاتین). قطر لوله‌های سمینی‌فر، و تعداد اسپرماتوگونی‌ها نسبت به گروه G3 و کنترل کاهش یافته بود. اما ضخامت اپیتلیوم ژرمینال در گروه G4 به نسب گروه G3 افزایش نسبی

گروه‌های آزمایشی: تعداد ۴۰ موش آزمایشگاهی نژاد ویستار با وزن تقریبی ۲۰۰-۲۵۰ گرم در ۵ گروه ۸ تایی طبقه‌بندی شدند. ۱- گروه کنترل منفی: تزریق ۱ سی‌سی سرم فیزیولوژیک به صورت پری‌توتال به مدت ۲ هفته ۲- گروه کنترل مثبت: تزریق ۱ سی‌سی سرم فیزیولوژیک به صورت پری‌توتال به مدت ۲ هفته سیس دریافت تک دوز سیس پلاتین (5 mg/kg) ۳- گروه دریافت‌کننده عصاره واکسینیوم آرکتوستافیلوس با غلظت 100 mg/kg و سیس پلاتین: در این گروه به حیوانات ۱ سی‌سی عصاره با غلظت 100 mg/kg به صورت پری‌توتال به مدت ۲ هفته و سپس تک دوز سیس پلاتین (5 mg/kg) تزریق شد.


۴- گروه دریافت‌کننده عصاره واکسینیوم آرکتوستافیلوس با غلظت 200 mg/kg و سیس پلاتین: در این گروه به موش‌ها ۱ سی‌سی عصاره با غلظت 200 mg/kg به صورت پری‌توتال به مدت ۲ هفته و سپس تک دوز سیس پلاتین (5 mg/kg) تزریق شد. ۵- گروه دریافت‌کننده عصاره واکسینیوم آرکتوستافیلوس با غلظت 300 mg/kg و سیس پلاتین: در این گروه به حیوانات ۱ سی‌سی عصاره با غلظت 300 mg/kg به صورت پری‌توتال به مدت ۲ هفته و سپس تک دوز سیس پلاتین (5 mg/kg) تزریق شد. بعد از ۲۴ ساعت حیوانات با روش جابجایی مهره‌های گردنی کشته شدند و سپس بافت بیضه سمت راست حیوانات جدا شد و پس از رنگ‌آمیزی H&E از نظر بافت‌شناسی و آسیب سلولی مورد ارزیابی کمی و کیفی قرار گرفت. برای اندازه‌گیری قطر لوله‌های سمینی‌فر از نرم‌افزار keview استفاده گردید. برای این منظور از مقاطع تهیه شده برای هر موش، در ۲۰ میدان، با عدسی ۱۰، قطرهای عمود برهم لوله‌های سمینی‌فر که به صورت عرضی مقطع خورده بودند اندازه‌گیری شد. سپس میانگین اقطار محاسبه شده و داده‌های به دست آمده از محاسبه، به وسیله روش‌های آماری مورد بررسی و تجزیه قرار گرفت. همچنین، تعداد سلول‌های اسپرماتوگونی در ۲۰ میدان با عدسی ۴۰ مورد شمارش قرار گرفت.

تجزیه و تحلیل آماری

در این مطالعه از روش آماری تی تست و One way anova برای مقایسه بین گروه‌ها در نرم‌افزار Prism - GraphPad استفاده شد. برای مطالعه هیستولوژیک، نمونه‌ها توسط رنگ آمیزی H&E مورد بررسی قرار گرفتند. به طوری که بعد از فیکس

اسپرمتوگونی‌ها نسبت به گروه G4 و کنترل کاهش یافته بود. آسیب پارامترهای بافتی در گروه مذکور مشابه گروه دریافت‌کننده سیس‌پلاتین می‌باشد و بهبود معنی‌داری به‌نظر نمی‌رسد.

داشت. در بخش G5 تصویر الف (گروه دریافت‌کننده عصاره واکسینیوم آرکتوستافیلوس با غلظت 300 mg/kg و سیس‌پلاتین) بررسی بیضه نشان داد که قطر لوله‌های سمینی‌فر، ضخامت اپی‌تلیوم ژرمینال لوله‌های سمینی‌فر و تعداد



تصویر الف) مقاطع بافتی بیضه در گروه‌های مختلف کنترل و آزمایشی، بزرگنمایی: 400X، برای مطالعه هیستولوژیک مقاطع ۵ میکرونی رنگ آمیزی H&E مورد استفاده قرار گرفتند.

G1: گروه کنترل منفی، G2: گروه کنترل مثبت (دریافت‌کننده فقط سیس‌پلاتین)، G3: گروه دریافت‌کننده عصاره واکسینیوم آرکتوستافیلوس با غلظت 100 mg/kg و سیس‌پلاتین، G4: گروه دریافت‌کننده عصاره واکسینیوم آرکتوستافیلوس با غلظت 200 mg/kg و سیس‌پلاتین، G5: گروه دریافت‌کننده عصاره واکسینیوم آرکتوستافیلوس.

(SP: Spermatogonia, PS: Primary Spermatocyte, S: Spermatis, SL: Seminiferous Lumen)

است ($P=0.01$)، ولی در گروه G3، تعداد سلول‌های اسپرمتوگونی‌ها نسبت به گروه G2 افزایش یافته بود ($P=0.02$) اما همچنان نسبت به گروه G1 کمتر بود ($P=0.01$). تعداد سلول‌های اسپرمتوگونی‌ها در گروه‌های G4 و G5 نسبت به گروه G3 کاهش معنی‌داری نشان می‌دهد. تعداد سلول‌های اسپرمتوگونی در G5 نسبت به G4 کاهش قابل توجهی را نشان نمی‌دهد (نمودار ۱).

ارزیابی قطر لوله‌های سمینی‌فر: برای محاسبه قطر لوله‌های سمینی‌فر، ابتدا اقطار کوچک و بزرگ لوله‌های سمینی‌فر در مقطع

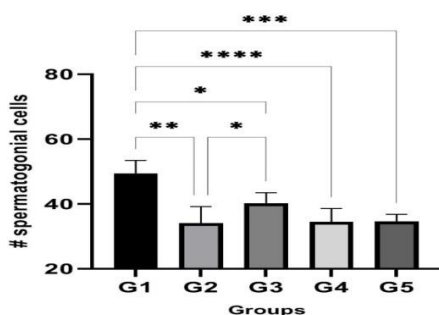
نتایج مطالعات هیستومورفومتریک

ارزیابی تعداد سلول‌های اسپرمتوگونی: برای تعیین تعداد سلول‌های اسپرمتوگونی، ابتدا بزرگنمایی میکروسکوپ ۱۰ بر روی تنظیم شد. سپس به روش شمارش دستی تعداد این سلول‌ها در مقطع عرضی ۲۰ لوله سمینی‌فر برای هر نمونه مورد شمارش قرار گرفتند. میانگین تعداد این سلول‌ها در گروه مختلف نسبت به هم تغییرات معنی‌داری را نشان می‌دهد. مقایسه آماری ارقام به‌دست آمده نشان داد که تعداد سلول‌های اسپرمتوگونی در گروه آزمایشی G2 نسبت به گروه G1 به‌طور معنی‌داری کاهش یافته

قطر لوله‌های سمینی فر در گروه G5 نسبت به گروه‌های دیگر تفاوت معنی‌داری را نشان نمی‌دهد ($P=0.01$).

ارزیابی اپی‌تلیوم ژرمینال: بررسی نتایج نشان داد که در گروه دریافت‌کننده سیس پلاتین (G2) به‌طور معنی‌داری اپی‌تلیوم ژرمینال کاهش یافته بود ($P=0.002$) اما نسبت به گروه‌های G3 ($P=0.01$) و G4 ($P<0.0001$) تغییر قابل‌ملاحظه‌ای مشاهده نشد. بهبود نسبی همراه با افزایش نسبی سلول‌ها در گروه‌های G3 و G4 رویت می‌شود و گروه G5 تفاوت چندانی با گروه G2 نشان نمی‌دهد ($P=0.0002$).

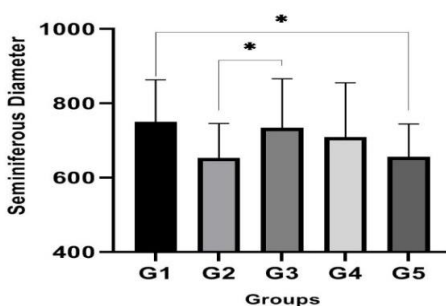
عرضی ۲۰ لوله سمینی فر از هر نمونه اندازه‌گیری و سپس میانگین آن‌ها تعیین شد و نتایج بدست آمده در هر گروه با گروه‌های دیگر از نظر آماری مورد بررسی و مقایسه قرار گرفت. بر این اساس، میانگین قطر لوله‌های سمینی فر در گروه‌های مختلف دچار تغییر شده بود. مقایسه آماری ارقام به‌دست آمده نشان داد که قطر لوله‌های سمینی فر در گروه آزمایشی G2 نسبت به گروه کنترل G1 به‌طور معنی‌داری کاهش یافته است ($p<0.01$) ولی در گروه G3 و G4 قطر لوله‌های سمینی فر نسبت به گروه G2 افزایش یافته بود اما همچنان نسبت به گروه G1 کمتر بود ($P=0.01$).



نمودار ۱: مقایسه تعداد سلول‌های اسپرماتوگونی در گروه‌های کنترل مثبت و منفی با گروه‌های آزمایشی.

G1: گروه کنترل منفی، G2: گروه کنترل مثبت (دریافت‌کننده فقط سیس پلاتین)، G3: گروه دریافت‌کننده عصاره واکسینیوم آرکتوستافیلوس با غلظت 100 mg/kg و سیس پلاتین، G4: گروه دریافت‌کننده عصاره واکسینیوم آرکتوستافیلوس با غلظت 200 mg/kg و سیس پلاتین، G5: گروه دریافت‌کننده عصاره واکسینیوم آرکتوستافیلوس.

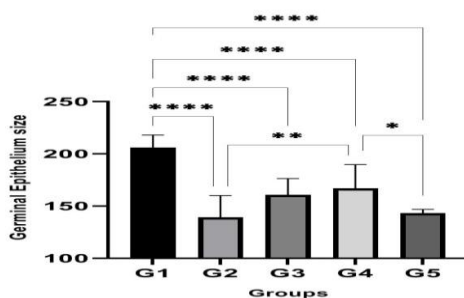
(****: $P<0.0001$, ***: $P=0.0002$, **: $P=0.002$, *: $P=0.01$)



نمودار ۲: مقایسه اندازه قطر لوله سمینی فر در گروه‌های مختلف.

G1: گروه کنترل منفی، G2: گروه کنترل مثبت (دریافت‌کننده فقط سیس پلاتین)، G3: گروه دریافت‌کننده عصاره واکسینیوم آرکتوستافیلوس با غلظت 100 mg/kg و سیس پلاتین، G4: گروه دریافت‌کننده عصاره واکسینیوم آرکتوستافیلوس با غلظت 200 mg/kg و سیس پلاتین، G5: گروه دریافت‌کننده عصاره

واکسینیوم آرکتوستافیلوس. *: $P=0.01$



نمودار ۳: میانگین اندازه اپی تلیوم ژرمینال در گروه‌های مختلف.

G1: گروه کنترل منفی، G2: گروه کنترل مثبت (دریافت‌کننده فقط سیس‌پلاتین)، G3: گروه دریافت‌کننده عصاره واکسینیوم آرکتوستافیلوس با غلظت 100 mg/kg و سیس‌پلاتین، G4: گروه دریافت‌کننده عصاره واکسینیوم آرکتوستافیلوس با غلظت 200 mg/kg و سیس‌پلاتین، G5: گروه دریافت‌کننده عصاره واکسینیوم آرکتوستافیلوس. (****: $P < 0.0001$, **: $P = 0.002$, *: $P = 0.01$)

معناداری کمتر از گروه کنترل بود. بررسی‌ها نشان می‌دهد پس از استفاده از سیس‌پلاتین ضخامت اپیتلیوم ژرمینال کاهش می‌یابد یا به‌طور کلی از بین می‌رود و فقط سلول‌های سرتولی باقی می‌مانند. بنابراین، مراحل اسپرماتوژنز دیگر قابل تشخیص نبوده و تکثیر سلولی در لوله‌های سمینی‌فر کاهش یافته و هتروکروماتین هسته‌ای افزایش می‌یابد. (تصویر الف G2)، (نمودار ۲). ارزیابی اپیتلیوم ژرمینال در گروه دریافت‌کننده سیس‌پلاتین نشان داد که ضخامت اپی‌تلیوم ژرمینال در گروه دریافت‌کننده سیس‌پلاتین نسبت به گروه کنترل به‌طور معناداری کاهش یافته بود. ارزیابی تعداد اسپرماتوگونی‌ها در گروه دریافت‌کننده سیس‌پلاتین در این تحقیق نشان داد تعداد اسپرماتوگونی‌ها در گروه دریافت‌کننده سیس‌پلاتین نسبت به گروه کنترل به‌طور معناداری کمتر بود. (نمودار ۱ و ۲). در تایید یافته‌های اسمارت و همکاران القای کاهش سریع و قابل‌توجهی در جمعیت سلول‌های زاینده از جمله سلول‌های بنیادی در بیضه قبل از بلوغ و پس از درمان با سیس‌پلاتین را نشان داده‌اند سیس‌پلاتین هم‌چنین تعداد سلول‌های زاینده را حتی زمانی که در غلظت‌های پایین‌تر در سرم بیماران تجویز می‌شود، کاهش می‌دهد (۳۰). هم‌چنین یاداو و همکارانش تغییرات دژنراتیو در چندین لوله منی‌ساز و کاهش سلول‌های زاینده را پس از درمان با سیس‌پلاتین گزارش کرده‌اند که حاکی از تأثیر مضر این عامل بر سلول‌های بیضه از طریق القای استرس اکسیداتیو مرتبط با رادیکال‌های آزاد است (۳۱). در تایید یافته‌های ما، مطالعه همیدی و همکارانش دژنراسیون و از بین رفتن اسپرماتوژنز را در گروه تحت درمان با سیس‌پلاتین نشان داد.

بحث

نتایج به‌دست آمده از این مطالعه بیانگر آن است که واکسینیوم آرکتوستافیلوس در بهبود اختلالات ناشی از سیس‌پلاتین در اپی‌تلیوم ژرمینال و سایر خصوصیات بافتی تأثیر معنی‌داری دارد. سیس‌پلاتین یک عامل ضد نئوپلاستیک است که به‌طور گسترده برای درمان تومورهای مختلف دستگاه تناسلی استفاده می‌شود (۱۸) علیرغم این واقعیت که سیس‌پلاتین یکی از موثرترین داروهای ضد نئوپلاستیک است که در درمان بسیاری از انواع سرطان در انکولوژی بالینی استفاده می‌شود، مهم‌ترین عارضه جانبی محدودکننده استفاده از آن سمیت وابسته به دوز است. ناباروری متناسب با آسیب بیضه (تصویر الف G2) ناشی از سیس‌پلاتین است (۲۲-۱۹). به‌طور کلی مشکلات ناباروری بعد از شیمی‌درمانی و رادیوتراپی ایجاد می‌شود. بنابراین، حفاظت از سلامت باروری موضوع مهمی است که باید در بیماران با نگرانی‌های تولید مثل حل شود (۲۴-۲۲). مکانیسم اصلی آسیب بیضه ناشی از سیس‌پلاتین شامل اختلالات بیوشیمیایی و فیزیولوژیکی ناشی از استرس اکسیداتیو و تشکیل ROS است (۲۷-۲۵). سایتوکاین‌های التهابی، از جمله $TNF-\alpha$ و $IL-6$ ، نقش مهمی در اسپرم‌زایی و استروئیدزایی بیضه در شرایط عادی دارند (۲۸). با اینحال، این سیتوکین‌ها می‌توانند در وضعیت التهابی در بیضه تأثیر منفی بر اسپرماتوژنز طبیعی داشته باشند (۲۹). ارزیابی قطر لوله‌های سمینی‌فر در گروه دریافت‌کننده سیس‌پلاتین نشان داد که قطر لوله سمینی‌فر گروه دریافت‌کننده سیس‌پلاتین به‌طور

یافته بود. اما نسبت به گروه G1 که فقط نرمال سالین دریافت کرده بودند همچنان کمتر بود. ضخامت اپیتلیوم ژرمینال در در گروه G4 نسبت به گروه G3 کاهش یافته بود. هم‌چنین ضخامت اپیتلیوم ژرمینال در گروه G5 نسبت به گروه G4 کاهش نشان می‌داد. (تصویرالف)، (نمودار ۳). ارزیابی اسپرماتوگونی‌ها در گروه‌های دریافت‌کننده گیاه واکسینیوم آرکتوستافیلوس نشان داد که در اولین گروه دریافت‌کننده گیاه واکسینیوم آرکتوستافیلوس (G3) تعداد اسپرماتوگونی‌ها در گروه G3 نسبت به گروه G2 کمتر بود. تعداد اسپرماتوگونی‌ها در گروه G4 نسبت به گروه G3 کمتر بود. هم‌چنین قطر اسپرماتوگونی در گروه G5 نسبت به گروه G4 کاهش نشان می‌داد (نمودار ۱). با توجه به ارزیابی هیستولوژیک، ارزیابی روند آپوپتوز در گروه‌های مختلف و هم‌چنین ارزیابی پارامترهای سیمن در مطالعات بعدی نیز می‌تواند نتایج مهمی را بعد از مصرف گیاه مذکور و نقش حفاظتی آن در مقابل مصرف داروی ضدسرطان به‌وجود آورد.

نتیجه‌گیری

بر طبق نتایج به‌دست آمده گیاه واکسینیوم آرکتوستافیلوس به‌عنوان یک گیاه دارای خواص آنتی‌اکسیدانی در بهبود اختلالات ناشی از سیس پلاتین در ضخامت اپیتلیوم ژرمینال و قطر لوله سمینی فر تاثیر معنی‌داری دارد و می‌تواند تعداد سلول‌های اسپرماتوگونی که از طریق آپوپتوز از بین می‌روند را در اپیتلیوم اپیتلیوم ژرمینال کاهش می‌دهد. نتایج این تحقیق می‌تواند کمکی در جهت رفع عوارض به‌وجود آمده به دنبال درمان با سیس پلاتین در مردان مبتلا به سرطان تستیس بنماید.

سپاس‌گزاری

مطالعه حاضر مستخرج از پایان‌نامه دانشجویی هست و از زحمات سرکارخانم مهسا رضایی و ناصر خاطرهای که در مراحل مختلف کار صمیمانه همکاری داشتند تشکر و قدردانی می‌شود.

حامی مالی: این تحقیق با حمایت دانشگاه علوم پزشکی تبریز و دانشگاه علوم پزشکی اردبیل انجام شده است
تعارض در منافع: وجود ندارد.

چنین تخریبی در ساختار بیضه عمدتاً به آپوپتوز شدید و آسیب اکسیداتیو ناشی از سیس پلاتین اشاره دارد (۳۲). هم‌چنین نتایج به دست آمده از مطالعه تولگا و همکارانش بیاتگر این است که سیس پلاتین منجر به ادماتوز وسیع به دلیل از بین رفتن سلول‌های اپیتلیال ژرمینال لوله‌های اسپرم‌ساز، اسپرماتوسیت‌ها و اسپرماتوگونی با کروماتین متراکم حاوی هسته‌های آتپیک و نیز کاهش تعداد اسپرم‌ها و اسپرماتیدها می‌شود (۳۳). بررسی‌ها نشان می‌دهد که سیس پلاتین از طریق القای آپوپتوز سلولی بر پتانسیل باروری مردانه تأثیر می‌گذارد. هم‌چنین پارامترهای اسپرم را کاهش می‌دهد، تغییراتی در هورمون‌ها LH، FSH، و تستوسترون ایجاد می‌کند (۳۴) و قطر لوله‌های اسپرم‌ساز را کاهش می‌دهد (۳۵). هم‌چنین سیس پلاتین تولید گونه‌های فعال اکسیژن (ROS) را افزایش می‌دهد که باعث مرگ سلولی می‌شوند که در راستای نتایج حاصل از این تحقیق می‌باشد (۳۶). ترکیبات آنتی‌اکسیدانی در گیاه واکسینیوم نقش مهمی را در حفاظت از عناصر بافتی همانند: لیپدها، پروتئین‌ها و اسیدهای نوکلئیک در مقابل اثرات اکسیدکنندگی رادیکال‌های آزاد اکسیژن و سایر گونه‌های فعال ایفا می‌کنند، به طوری که از بروز بیماری‌های متعددی از جمله بیماری‌های التهابی، سرطان، دیابت، سکته قلبی، آلزایمر و پارکینسون پیشگیری کرده و در درمان آن‌ها موثر می‌باشد (۳۷-۳۹). ارزیابی قطر لوله‌های سمینی فر در گروه‌های دریافت‌کننده گیاه واکسینیوم آرکتوستافیلوس نشان داد که گیاه واکسینیوم آرکتوستافیلوس به‌عنوان یک عامل آنتی‌اکسیدانی توانسته بود تا حد قابل قبولی تاثیر سیس پلاتین را کاهش دهد. در این آزمایش قطر لوله‌های سمینی فر در گروه G3 نسبت به گروه G2 (گروه دریافت‌کننده سیس پلاتین) افزایش یافت. اما نسبت به گروه G1 که فقط نرمال سالین دریافت کرده بودند همچنان کمتر بود. قطر لوله‌های سمینی فر در گروه G4 نسبت به گروه G3 کمتر شده بود. هم‌چنین قطر لوله‌های سمینی فر در گروه G5 نسبت به گروه G4 کاهش نشان می‌دهد. (نمودار ۲). بررسی ضخامت اپیتلیوم ژرمینال فر در گروه‌های دریافت‌کننده گیاه واکسینیوم آرکتوستافیلوس نشان داد که ضخامت اپیتلیوم ژرمینال در گروه G3 نسبت به گروه G2 (گروه دریافت‌کننده سیس پلاتین) افزایش

References:

- 1-Tsukamoto G, Ichikawa H, Kobashi M, Yamada Y, Kikuchi T, Mese H, et al. *Cisplatin-Induced Long-Term Dynorphin A-Immunoreactivity in Cell Somata of Rat Area Postrema Neurons*. Neuroscience Letters 2007; 424(2): 122-6.
- 2-Brozovic A, Ambriović-Ristov A, Osmak M. *The Relationship between Cisplatin-Induced Reactive Oxygen Species, Glutathione, and BCL-2 and Resistance to Cisplatin*. Crit Rev Toxicol 2010; 40(4): 347-59.
- 3-Gandini L, Sgrò P, Lombardo F, Paoli D, Culasso F, Toselli L, et al. *Effect of Chemo-Or Radiotherapy on Sperm Parameters of Testicular Cancer Patients*. Hum Reprod 2006; 21(11): 2882-9.
- 4-Sawhney P, Giammona CJ, Meistrich ML, Richburg JH. *Cisplatin Induced Long Term Failure of Spermatogenesis in Adult C57/Bl/6j Mice*. J Androl 2005; 26(1): 136-45.
- 5-Moini F, Mohammadi Sichani M, Shahanipoor K. *Antibacterial Effect of Methanolic and Aqueous Extracts of Arcostaphyllum Fruit on Gastrointestinal Pathogen Escherichia Coli*. Qom University of Medical Science Journal 2016; 9(12): 16-24. [Persian]
- 6-Guha S, Cao M, Kane RM, Savino AM, Zou S, Dong Y. *The Longevity Effect of Cranberry Extract in Caenorhabditis Elegans is modulated by Daf-16 and Osr-1*. Age (Dordr) 2013; 35(5): 1559-74.
- 7-Pervin M, Hasnat MA, Lim BO. *Antibacterial and Antioxidant Activities of Vaccinium Corymbosum L. Leaf Extract*. Asian Pac J Trop Dis 2013; 3(6): 444-53.
- 8-Puupponen-Pimiä R, Nohynek L, Hartmann Schmidlin S, Kähkönen M, Heinonen M, Määttä Riihinen K, et al. *Berry Phenolics Selectively Inhibit the Growth of Intestinal Pathogens*. Journal of Applied Microbiology 2005; 98(4): 991-1000.
- 9-Puupponen-Pimiä R, Nohynek L, Meier C, Kähkönen M, Heinonen M, Hopia A, et al. *Antimicrobial Properties of Phenolic Compounds from Berries*. Journal of Applied Microbiology 2001; 90(4): 494-507.
- 10-Wachtel-Galor S, Yuen J, Buswell JA, Benzie IF. *Ganoderma lucidum (Lingzhi or Reishi)*. Herbal Medicine: Biomolecular and Clinical Aspects. 2011.
- 11-Akhondzadeh Sh. *Encyclopedia of Iranian Medicinal Plants*. Iranian Institute of Medicinal Plants 2000; 144
- 12-Howard LR, Clark JR, Brownmiller C. *Antioxidant Capacity and Phenolic Content in Blueberries as Affected by Genotype and Growing Season*. Journal of the Science of Food and Agriculture 2003; 83(12): 1238-47.
- 13-Ayaz FA, Kadioglu A, Bertoft E, Acar C, Turna I. *Effect of Fruit Maturation on Sugar and Organic Acid Composition in Two Blueberries (Vaccinium Arctostaphylos & V. Myrtillus) Native to Turkey*. New Zealand J of Crop and Hort. Sci 2005; 29(2): 137-41.
- 14-Salgado Alejandra, Torres and Borbar Jessica. *Strategies to Reduce Solar Radiation in Uv - Sun Light Effects in Blueberry in Chile. 10th International Vaccinium and other super fruits*. USA 2012.

- 15- Hasanloo T, Sepehrifar R, Hajimehdipoor H. *Levels of Phenolic Compounds and their Effects on Antioxidant Capacity of Wild Vaccinium Arctostaphylos L. (Qare-Qat) Collected from Different Regions of Iran*. Turkish Journal of Biology 2011; 35(3): 371-7.
- 16- Nickavar B, Salehi-Sormagi MH, Amin G, Daneshtalab M. *Steam Volatiles of Vaccinium Arctostaphylos*. Pharmaceutical Biology 2002; 40(6): 448-9.
- 17- Khalili A, Khosravi MB, Nekooeian AA. *The Effects of Aqueous Extract of Vaccinium Arctostaphylos Leaves on Blood Pressure in Renal Hypertensive Rats*. Iran Red Crescent Med J 2011; 13(2): 123-7.
- 18- Awadalla EA. *Ameliorative Effect of the Crude Oil of the Nigella Sativa on Oxidative Stress Induced in Rat Testes by Cisplatin Treatment*. Biomedicine & Preventive Nutrition 2012; 2(4): 265-8.
- 19- Sabanegh Jr ES, Ragheb AM. *Male Fertility after Cancer*. Urology 2009; 73(2): 225-31.
- 20- Schrier RW, Wang W, Poole B, Mitra A. *Acute Renal Failure: Definitions, Diagnosis, Pathogenesis, and Therapy*. J Clin Invest 2004; 114(1): 5-14.
- 21- Amin A, Hamza AA. *Effects of Roselle and Ginger on Cisplatin-Induced Reproductive Toxicity in Rats*. Asian J Androl 2006; 8(5): 607-12.
- 22- Colpi GM, Contalbi GF, Nerva F, Sagone P, Piediferro G. *Testicular Function Following Chemo-Radiotherapy*. Eur J Obstet Gynecol Reprod Biol 2004; 113: 2-6.
- 23- Cherry SM, Hunt PA, Hassold TJ. *Cisplatin Disrupts Mammalian Spermatogenesis, but Does Not Affect Recombination or Chromosome Segregation*. Mutat Res 2004; 564(2): 115-28.
- 24- Dohle GR. *Male Infertility in Cancer Patients: Review of the Literature*. Int J Urol 2010; 17(4): 327-31.
- 25- Azu OO, Duru FIO, Osinubi AA, Oremosu AA, Noronha CC, Elesha SO, et al. *Histomorphometric Effects of Kigelia Africana (Bignoniaceae) Fruit Extract on the Testis Following Short-Term Treatment with Cisplatin in Male Sprague-Dawley Rats*. Middle East Fertility Society Journal 2010; 15(3): 200-8.
- 26- Türk G, Ateşşahin A, Sönmez M, Ceribaşı AO, Yüce A. *Improvement of Cisplatin-Induced Injuries to Sperm Quality, the Oxidant-Antioxidant System, and the Histologic Structure of the Rat Testis by Ellagic Acid*. Fertil Steril 2008; 89(5 Suppl): 1474-81.
- 27- Ateşşahin A, Karahan I, Türk G, Gür S, Yılmaz S, Ceribaşı AO. *Protective Role of Lycopene on Cisplatin-Induced Changes in Sperm Characteristics, Testicular Damage and Oxidative Stress in Rats*. Reprod Toxicol 2006; 21(1): 42-7.
- 28- Hedger MP, Meinhardt A. *Cytokines and the Immune-Testicular Axis*. J Reprod Immunol 2003; 58(1): 1-26.
- 29- Theas MS, Rival C, Jarazo-Dietrich S, Jacobo P, Guazzone VA, Lustig L. *Tumour Necrosis Factor- α Released by Testicular Macrophages Induces Apoptosis of Germ Cells in Autoimmune Orchitis*. Hum Reprod 2008; 23(8): 1865-72.
- 30- Smart E, Lopes F, Rice S, Nagy B, Anderson RA, Mitchell RT, Spears N. *Chemotherapy Drugs*

- Cyclophosphamide, Cisplatin and Doxorubicin Induce Germ Cell Loss in an in Vitro Model of the Prepubertal Testis.* Sci Rep 2018; 8(1): 1773.
- 31- Yadav YC. *Effect of Cisplatin on Pancreas and Testes in Wistar Rats: Biochemical Parameters and Histology.* Heliyon 2019; 5(8): E02247.
- 32- Aly HA, Eid BG. *Cisplatin Induced Testicular Damage through Mitochondria Mediated Apoptosis, Inflammation and Oxidative Stress in Rats: Impact of Resveratrol.* Endocr 2020; 67(9): 969-80.
- 33- Mercantepe T, Unal D, Tümkaya L, Yazici ZA. *Protective Effects of Amifostine, Curcumin and Caffeic Acid Phenethyl Ester against Cisplatin-Induced Testis Tissue Damage in Rats.* Exp Ther Med 2018; 15(4): 3404-12.
- 34- Shokri V, Jalili C, Raissi F, Akhshi N, Ghanbari A. *Evaluating the Effects of Acacetin Versus a Low Dose of Cisplatin Drug on Male Reproductive System and Kidney in Mice: with Emphasis on Inflammation Process.* Andrologia 2020; 52(1): e13444.
- 35- Kata FS. *Effect of Cisplatin Drug on Sperm Characterizes, Spermatogenesis and Sex Hormones Levels of Male Mice Mus Musculus L.* J Basrah Res (Sciences) 2013; 39(2A): 112-24.
- 36- Brozovic A, Ambriović-Ristov A, Osmak M. *The Relationship between Cisplatin-Induced Reactive Oxygen Species, Glutathione, and BCL-2 and Resistance to Cisplatin.* Crit Rev Toxicol 2010; 40(4): 347-59.
- 37- Nickavar B, Salehi-Sormagi MH, Amin G, Daneshlab M. *Steam Volatiles of Vaccinium Arctostaphylos.* Pharmaceutical Biology 2002; 40(6): 448-9.
- 38- Sedaghatoor Sh. *Seed Dormancy and Germination of Vaccinium Arctostaphylos L.* International Journal of Botany 2007; 3(3): 307-11.
- 39- Feshani AM, Kouhsari SM, Mohammadi S. *Vaccinium Arctostaphylos, a Common Herbal Medicine in Iran: Molecular and Biochemical Study of Its Antidiabetic Effects on Alloxan-Diabetic Wistar Rats.* Journal of Ethnopharmacology 2011; 133(1): 67-74.

Effect of Vaccinium Arctostaphylus Plant Extract on the Histopathological Alterations of Cisplatin on Testicular Tissue

Ali Ghaffarian¹, Abbas Ebrahimi Kalan⁺², Fatemeh Afshari¹, Reza Alipanah-Moghadam³

Original Article

Introduction: The destructive effects of anticancer drugs such as cisplatin are well known. In recent years, it has been found that medicinal plants have a fundamental role in protecting the damage caused by drug. The purpose of this study was to investigate the effects of vaccinium arctostaphylus plant one of the prevalent materials in traditional medicine in improving the disorders caused by cisplatin in testicular tissue.

Methods: In this research, forty rats were divided into 5 groups (G) (n=8) based on administration cisplatin and extract of vaccinium arctostaphylus. In G1 physiological serum was injected and in G2 only cisplatin was administrated. In G3, G4, and G5 Arctostaphylus vaccinium extract with a concentration of 100, 200, and 300 mg/kg along with a single dose of cisplatin were administrated. After 24 hours, the rats were sacrificed, and then testis was isolated and subjected to histopathological evaluation with t-test and one-way ANOVA test on Prism-GraphPad 9.

Results: Our results showed that in the G2 group, the number of spermatogonial cells was reduced compare with G1 (P=0.01); As well as the thickness of the germinal epithelium and the diameter of the seminiferous tubules were reduced partially. In G3 and G4 groups in comparison with G2, the germinal epithelium was improved (P=0.02). The preservation of spermatogonial cells in G3 significantly increased compare with G2 (P=0.01).

Conclusion: According to the results, Arctostaphyllus vaccine as a native plant in defined dosages has a significant effect on improving cisplatin-induced disorders in the germinal epithelium and the number of spermatogonial cells preservation.

Keywords: Cisplati, Vaccinium arctostaphylus, Testicular tissue and spermatogonial cells.

Citation: Ghaffarian A, Ebrahimi kalan A, Afshari F, Alipanah-Moghadam R. **Effect of Vaccinium Arctostaphylus Plant Extract on the Histopathological Alterations of Cisplatin on Testicular Tissue.** J Shahid Sadoughi Uni Med Sci 2023; 31(2): 6396-6406.

¹Dpartment of Histopathology and Anatomy, Faculty of Medicine, Tabriz Medical Sciences, Islamic Azad University, Tabriz, Iran.

²Dpartment of Neurosciences and Cognition, Faculty of Advanced Medical Sciences, Tabriz University of Medical Sciences, Tabriz, Iran.

³Department of Clinical Biochemistry; School of Medicine; Ardabil University of Medical Sciences, Ardabil, Iran.

*Corresponding author: Tel: 04133355790, email: Mohsen.dehghany74@gmail.com