

وضعیت آناتومیک شریان آلوئولار خلفی فوقانی در ناحیه مولرهای فک بالا در تصاویر Cone-Beam Computed Tomography

هدی حائریان^{۱*}، فاطمه عزالدینی^۲، یاسر صافی^۳

مقاله پژوهشی

مقدمه: خونریزی در محل قرار دادن ایمپلنت از عوارض مهم حین درمان است. هدف از این مطالعه، ارزیابی وضعیت آناتومیک شریان آلوئولار خلفی فوقانی در ناحیه بی‌دندانی مولرهای فک بالا در تصاویر CBCT (Cone-Beam Computed Tomography) در یک جمعیت ایرانی است.

روش بررسی: در این مطالعه توصیفی-مقطعی برای تعیین وضعیت آناتومیک شریان آلوئولار خلفی فوقانی (Posterior Superior Alveolar Artery یا PSAA) در ناحیه مولرهای فک بالا از تصاویر CBCT ۳۰۰ بیمار متوسط سنی ۴۸/۷۹ سال استفاده شد. تصاویر توسط دستگاه Scanora 3D (Soredex, Tuusula, Finland) تهیه و توسط نرم‌افزار OnDemand3D آنالیز و قطر و فاصله شریان تا کرست استخوان در ناحیه دندان‌های مولر اول و دوم در مقاطع کراس سکشنال و کروئال تعیین گردید. داده‌ها توسط نرم‌افزار SPSS version 16 و آزمون‌های آماری Chi-Square و T-Test و Anova و Exact Fisher تجزیه و تحلیل شد.

نتایج: شریان PSAA در ۲۰۳ مورد (۶۷/۶٪) از ۳۰۰ تصویر مشاهده شد. فراوانی شریان در جنس مذکر اندکی (۶۸/۸٪) بیشتر از جنس مونث (۶۶/۴٪) بود که این تفاوت از لحاظ آماری معنادار نبود ($p=0/711$). میانگین قطر شریان و فاصله شریان تا کرست استخوان به ترتیب در جنس مذکر ($1/33 \pm 0/64$ میلی‌متر) - ($18/016 \pm 4/78$ میلی‌متر) و بیشتر از جنس مونث ($1/12 \pm 0/47$ میلی‌متر) - ($17/885 \pm 4/31$ میلی‌متر) بود که تنها تفاوت در قطرهای مذکر و مونث معنادار بود ($p=0/008$).

نتیجه‌گیری: بر اساس مطالعه حاضر با افزایش سن، قطر و فاصله شریان تا کرست استخوان کاهش می‌یابد. هم‌چنین قطر شریان و فاصله شریان تا کرست استخوان در جنس مذکر بیشتر از جنس مونث می‌باشد.

واژه‌های کلیدی: توموگرافی کامپیوتری با اشعه مخروطی، سینوس ماگزیلاری، شریان آلوئولار خلفی فوقانی

ارجاع: حائریان هدی، عزالدینی فاطمه، صافی یاسر. وضعیت آناتومیک شریان آلوئولار خلفی فوقانی در ناحیه مولرهای فک بالا در تصاویر CBCT. مجله علمی پژوهشی دانشگاه علوم پزشکی شهید صدوقی یزد ۱۴۰۱؛ ۳۰ (۱۰): ۸۹-۵۲۸۲.

۱- گروه رادیولوژی دهان فک و صورت، دانشکده دندان‌پزشکی، دانشگاه آزاد اسلامی واحد اصفهان (خوراسگان)، اصفهان، ایران.

۲- گروه رادیولوژی دهان، فک و صورت، دانشکده دندانپزشکی، دانشگاه علوم پزشکی و خدمات بهداشتی درمانی شهید صدوقی یزد، یزد، ایران.

۳- گروه رادیولوژی دهان، فک و صورت، دانشکده دندانپزشکی، دانشگاه علوم پزشکی شهید بهشتی، تهران، ایران.

* (نویسنده مسئول): تلفن: ۰۹۱۳۵۶۵۶۱۸۶، پست الکترونیکی: hoda.haerian@gmail.com، صندوق پستی: ۸۹۱۶۸۸۳۴۷۴

همزمان حول سر بیمار است. حین چرخش، اکسپوزهای زیادی در فواصل ثابت انجام می‌شود که تصاویر منفردی را تحت عنوان پایه تشکیل می‌دهد. این تصاویر، مشابه تصاویر رادیوگرافیک لترال سفالومتری بوده و هرکدام مختصاتی نسبت به نقطه شروع زاویه دارند. سری کامل تصاویر پایه، projection data نامیده می‌شود. برنامه‌های نرم‌افزاری با الگوریتم‌های پیچیده شامل back-filtered projection برای سری کامل تصاویر پایه استفاده می‌شود، تا یک سری اطلاعات حجمی سه بعدی تولید کند که می‌تواند برای بازسازی اولیه تصاویر در سه پلن (آگزایل، ساژیتال و کروئال) به کار رود. CBCT نسبت به Computed Tomography (CT) پزشکی مزایایی از قبیل دوز کمتر اشعه، وضوح بیشتر، دقت بیشتر تصویر، امکان انتخاب مقاطع، زمان اسکن سریع و امکان محدود نمودن اشعه دارد (۲۰). با توجه به اهمیت موقعیت شریان PSAA در جراحی ایمپلنت، این مطالعه با هدف تعیین فراوانی، محل و قطر شریان آلوئولار خلفی فوقانی در ناحیه مولرهای فک بالا در تصاویر CBCT انجام شد.

روش بررسی

در این مطالعه کلینیکی جهت ارزیابی محل و خصوصیات آناتومیک شریان PSAA با کمک تصاویر CBCT تهیه شده توسط دستگاه Scanora 3D (Soredex, Tuusula, Finland) انجام شد. این تصاویر از آرشیو CBCT یک کلینیک رادیولوژی فک و صورت در تهران تهیه گردید. ۱۳۲۰ تصویر CBCT بیماران بررسی و از بین آن‌ها ۳۰۰ عدد CBCT که دارای معیار ورود به مطالعه بودند انتخاب گردید. معیار ورود مطالعه شامل از دست رفتن حداقل یک دندان مولر ماگزایلا (به جز دندان عقل)، قابل مشاهده بودن دیواره لترالی سینوس و کیفیت مناسب تصویر CBCT بودند. تصاویر از نظر دارا بودن معیارهای مربوط به بیمار (سن و جنس) مورد ارزیابی قرار گرفته و سن و جنس بیماران و یکطرفه یا دوطرفه بودن بی‌دندانی‌ها ثبت شدند. نمونه‌ها جهت تشخیص سینوس و حضور دیواره طزفی آن در تصویر بررسی و سپس در صورت مناسب بودن اندازه‌گیری‌ها انجام شد. جهت تفسیر و ارزیابی دقیق‌تر، ضخامت برش‌ها، ۲ میلی‌متر انتخاب شد. محل ایجاد مقاطع در ناحیه مورد بررسی در قسمت

مقدمه

سینوس ماگزایلا یک ساختار زنده در استخوان ماگزایلا است؛ از این رو شناختن و تشخیص شاخص‌های اطراف سینوس ماگزایلا ضروری است. سقف زوائد آلوئولار که در واقع کف سینوس ماگزایلا است از لحاظ بالینی اهمیت زیادی دارد (۱). تغذیه خونی سینوس ماگزایلا و غشاء اشنایدین (غشاء پوشاننده سینوس ماگزایلا) از شریان ماگزایلا است. شاخه‌های شریان آلوئولار خلفی فوقانی (PSAA) و اینفرا اوربیتال (IOA)، دو شاخه از شریان ماگزایلا هستند که دیواره خارجی سینوس و غشاء پوشاننده آن را تغذیه می‌کنند (۲). حضور شریان ماگزایلا در دیواره سینوس ماگزایلا نخستین بار توسط Strong در سال ۱۹۳۴ بیان شد (۱). شاخه‌های شریان ماگزایلا به علت ریسک خونریزی در حین عمل‌هایی مثل جراحی باز بالا بردن سینوس، استئوتومی افقی ماگزایلا، درمان شکستگی لفورت ۱ و جراحی‌های Caldwell-Luc (۱) و همچنین در آسیب‌های وارده به دیواره طرفی سینوس ماگزایلا باید مورد توجه قرار بگیرد (۳). نظریه درمان بیماران بدون دندان توسط ایمپلنت‌های دندانی استئواینترگره، اولین بار در دهه ۶۰ قرن گذشته میلادی توسط دو گروه مستقل به سرپرستی Brannemark و Schroeder معرفی شد و امروزه در درمان بی‌دندانی بسیار رایج گردیده است (۴). جراحی ایمپلنت به‌طور کلی به شرط ارزیابی مناسب قبل از عمل، به عنوان روشی مطمئن و با کمترین تهاجم مطرح می‌باشد (۵). قدم اساسی موفقیت این درمان، انتخاب محل مناسب ایمپلنت و بررسی کیفیت و کمیت استخوان فک، از طریق معاینات بالینی و رادیوگرافیک است (۶). PSAA، یک ساختار حیاتی در دیواره طرفی سینوس ماگزایلا می‌باشد. بزرگ شدن سینوس با افزایش سن و تحلیل کرسٹ آلوئولار یا اعمال جراحی صورت گرفته در این محل، همراه با افزایش ریسک آسیب به این شریان است. هرچند که خونریزی این شریان یک عارضه تهدید کننده حیات نیست ولی به عنوان درگیری یک رگ کوچک می‌تواند باعث اختلال در میدان دید حین جراحی شود (۷). تکنیک Cone Beam Computed Tomography (CBCT) شامل یک اسکن چرخشی ۱۸۰ درجه، منبع اشعه ایکس و area detector به‌طور

الوئول با متغیرهای زمینه‌ای سن و جنس با T-test ارزیابی شدند. سطح معنی‌داری آزمون‌ها ۰/۰۵ در نظر گرفته شد.

ملاحظات اخلاقی

پروپوزال این مطالعه، توسط کمیته اخلاق دانشگاه علوم پزشکی شهید صدوقی یزد با کد اخلاق IR.SSU.REC.1395.178 مورد تایید قرار گرفته است.

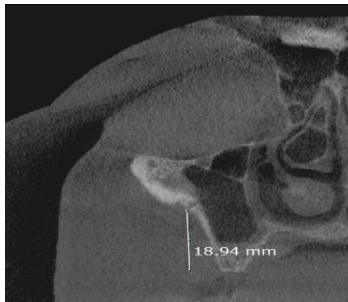
نتایج

در این مطالعه ۳۰۰ تصویر CBCT فک بالا مورد بررسی قرار گرفت. از این تعداد، ۱۵۷ تصویر مربوط به مردان (۵۲/۳٪) و ۱۴۳ تصویر مربوط (۴۷/۷٪) به زنان بود. میانگین سنی نمونه‌ها $12/43 \pm 48/79$ با بازه سنی ۱۷-۸۶ بود. از ۳۰۰ تصویر بررسی شده، شریان PSAA در ۲۰۳ مورد (۶۷/۷٪) مشاهده شده بود که از این ۲۰۳ مورد، ۱۰۸ مورد در مردان و ۹۵ مورد در زن‌ها بود. ۱۸ مورد از ۲۰۳ مورد به صورت دو طرفه بررسی شدند. ارتباط بین جنس و فراوانی شریان با آزمون Exact Fisher آنالیز شد و با $P=0/711$ معنی‌دار نشد. همان طور که در جدول دیده می‌شود ارتباط بین فراوانی شریان و سن بر اساس آزمون Chi-Square ($P=0/787$) معنی‌دار نشد. بر اساس نتایج حاصل از این مطالعه، میانگین فاصله بوردر تحتانی شریان تا کرسر آلئولار در جنس مذکر از جنس مونث بیشتر بود؛ هرچند این تفاوت بر اساس T-Test از نظر آماری معنی‌دار نبود. حدود اطمینان ۹۵٪ (CI/۹۵) برای آن در جامعه بین ۱۸/۵۸۵ تا ۱۷/۳۲۵ بود. قطر شریان PSAA بر اساس T-Test به صورت معنی‌داری در جنس مذکر از جنس مونث بیشتر می‌باشد. حدود اطمینان ۹۵٪ (CI/۹۵) برای آن در جامعه بین ۱/۱۵ تا ۱/۳۱ بود. جدول فوق نشان می‌دهد که با افزایش سن، فاصله شریان تا کرسر آلولار کاهش می‌یابد. هر چند این نتیجه بر اساس T-Test از نظر آماری معنی‌دار نبود. همان طور که در جدول مشاهده می‌شود بر اساس T-Test با افزایش سن، قطر شریان PSAA کاهش می‌یابد؛ هر چند این کاهش از نظر آماری معنی‌دار نیست.

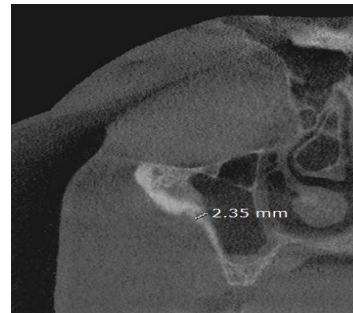
Panorama، در خلف ماگزایلا تنظیم شده بود و در قسمت Cross sectional تعداد مقطع مورد نیاز مشخص گردیده بود. برای نیم فک موردنظر، با توجه به علت مراجعه بیمار تعدادی مقطع از میدلاین تا خلف فک بالا تهیه شد، به این صورت که در تصاویر بیماران بی‌دندان کامل برای تعیین محل دندان مولر اول یا دوم که مقاطع از میدلاین شروع شده بودند، مقطع شماره ۳۰ الی ۳۱ نمایانگر میدلاین و مقطع شماره ۱ آخرین ناحیه در خلف (بدون احتساب دندان مولر سوم) بود. برای هر یک از دندان‌های قدامی ۳ مقطع، برای هر یک از دندان‌های پرمولر اول و پرمولر دوم ۴ مقطع و برای مولر اول و مولر دوم و در صورت وجود مولر سوم ۶ مقطع از استخوان که محل فعلی یا قبلی این دندان‌ها بوده است انتخاب شد؛ به این صورت که: ۳ مقطع مجاور میدلاین به‌عنوان محل دندان اینسیزور اول در نظر گرفته شده و با فاصله ۳ مقطع محل دندان اینسیزور دوم و به همین صورت تا مولر دوم تعیین گشت. (اینسیزور دوم مقطع ۲۷-۲۵ /کانین مقطع ۲۴-۲۲/پرمولر اول مقطع ۲۱-۱۸/پرمولر دوم مقطع ۱۷-۱۴) از دندان پرمولر دوم تا مولر دوم، فاصله هر دندان ۶ مقطع در نظر گرفته شد؛ به این ترتیب که محل دندان مولر اول مقطع ۱۳-۸ و محل دندان مولر دوم مقطع ۷-۲ در نظر گرفته شد. در مواردی که هر دو دندان مولر اول و دوم از دست رفته بودند، مقطع میانی هر دو دندان در نظر گرفته شد. اندازه‌گیری‌ها در مقطع کروئال انجام شد. بعد از تعیین حدود شریان در مقطع کروئال، فاصله بوردر تحتانی شریان تا بلندترین نقطه کرسر آلئولار در مقطع مورد نظر، به‌وسیله نرم‌افزار 3D OnDemand اندازه‌گیری شد. برای اندازه‌گیری این فاصله از برش میانی دندان استفاده گردید. قطر شریان هم در همین مقطع اندازه‌گیری شد (شکل ۱ و ۲).

تجزیه و تحلیل آماری

داده‌ها در محیط نرم‌افزاری SPSS version 16 وارد کامپیوتر شد. نرمال بودن توزیع داده‌ها با استفاده از آزمون شاپیرو-ویلک بررسی شد. متغیرهای کمی به صورت میانگین و انحراف معیار گزارش شدند. ارتباط بین فراوانی شریان با متغیر سن و جنس به ترتیب با آنالیز آماری Chi-Square و Exact Fisher آنالیز شدند. میانگین قطر شریان و فاصله شریان از کرسر استخوان



شکل ۲: اندازه‌گیری فاصله شریان تا کرست آلتول



شکل ۱: اندازه‌گیری قطر شریان در مقطع کروئال

جدول ۱: رابطه بین فاکتورهای دموگرافیک (سن و جنسیت) و حضور شریان، قطر شریان و فاصله شریان تا کرست آلتول

وجود شریان تعداد(درصد)	فاصله شریان تا کرست آلتول(میلی‌متر) انحراف معیار± میانگین	قطر شریان(میلی‌متر) انحراف معیار± میانگین
مرد (n=۱۵۷)	۱۰۸ (٪۶۸/۶)	۱۸/۰۱ ± ۴/۷۸
زن (n=۱۴۳)	۹۵ (٪۶۶/۴)	۱۷/۸۸ ± ۴/۳۱
P		
سال < ۴۰	۴۵ (٪۶۴/۳)	۱۸/۹۵ ± ۴/۸۲
سال ۴۰-۵۹	۱۱۸ (٪۶۸/۶)	۱۷/۶۴ ± ۴/۲
سال > ۶۰	۴۰ (٪۶۹)	۱۷/۷۳ ± ۵/۱۹
P		
	۰/۷۱۱	۰/۰۰۸ *
	۰/۷۸۷	۰/۷۹۸

T-Test & Chi-Square

ارتباط معنی‌داری بین دیده شدن PSA و جنس مشاهده نشد. که این نتیجه با نتایج مطالعات Ilguy، خجسته‌پور و Mardinger و تهرانچی هم‌سو بود (۱۰،۱۴،۱۸). از طرفی در مطالعه خجسته‌پور و همکاران ارتباط بین حضور شریان و سن معنی‌دار شده است که در مطالعه حاضر اینگونه نیست و علت آن می‌تواند تفاوت در تعداد نمونه‌ها باشد. میانگین قطر شریان در مطالعه Kang برابر ۱/۱۸ میلی‌متر، در مطالعه Ilguy ۰/۹۴±۰/۲۶ میلی‌متر، در مطالعه تهرانچی ۱/۲۹ میلی‌متر، در مطالعه Guliz ۱/۳ میلی‌متر و در مطالعه دانش ثانی برابر ۱/۱۷ میلی‌متر گزارش شده است. در مطالعه حاضر میانگین قطر شریان برابر با ۱/۲۳±۰/۵۷۹ میلی‌متر گزارش شده است و ارتباط معنی‌داری با جنس مشاهده شد ولی با سن ارتباط معنی‌داری دیده نشد (۱۳،۱۴،۱۶،۱۷،۱۹). در مطالعات Kang، تهرانچی و Guliz و دانش ثانی ارتباط معنی‌داری بین جنس و قطر شریان وجود دارد، بدین صورت که قطر شریان در جنس

بحث

با در نظر گرفتن اهمیت شریان PSA و از آن جایی که این شریان می‌تواند حین پروسه‌های جراحی به صورت تصادفی درگیر و منجر به عوارضی از قبیل خونریزی ممتد (۹)، مختل شدن دید جراح و پاره شدن غشاء اشنایدرین (۱۰) و تداخل با تثبیت شدن مواد پیوند استخوان (۱۱) شود، لزوم انجام این مطالعه مشخص می‌شود. بر اساس نتایج این مطالعه شریان الوئولار خلفی فوقانی در ۶۸ درصد موارد در محل مولرهای ماگزینا در تصاویر CBCT قابل رویت است پس به نظر می‌رسد در دوسوم جراحی‌های ایمپلنت این شریان ممکنست در محوطه جراحی قرار داشته باشد و جراحان باید ملاحظات لازم را در نظر بگیرند. در سایر مطالعات شیوع رویت شریان بین ۶۰ تا ۹۲ درصد گزارش شده است ولی عمده مطالعات بین ۶۰ تا ۷۸ درصد به دست آورده‌اند (۱۷-۳،۱۲،۷). در مطالعه حاضر

این برش‌های عمودی برای برقراری ارتباط بین دیواره داخلی آنتروم و بوردر تحتانی پنجره ایجاد شده، بلندتر در نظر گرفته می‌شوند. این در حالی است که محدودیت‌های آناتومیک گاهی مانع این عمل می‌شوند. برای بیماران با ارتفاع کافی دیواره خارجی ماگیلا، حفره ایجاد شده می‌تواند به اندازه لازم بزرگ باشد. با این حال آناتومی مخاطره انگیز دیواره خارجی ماگیلا شایع است (۲۰). در ارتباط با کاربرد CBCT، Kawai و همکاران با بررسی تصاویر سه بعدی بازسازی شده از سینوس‌های ماگیلاری به این نتیجه رسیدند که تصاویر سه بعدی Maximum Intensity Projection (MIP)، تمام مسیر عروق تغذیه‌کننده سینوس ماگیلاری را نشان می‌دهد که از جمله مزایای استفاده از CBCT و هم‌جهت با روش مطالعه حاضر می‌باشد (۲۱).

نتیجه‌گیری

با توجه به نتایج مطالعه بیشترین قطر و فاصله شریان تا کرست آلوئولار در جنس مذکر دیده شد، که این ارتباط در مورد قطر شریان با جنس معنی‌دار بود ولی در فاصله شریان تا کرست استخوان این ارتباط وجود نداشت.

سپاس‌گزاری

این مقاله منتج از پایان‌نامه با همین موضوع در دانشکده دندانپزشکی دانشگاه علوم پزشکی شهید صدوقی یزد می‌باشد.
حامی مالی: ندارد.
تعارض در منافع: ندارد.

مذکر بیشتر از جنس مونث است و احتمال خونریزی در مردان بیشتر از زنان می‌باشد (۱۶،۱۹). که این نتیجه با یافته‌های مطالعه حاضر هم‌خوانی دارد. از طرفی در مطالعه Mardinger و همکاران بین سن و قطر شریان ارتباط معنی‌دار یافت شده است که علت این اختلاف با نتیجه مطالعه حاضر می‌تواند بررسی به‌وسیله CT Scanner بجای CBCT Scanner باشد (۱۰،۱۸). فاصله بوردر تحتانی شریان تا کرست آلوئولار یافته مهمی است که به‌طور مستقیم با احتمال آسیب شریان در حین جراحی ارتباط دارد در عمده مطالعات فاصله شریان تا کرست آلوئول ۱۶ تا ۱۸ میلی‌متر گزارش شده است. در همین راستا در مطالعه ما این فاصله $4/5 \pm 17/95$ میلی‌متر به‌دست آمد که نشان می‌دهد موقعیت این شریان چندان تحت تاثیر جمعیت‌های مختلف نمی‌باشد. ارتباط این فاصله با جنس در مطالعه تهرانچی از نظر آماری معنی‌دار شده است که علت آن می‌تواند به دلیل تفاوت در روش اندازه‌گیری باشد، بدین صورت که اندازه‌گیری در دو field of view متفاوت با دو سایز متفاوت و کسل انجام گرفته است. وضعیت دندانی بیمار (بی‌دندانی کامل یا پارسیل) در میزان فاصله بوردر تحتانی شریان تا کرست آلوئولار تاثیر دارد، به این صورت که در مطالعه تهرانچی و همکاران که نمونه‌ها دارای بی‌دندانی کامل بودند (۱۳)، این فاصله کمتر از مطالعه حاضر که در آن اکثر نمونه‌ها بی‌دندانی پارسیل داشتند، می‌باشد. در پروسه‌های جراحی برش تحتانی افقی استخوان حدوداً ۳ میلی‌متر بالاتر از کرست ریج آلوئولار بوده و استئوتومی‌های عمودی ۱۵-۱۰ میلی‌متر ارتفاع دارند. در مواردی که ممکن باشد،

References:

- 1-Shahidi S, Zamiri B, Danaei SM, Salehi S, Hamedani S. *Evaluation of Anatomic Variations in Maxillary Sinus with the Aid of Cone Beam Computed Tomography (CBCT) in a Population in South of Iran*. J Dent 2016; 17(1): 7-15.
- 2-Hur M-S, Kim J-K, Hu K-S, Bae HEK, Park H-S, Kim H-J. *Clinical Implications of the Topography and Distribution of the Posterior Superior Alveolar Artery*. J Craniofac Surg 2009; 20(2): 551-4.

- 3-Chitsazi M-T, Shirmohammadi A, Faramarzi M, Esmaili F, Chitsazi S. *Evaluation of the Position of the Posterior Superior Alveolar Artery in Relation to the Maxillary Sinus Using the Cone-Beam Computed Tomography Scans*. J Clin Exp Dent 2017; 9(3): e394.
- 4-Arvidson K, Esselin O, Felle-Persson E, Jonsson G, Smedberg JI, Soderstrom U. *Early Loading of Mandibular Full-Arch Bridges Screw Retained after 1 Week to Four to Five Monotype® Implants: 3-Year Results from a Prospective Multicentre Study*. Clin Oral Implants Res 2008; 19(7): 693-703.
- 5-Schmitt A, Zarb GA. *The Longitudinal Clinical Effectiveness of Osseointegrated Dental Implants for Single-Tooth Replacement*. Int J Prosthodont 1993; 6(2): 197-202.
- 6-Bornstein MM, Halbritter S, Harnisch H, Weber H-P, Buser D. *A Retrospective Analysis of Patients Referred for Implant Placement to a Specialty Clinic: Indications, Surgical Procedures, and Early Failures*. Int J Oral & Maxillofac Implants 2008; 23(6): 1109.
- 7- Pandharbale AA, Gadgil RM, Bhoosreddy AR, Kunte VR, Ahire BS, Shinde MR, et al. *Evaluation of the Posterior Superior Alveolar Artery Using Cone Beam Computed Tomography*. Pol J Radiol 2016; 81: 606-10.
- 8- Chau AC, Fung K. *Comparison of Radiation Dose for Implant Imaging Using Conventional Spiral Tomography, Computed Tomography, and Cone-Beam Computed Tomography*. Oral Surg Oral Med Oral Pathol Oral Radiol Endod 2009; 107(4): 559-65.
- 9-Rahpeyma A, Khajehahmadi S. *Alveolar Antral Artery: Review of Surgical Techniques Involving this Anatomic Structure*. Iran J otorhinolaryngol 2014; 26(75): 73-8.
- 10-Mardinger O, Abba M, Hirshberg A, Schwartz-Arad D. *Prevalence, Diameter and Course of the Maxillary Intraosseous Vascular Canal with Relation to Sinus Augmentation Procedure: A Radiographic Study*. Int J Oral Maxillofac Surg 2007; 36(8): 735-8.
- 11-Park W-H, Choi S-Y, Kim C-S. *Study on the Position of the Posterior Superior Alveolar Artery in Relation to the Performance of the Maxillary Sinus Bone Graft Procedure in a Korean Population*. Journal of the Korean Association of Oral and Maxillofacial Surgeons 2012; 38(2): 71-7.
- 12-Varela-Centelles P, Loira-Gago M, Seoane-Romero J, Takkouche B, Monteiro L, Seoane J. *Detection of the Posterior Superior Alveolar Artery in the Lateral Sinus Wall Using Computed Tomography/Cone Beam Computed Tomography: A Prevalence Meta-Analysis Study and Systematic Review*. Int J Oral And Maxillofac Surg 2015; 44(11): 1405-10.
- 13-Tehranchi M, Taleghani F, Shahab S, Nouri A. *Prevalence and location of the posterior superior alveolar artery using cone-beam computed tomography*. Imaging Sci In Dent 2017; 47(1): 39-44.
- 14-Ilguay D, Ilguay M, Dolekoglu S, Fisekcioglu E. *Evaluation of the Posterior Superior Alveolar Artery and the Maxillary Sinus with CBCT*. Braz oral Res 2013; 27(5): 431-7.

- 15-Anamali S, Avila-Ortiz G, Elangovan S, Qian F, Ruprecht A, Finkelstein M, et al. *Prevalence of the Posterior Superior Alveolar Canal in Cone Beam Computed Tomography Scans*. Clin Oral Implants Res 2015; 26(1).
- 16-Güncü GN, Yildirim YD, Wang HL, Tözüm TF. *Location of Posterior Superior Alveolar Artery and Evaluation of Maxillary Sinus Anatomy with Computerized Tomography: A Clinical Study*. Clin Oral Implants Res 2011; 22(10): 1164-7.
- 17-Danesh-Sani SA, Movahed A, ElChaar ES, Chong Chan K, Amintavakoli N. *Radiographic Evaluation of Maxillary Sinus Lateral Wall and Posterior Superior Alveolar Artery Anatomy: A Cone-Beam Computed Tomographic Study*. Clin implant Dent and Relat Res 2017; 19(1): 151-60.
- 18-Khojastehpour L, Dehbozorgi M, Tabrizi R, Esfandnia S. *Evaluating the Anatomical Location of the Posterior Superior Alveolar Artery in Cone Beam Computed Tomography Images*. Int J Oral and Maxillofac Surg 2016; 45(3): 354-58.
- 19-Kang SJ, Shin SI, Herr Y, Kwon YH, Kim GT, Chung JH. *Anatomical Structures in the Maxillary Sinus Related to Lateral Sinus Elevation: A Cone Beam Computed Tomographic Analysis*. Clin Oral Implants Res 2013; 24(A100): 75-81.
- 20-Smiler DG, Johnson P, Lozada JLe, Misch C, Rosenlicht J, Tatum Jr O, et al. *Sinus Lift Grafts and Endosseous Implants. Treatment of the Atrophic Posterior Maxilla*. Dental Clin North Am 1992; 36(1): 151-86.
- 21-Kawai M, Nagao T, Katsumata A. *Visibility of Vascular Vessels on Anterior Wall of Maxillary Sinus in 3D Reconstructed Dental CBCT Images*. Journal of Oral and Maxillofacial Surgery, Medicine, and Pathology 2022; 34(6): 719-23.

Anatomic Situation of Posterior Superior Alveolar Artery in Cone-Beam Computed Tomography Images in Maxillary Molar Region

Hoda Haerian^{*1}, Fatemeh Ezodini², Yaser Saafi³

Original Article

Introduction: Bleeding is an important complication during implant placement. The aim of this study was to evaluate the anatomic situation of the posterior superior alveolar artery (PSAA) in cone-beam computed tomography (CBCT) images in maxillary molar region in an Iranian population.

Methods: In this descriptive cross-sectional study, CBCT scans of the edentulous regions of the posterior maxilla were participants to examine the location and anatomical features of the PSAA. 300 CBCT scans of patients with the mean age of 48.79 years were used. The CBCT scans had been obtained by Scanora 3D (Soredex, Tuusula, Finland). The diameter and the PSAA distance to the alveolar crest was measured by OnDemand 3D software on cross sectional and coronal sections. Data were analyzed through the Chi-Square, T-Test, ANOVA and Exact Fisher tests using the SPSS software (version 23).

Results: Out of 300 images, the PSAA was observed in 203 (67.6%) ones. The artery was slightly more observable in males (68.8%) compared to females (66.4%). Although the difference was not significant (p-value: 0.711). The mean artery diameter and distance to alveolar crest were higher in males (1.33 ± 0.64 mm; 18.016 ± 4.78 mm, respectively) compared to females (1.12 ± 0.47 mm; 17.885 ± 4.31 mm). Only the difference between the diameters was significant (p-value: 0.008).

Conclusion: According to this study, with the increase of age, the diameter and distance of the artery to bone crest decreases. The mean artery diameter and distance to bone crest is higher in males compared to females.

Keywords: Cone-beam computed tomography, Maxillary sinus, Posterior superior alveolar artery

Citation: Haerian H, Ezodini F, Saafi Y. **Anatomic Situation of Posterior Superior Alveolar Artery in Cone-Beam Computed Tomography (CBCT) Images in Maxillary Molar Region.** J Shahid Sadoughi Uni Med Sci 2023; 30(10): 5282-89.

¹Department of Oral and Maxillofacial Radiology, School of Dentistry, Isfahan (Khorasgan) Branch, Islamic Azad University, Isfahan, Iran.

²Department of Oral and Maxillofacial Radiology, School of Dentistry, Shahid Sadoughi University of Medical Sciences, Yazd, Iran.

³Department of Oral and Maxillofacial Radiology, School of Dentistry, Shahid Beheshti University of Medical Sciences, Tehran, Iran

*Corresponding author: Tel: 09135656186, email: hoda.haerian@gmail.com