

ادنتومای متصل به ریشه‌های یک دندان مولر مندیبل: یک گزارش مورد

زهرا جهانشاهی افشار^۱، مینا یزدی‌زاده^۲، شیما نفرزاده^۳، منصوره محمدی^۴، حکیمه قربانی^{*}

گزارش مورد

مقدمه: ادنتوما شایع‌ترین تومور ادنتوژنیک می‌باشد. این ضایعه بیشتر از اینکه به‌عنوان یک نئوپلاسم در نظر گرفته شود، به‌عنوان یک هامارتوم مطرح می‌گردد. در این ضایعه برخلاف مورفولوژی دندان نرمال، بافت‌های تشکیل‌دهنده به صورت نامنظم کنارهم قرار گرفته‌اند. ادنتوما داری رشد محدود و آهسته بوده و با گذشت زمان افزایش اندازه پیدا نمی‌کند. بیشتر این ضایعات، از نظر بالینی بدون علامت هستند و در رادیوگرافی‌های معمول که برای اهداف درمانی دیگر تهیه شدند، کشف می‌شوند. ادنتوما معمولاً در موقعیت پری‌کروناال بوده و باعث اختلالات رویشی در دندان‌ها، از جمله عدم رویش دندان دائمی یا باقی ماندن دندان شیری می‌شود. در موارد نادر تورم و اتساع (Expansion) فک در ناحیه درگیر اتفاق می‌افتد.

هدف از این گزارش مورد، ارائه یک ادنتومای کمپلکس غیرمعمول در یک پسر ۱۰ ساله می‌باشد که به ریشه‌های دندان شماره ۳۰# چسبیده است. موقعیت معمول ادنتوما در پری‌کروناال دندان می‌باشد و در مجاورت ریشه دندان‌های مجاور قرار می‌گیرد، اما یک دیواره استخوانی جداکننده وجود دارد. موارد نادری مشابه این مورد، با اتصال به ساختار دندان گزارش شده‌اند. تورم مختصر داخل دهانی و حساسیت (Tenderness) در ناحیه درگیر وجود داشت. برخلاف بیشتر موارد گزارش شده، اختلال در رویش دندان مشاهده نگردید. اتصال ادنتوما به ریشه‌های دندان در تصویربرداری توموگرافی کامپیوتری با اشعه مخروطی مشاهده شد. سپتوم استخوانی جداکننده بین دندان و ادنتوما و حدود مشخص ریشه‌های دندان مشاهده نگردید. ضایعه و دندان مرتبط توسط درمان جراحی خارج و بیمار تا ۲ سال پیگیری شد.

واژه‌های کلیدی: ادنتوما، پری‌اپیکال، ضایعه ادنتوژنیک، غیرمعمول، مندیبل

ارجاع: جهانشاهی افشار زهرا، یزدی‌زاده مینا، نفرزاده شیما، محمدی منصوره، قربانی حکیمه. ادنتومای متصل به ریشه‌های یک دندان مولر مندیبل: یک گزارش مورد. مجله علمی پژوهشی دانشگاه علوم پزشکی شهید صدوقی یزد ۱۴۰۱؛ ۳۰(۱): ۳۰-۴۴۲۴

۱- گروه رادیولوژی دهان، فک و صورت، دانشکده دندانپزشکی، دانشگاه علوم پزشکی بابل، بابل، ایران.

۲- گروه کودکان، دانشکده دندانپزشکی، دانشگاه علوم پزشکی بابل، بابل، ایران.

۳- گروه پاتولوژی دهان، فک و صورت، دانشکده دندانپزشکی، دانشگاه علوم پزشکی بابل، بابل، ایران.

۴- گروه جراحی دهان، فک و صورت، دانشکده دندانپزشکی، دانشگاه علوم پزشکی بابل، بابل، ایران.

* (نویسنده مسئول): تلفن: ۰۹۳۳۱۴۱۴۰۰۸، پست الکترونیکی: H.ghorbani@mubabol.ac.ir، صندوق پستی: ۴۷۱۷۶۴۷۷۴۵

و حدود مشخص ریشه‌های دندان در معاینه تصویربرداری توموگرافی کامپیوتری با اشعه مخروطی (CBCT) و هیستوپاتولوژی ضایعه مشاهده نشد.

گزارش مورد

یک پسر ۱۰ ساله برای بررسی روتین دندانپزشکی به دانشکده دندانپزشکی بابل مراجعه کرد. بیمار سابقه بیماری سیستمیک و ترومای سر و صورت نداشت. در معاینه بالینی خارج دهانی هیچ آسیمتری صورتی دیده نشد. در معاینه داخل دهانی در ناحیه دندان شماره ۳۰# در سمت باکال زائده آلوئول یک تورم خفیف با مخاط پوشاننده نرمال مشاهده شد. بیمار در ناحیه دندان شماره ۳۰# حساسیت (Tenderness) داشت. در رادیوگرافی پانورامیک، یک ضایعه میکس رادیولوسنت-رادیوپاک و عمدتاً رادیوپاک، با حدود مشخص همراه با ریم رادیولوسنت محیطی در ناحیه ریشه‌های دندان ۳۰# بیمار و بالای کانال مندیبولر مشاهده شد (تصویر ۱). حدود ریشه‌ها مشخص نبود. نمای رادیوپاک داخلی به صورت هتروژن دیده شد. حدود کورتیکه فولیکول جوانه دندان شماره ۲۹# در برخی نواحی از بین رفته است. از آنجایی که اتصال ضایعه به دندان در تصویربرداری دوبعدی دیده نمی‌شود، تصویربرداری CBCT تجویز شد (تصویر ۲). کانون‌های رادیوپاک متعدد با دانسیته مینا و عاج در ضایعه مشاهده گردید. در نمای اگزیزال CBCT، اتساع (Expansion) استخوانی و کورتکس‌های باکال و لینکوال نازک شده در ناحیه دندان ۳۰# وجود داشت. ریشه دیستال دندان ۳۰# به طور کامل و بخش عمده‌ای از ریشه مزایل آن دیده نشد. با توجه به ویژگی‌های رادیوگرافی ضایعه ادنتومای کمپلکس و سمنتوبلاستوما جهت تشخیص افتراقی مطرح گردید.

درمان

بیمار جهت خارج کردن دندان ۳۰ و بیوپسی اکیژنال (Excisional) به بخش جراحی دانشکده دندانپزشکی ارجاع داده شد. رضایت‌نامه کتبی از والدین بیمار گرفته شد. پس از بی‌حسی موضعی، فلپ موکوپریوستال در سمت باکال زائده آلوئول از مزایل دندان E تا دیستال دندان ۳۰# ایجاد شد. دندان و ضایعه متصل به آن خارج گردید (تصویر ۳). ضایعه برای بررسی بیشتر به بخش پاتولوژی ارسال گردید.

مقدمه

واژه ادنتوما برای نخستین بار توسط Paul Broca در سال ۱۸۶۶ برای توصیف توموری که از رشد اضافی بافت‌های دندانی ایجاد می‌شود، به کار رفت (۱). این آنومالی تکاملی از سلول‌های اپی‌تلیال ادنتوژنیک درون دنتال لامینا و اکتومزانسیم ایجاد می‌شود که در نهایت به سلول‌های کاملاً تمایز یافته آملوبلاست و ادنتوبلاست تبدیل می‌گردند (۲). بر اساس روند کلسیفیکاسیون درون ضایعه، مرحله بلوغ آن در تصاویر رادیوگرافی با ناهای متفاوت دیده می‌شود. به این صورت که در مراحل ابتدایی به صورت یک ضایعه رادیولوسنت دیده می‌شود. با گذشت زمان و با رسوب مواد معدنی نمای میکس رادیولوسنت-رادیوپاک دارد و در نهایت می‌تواند به صورت کاملاً رادیوپاک به همراه یک ریم رادیولوسنت در اطراف آن در تصاویر رادیوگرافی دیده شود (۳).

به طور کلی بر اساس تعریف WHO (Word Health Organization) دو نوع ادنتوما وجود دارد (۴):

۱. ادنتومای کمپلکس (Complex)، که یک توده از تمام بافت‌های دندانی با آرایشی نامنظم است. در تصاویر رادیوگرافی به صورت توده‌ای رادیوپاک و هتروژن دیده می‌شود (۵). بیشتر موارد ادنتومای کمپلکس در ناحیه مولر اول و دوم مندیبل رخ می‌دهند (۶).

۲. ادنتومای کامپاند (Compound)، که بافت‌های دندانی در آن مشابه دندان سازماندهی شده‌اند (۶) و در تصاویر رادیوگرافی به صورت چندین دنتیکل (ساختارهایی متشکل از بافت‌های دندانی با اندازه و شکل‌های متفاوت) دیده می‌شود. ادنتومای کامپاند بیشتر در قسمت قدام ماگزایلا و در ارتباط با کانین رویش نیافته دیده می‌شود (۱). اتیولوژی ادنتوما هنوز مشخص نیست، اما عواملی مثل فاکتورهای محیطی (تروما، عفونت و التهاب) و فاکتورهای ژنتیکی می‌توانند با وقوع آن در ارتباط باشد (۱). ادنتوما معمولاً مجاور و بین ریشه‌های دندان‌ها دیده شده و توسط یک سپتوم استخوانی از دندان‌ها جدا می‌شود (۷). هدف از این مطالعه ارائه یک ادنتومای کمپلکس می‌باشد که به طور نادری به ریشه‌های دندان شماره ۳۰# چسبیده است. سپتوم استخوانی جداکننده بین دندان و ادنتوما

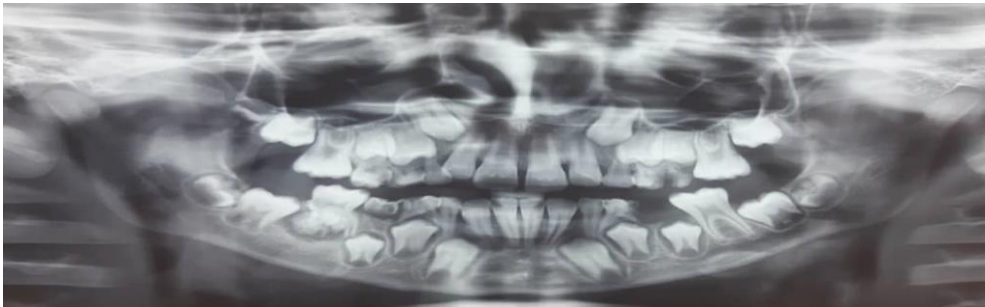
پاتولوژی

در معاینه هیستوپاتولوژی ضایعه، ساختار عاج توبولار و کانون‌های مینا، به همراه یه لایه نازک سمان دیده شد، که در اطراف توسط بافت فیبروکلاژنیزه احاطه شده است. بر اساس این ویژگی‌ها تشخیص ادنتومای کمپلکس تایید گردید (تصویر ۵). بعد از دو سال، پیگیری بیمار توسط رادیوگرافی

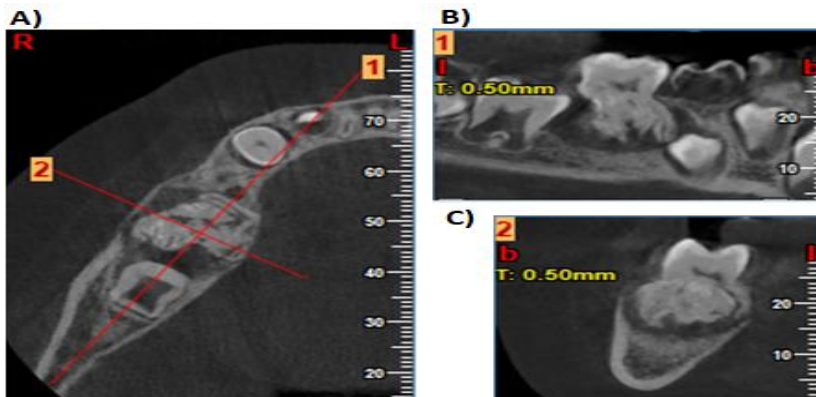
پانورامیک انجام شد (تصویر ۴). افزایش فضای فولیکول دندان شماره ۲۹# و تاخیر رویش آن نسبت به سمت مقابل دیده شد.

ملاحظات اخلاقی

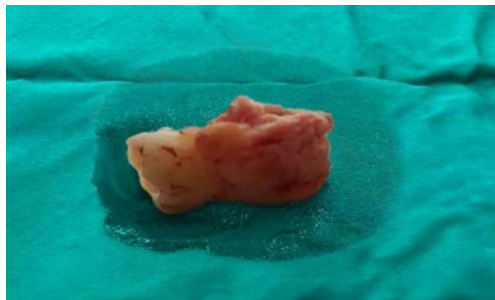پروپوزال این تحقیق توسط دانشگاه علوم پزشکی بابل تایید شده است (کد اخلاق IR.MUBABOL.REC.1400.228)



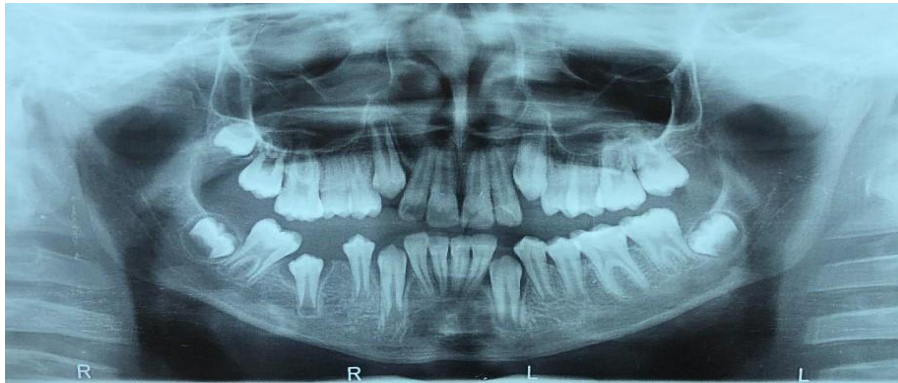تصویر ۱: رادیوگرافی پانورامیک یک ضایعه میکس رادیولوسنت-رادیوپاک همراه با ریم رادیولوسنت در ناحیه ریشه‌های دندان ۳۰# نشان می‌دهد. رویش دندان در مقایسه با سمت مقابل نرمال است.



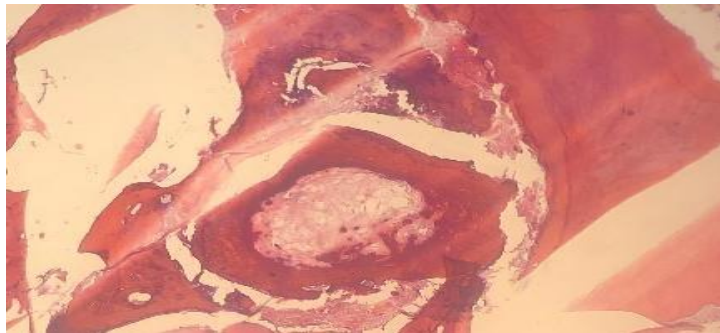
تصویر ۲: تصویر CBCT بیمار (A: آگزیکال، B: سائیتال و C: کروئال)، یک ضایعه هتروژن و متصل به ریشه‌های دندان ۳۰# نشان می‌دهد. حدود ریشه‌های دندان مشخص نمی‌باشد. کانون های رادیوپاک با دانسیته مینا و عاج مشاهده می‌شود.



تصویر ۳: فتوگرافی دندان شماره ۳۰# به همراه ضایعه متصل به ریشه‌ها پس از جراحی



تصویر ۴: رادیوگرافی پانورامیک جهت پیگیری بیمار که پس از دوسال تهیه شده است. تاخیر رویش و افزایش فضای فولیکول دندان #۲۹ در مقایسه با سمت مقابل دیده می شود.



تصویر ۵: معاینه هیستوپاتولوژی ضایعه نشان دهنده عاج توبولار و مینا می باشد.

Jain و همکاران (۷)، یک مورد ادنتوما که به طور ناکامل به تاج دندان مولر اول مندیبل چسبیده بود، گزارش کردند. ضایعه به همراه دندان مرتبط طی جراحی خارج گردید. Miura و همکاران (۱۲) یک مورد ادنتومای متصل به تاج دندان مولر اول ماگزیلا را گزارش کردند و برای درمان، ضایعه مرحله به مرحله برداشته و دندان حفظ گردید. در مورد گزارش شده حاضر، به دلیل اتصال کامل ضایعه به ریشه‌های دندان امکان جدا کردن آن از ریشه‌ها وجود نداشت و ضایعه همراه با دندان مرتبط خارج گردید. رایج‌ترین ویژگی کلینیکی ادنتوما دندان نهفته یا باقی ماندن دندان شیری است (۱۳). در این مورد گزارش شده اختلال رویشی مشاهده نشد و تنها تاخیر در رویش دندان شماره #۲۹ وجود داشت. ادنتوما بیشتر مانع رویش جوانه‌های دندان می‌شود که نشان دهنده اهمیت دوره‌های معاینه داخل دهانی در کودکان است (۶). در بیمار گزارش شده، سمنتوبلاستوما به دلیل اتصال ضایعه به ریشه‌های دندان در

بحث

ادنتوما معمولاً ضایعه‌ای بدون درد می‌باشد که گاهی اوقات همراه با تورم، اتساع (Expansion) استخوانی و جابجایی دندان‌های اطراف می‌باشد (۱،۳). اتساع استخوانی در ادنتومای کمپلکس بیشتر گزارش شده است (۸). در برخی موارد گزارش شده، درد در ناحیه درگیر دیده شد (۱،۹). سن بیمار گزارش شده، مشابه موارد گزارش شده قبلی بود (۲،۵،۷،۱۱). برخلاف اکثر ضایعات ادنتوم، در مورد گزارش شده در این گزارش مورد، تورم و حساسیت خفیف در ناحیه درگیر وجود داشت. موقعیت آن مشابه با موارد مشابه در ناحیه خلف مندیبل بود (۱،۷،۱۰،۱۵)، اما برخلاف آن‌ها، به طور نادری اپیکالی نسبت به ریشه دندان #۳۰ و متصل به دندان دیده شد. به علت اتصال ضایعه به ریشه دندان و مشخص نبودن حدود ریشه‌های دندان، امکان جداکردن ضایعه و نگهداری دندان وجود نداشت و ضایعه به همراه دندان حین جراحی خارج شد.

موجود در ضایعات COD می‌باشد. استئوما ضایعه‌ای رادیوپاک و مشخص است که در برخی موارد در تشخیص افتراقی ادنتوما ریم کمپلکس قرار می‌گیرد. این ضایعه برخلاف ادنتوما ریم رادیولوسنت محیطی ندارد (۱۵). درمان ضایعات ادنتومایی که مسیر رویش دندان زیرین را مسدود کرده‌اند، توسط برداشت ضایعه از طریق برش داخل دهانی و کمک به رویش دندان رویش نیافته می‌باشد. در مواردی مانند مورد گزارش شده، که ضایعه به دندان چسبیده است، ضایعه به همراه دندان مرتبط خارج می‌شود (۷). عود پس از جراحی ادنتوما نادر است (۱۳).

نتیجه‌گیری

مورد گزارش شده نشان داد که ادنتوما می‌تواند در موارد نادر به ریشه‌های دندان چسبیده باشد و از تومورهای خوش‌خیم مانند سمنتوبلاستوما تقلید کند. شناسایی کانون‌های مینا در معاینه تصویربرداری و هیستوپاتولوژی کمک کننده هستند. گاهی اوقات ممکن است مورفولوژی نرمال ریشه‌های دندان دیده نشود و حفظ کردن دندان ممکن نباشد. در این موارد خارج کردن دندان و ضایعه همراه توسط درمان جراحی توصیه می‌شود.

سپاس‌گزاری

از بیمار و والدین وی که در روند تشخیص و درمان بیمار همکاری کردند تشکر و قدردانی می‌شود.
حامی مالی: ندارد.
تعارض در منافع: وجود ندارد.

تشخیص افتراقی قرار می‌گیرد. سمنتوبلاستوما ضایعه‌ای با شیوع کم بوده و مکان شایع آن روی سطح ریشه دندان‌های پرمولر دائمی و مولر اول مندیبل می‌باشد (۱۴). کانون‌های با دانسیته بالای مینا و عاج در CBCT و معاینه هیستوپاتولوژی ادنتوما دیده شد که در افتراق آن از سمنتوبلاستوما کمک کننده است. تفاوت اصلی بین ادنتوما و تومورهای ادنتوژنیک با نمای رادیوگرافی میکس رادیولوسنت-رادیوپاک، پتانسیل رشدی تومور است. در حالیکه همان‌طور که ذکر شد، ادنتوما رشد محدودی دارد (۱۵). آملوبلاستیک فیبرو ادنتوم (AFO) توموری خوشخیم است و مانند ادنتوما از اپی تلیوم ادنتوژنیک و بافت اکتومزانسیم ایجاد می‌شود. محدوده سنی AFO مشابه ادنتوما می‌باشد. در تصاویر رادیوگرافی این ضایعه به صورت یک رادیولوسنسی با کانون‌های رادیوپاک دیده می‌شود. اندازه این کانون‌های رادیوپاک از نقاط کوچک تا توده‌های بزرگ کلسیفیه متفاوت است. برخی محققین معتقدند که AFO در نهایت به ادنتوم کمپلکس تبدیل می‌شود (۱۶). مکان شایع آن مشابه با ادنتوم کمپلکس (در خلف مندیبل) می‌باشد که می‌تواند در تشخیص افتراقی آن قرار بگیرد اما معمولاً کانون‌های رادیوپاک موجود در AFO، در مقایسه با توده بزرگ رادیوپاک ادنتوم کمپلکس، به صورت پراکنده دیده می‌شود (۱۷). مرحله کاملاً بالغ دیسپلازی سمایی-استخوانی (COD) می‌تواند در نمای رادیوگرافی مشابه ادنتومای کمپلکس دیده شود، اگرچه COD معمولاً در سن بالای ۳۰ سال اتفاق می‌افتد که بالاتر از گروه سنی ادنتوما است. همچنین، رادیوآپسیتة ادنتوما معمولاً بیشتر از استخوان دیسپلاستیک

References:

- 1-Van HA, Nguyen TT, Vo NQ, Vo TH, Chansomphou V, Pham NT, et al. *Giant Compound Odontoma of the Mandible in an Adolescent*. J Pediatr Surg Case Rep 2021; 65: 101755.
- 2-Watanabe M, Wakoh M, Nakajima K, Yoshida S, Sato H, Koyachi M, et al. *Developing Odontoma with an Atypical Radiological Appearance: A Case Report*. Oral Maxillofac Surg Cases 2020; 6(1): 100138.

- 3-Bachani L, Singh M, Anshul lingappa A. *Complex Odontome in Posterior Maxilla: A Rare Occurrence*. J Oral Med Oral Surg Oral Pathol Oral Radiol 2020; 6(3): 154-9.
- 4-Speight PM, Takata T. *New Tumour Entities in the 4th Edition of the World Health Organization Classification of Head and Neck Tumours: Odontogenic and Maxillofacial Bone Tumours*. Virchows Archi. 2018; 472(3): 331-9.
- 5-Mira J. *Odontoma: Case Report*. J Dental and Medical Sciences 2020; 19(4): 38-42.
- 6-Mashhadiabbas F, Shamloo N, Mirmohamad Sadeghi H, Ahmadi S. *Is the Detection of Odontoma Always Comfortable? A Case Report*. J Dental Materials and Techniques 2019; 8(3): 149-52.
- 7-Jain A, Karuna YM, Baliga M, Suprabha BS, Natarajan S. *Surgical Management of Complex Odontoma Associated with Agenesis of a Molar*. Contemp Clin Dent 2018; 9(Suppl 2): S388-S390.
- 8-Pardal-Peláeza B, Donado-Camposa S, Rodríguez-Peinadob N. *Retention of upper First Molar Caused by Complex Odontoma. A Case Report*. Rev Port Estomatol Med Dent Cir Maxilofac 2019; 60: 27-31.
- 9-Liu A, Wu M, Guo X, Guo H, Zhou Z, Wei K, et al. *Clinical, Pathological, and Genetic Evaluations of Chinese Patient with Otodontal Syndrome and Multiple Complex Odontoma: Case Report*. Medicine (Baltimore) 2017; 96(5): e6014.
- 10-Augusto-Neto RT, Marinheiro BH, Silveira HA, Polanco XBJ, León JE, Trivellato AE, et al. *Complex Odontoma Restricting Mouth Opening: An Unusual Clinical Presentation and Surgical Management*. Int J Health Sci (Qassim) 2021; 15(5): 60-3.
- 11-Isola G, Cicciù M, Fiorillo L, Matarese G. *Association between Odontoma and Impacted Teeth*. J Craniofac Surg 2017; 28(3): 755-8.
- 12-Miura K, Miyashin M, Kanao T, Oishi A. *Eruption Disturbance Caused by an Odontoma that was Partially Attached to the Crown of the Adjacent Maxillary First Molar, and Step Lesion Excavation for the Tooth Preservation: A Case Report*. Clin Case Rep 2019; 7(12): 2462-5.
- 13-Rana V, Srivastava N, Kaushik N, Sharma V, Panthri P, Niranjana MM. *Compound Odontome: A Case Report*. Int J Clin Pediatr Dent 2019; 12(1): 64-7.
- 14-Sahu B, Anand R, Kumar S, Solanki RS, Mehra P, Jain M. *A Pattern-Based Imaging Approach to Pediatric Jaw Lesions*. Indian J Radiol Imaging 2021; 31(1): 210-23.
- 15-Park JC, Yang JH, Jo SY, Kim BC, Lee J, Lee W. *Giant Complex Odontoma in the Posterior Mandible: A Case Report And Literature Review*. Imaging Sci Dent 2018; 48(4): 289-93.
- 16-Nandini DB, Reddy PB, Singh WR, Singh KS. *Ameloblastic Fibro-Odontoma or Complex Odontoma Masquerading as Gingival Enlargement*. J Indian Soc Periodontol 2021; 25(5): 438-42.
- 17-Rao AJP, Reddy M, Mahanthi VL, Chalapathi KV. *Ameloblastic Fibro-Odontoma in a 14 Year Old Girl: A Case Report*. J Cancer Res Ther 2019; 15(3): 715-8.

An Attached Odontoma to the Roots of a Mandibular Molar Tooth: A Case Report

Zahra Jahanshahiafshar¹, Mina Yazdizadeh², SHima Nafarzadeh³,
Mansoureh Mohammadi⁴, Hakimeh GHorbani^{*1}

Case Report

Introduction: Odontomas are the most common odontogenic tumors. These lesions are usually considered a hamartoma than a neoplasm. Unlike normal tooth morphology, tissue arrangement is irregular in these lesions. Odontoma has self-limiting and slow growth, and if left untreated, its size will not increase over time. Most of these lesions are clinically asymptomatic and are detected on routine radiographs prepared for other purposes. Odontomas usually are located pericoronally and cause tooth eruption disorders such as the lack of permanent teeth or retention of deciduous teeth. In some cases, an odontoma can cause swelling and expansion of the jaw. The purpose of the current report is presenting an unusual complex odontoma in a 10-year-old boy, which was closely related to the roots of tooth #30. Odontomas are usually located pericoronally and near the roots of adjacent teeth, separated by a septum of bone. There are a few reported cases such as the current case, with fusion to the tooth structure. There was slight intraoral swelling and tenderness in the affected region. Unlike most reported cases, tooth eruption disturbance was not observed. Extreme proximity of odontoma and the roots of tooth were detected in Cone-beam Computed Tomography examination. Separative bone septum and the sharp outline of the tooth roots did not detected. The lesion and the related tooth were removed by surgical treatment, and the patient was followed for 2 years.

Keywords: Odontoma, Periapical, Odontogenic lesion, Unusual, Mandible.

Citation: Jahanshahiafshar Z, Yazdizadeh M, Nafarzadeh SH, Mohammadi M, Ghorbani H. **An Attached Odontoma to the Roots of a Mandibular Molar Tooth: A Case Report.** J ShahidSadoughiUni Med Sci 2022; 30(1): 4424-30.

¹Department of Oral and Maxillofacial Radiology, Faculty of Dentistry, Babol University of Medical Sciences, Babol, Iran.

²Department of Pediatrics, Faculty of Dentistry, Babol University of Medical Sciences, Babol, Iran.

³Department of Oral and Maxillofacial Pathology, School of Dentistry, Babol University of Medical Sciences, Babol, Iran.

⁴Department of Oral and Maxillofacial Surgery, Faculty of Dentistry, Babol University of Medical Sciences, Babol, Iran.

*Corresponding author: Tel: 09331414008, email: ghorbani@mubabol.ac.ir