

معرفی یک مورد پیودرما گانگرنوزوم در پستان

محسن آخوندی میبیدی*

گزارش مورد

مقدمه: پیودرما گانگرنوزوم یک بیماری نادر پوستی است که باعث ایجاد زخم‌های دردناک پوستی می‌شود. بیماری در هر رده سنی ۲۰ تا ۵۰ سال در زن و مرد ایجاد می‌شود. در بالغین بازخم درناک در ساق پا تظاهر می‌کند و در بچه‌ها باعث درگیری ساق پا، ران، سر و گردن می‌شود. پیودرما گانگرنوزوم با یک پاپول، ندول و یا پوسجول مشخص می‌شود که به طرف یک ضایعه زخمی با حدود نامشخص پیشرفت می‌کند. در این مقاله یک مورد پیودرما گانگرنوزوم بعد از عمل جراحی پستان معرفی می‌شود. بیمار یک خانم ۳۸ ساله که به علت یک زخم ۳ سانتی‌متر در ناحیه پستان راست که به تدریج رشد کرده و در معاینه حاوی ترشحات اگزوداتیو خونی از ۲ هفته قبل مراجعه کرده است. در سابقه، دو هفته بعد از عمل جراحی پستان یک زخم پیشرونده سه سانتی‌متری در سطح پستان ایجاد شده که به تدریج این زخم بزرگتر می‌شود. در طی درمان، آنتی‌بیوتیک‌های متعدد خوراکی، تزریقی تجویز می‌شود که تاثیری در بهبودی زخم نداشتند. نتیجه بیوپسی، زخم غیراختصاصی پوستی به همراه هیپرپلازی بدون شواهدی از بدخیمی گزارش شد. بیمار هیچگونه علائم گوارشی نداشت. برای بیمار داروی Infiximab شروع شده و ادامه یافت. نتیجه‌گیری: در تشخیص افتراقی زخم‌های پوستی مقاوم به درمان‌های معمول، خصوصاً در ناحیه در پستان همیشه باید تشخیص پیودرما گانگرنوزوم را مدنظر داشت.

واژه‌های کلیدی: پیودرما گانگرنوزوم، پستان، عوارض جراحی

ارجاع: آخوندی میبیدی محسن. معرفی یک مورد پیودرما گانگرنوزوم در پستان. مجله علمی پژوهشی دانشگاه علوم پزشکی شهید صدوقی یزد ۱۳۹۹؛ ۲۸ (۳): ۲۴۲۵-۳۰.

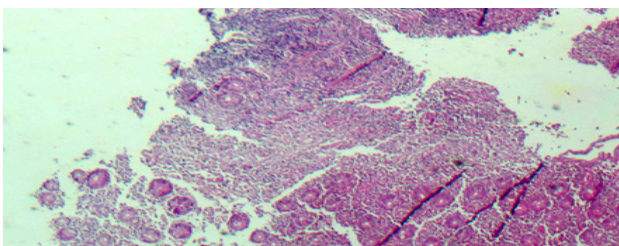
مقدمه

پیودرما گانگرنوزوم یک بیماری نادر پوستی است، که باعث ایجاد زخم‌های دردناک پوستی می‌شود. بیماری در هر رده سنی خصوصاً بین ۲۰ تا ۵۰ سال در زن و مرد ایجاد می‌شود. در بچه‌ها باعث درگیری ساق پا، باسن، سرو گردن می‌شود (۱-۲). محل شایع درگیری، مناطق اطراف زخم جراحی و خصوصاً محل استومی در بیماری کرون می‌باشد به‌طور نادری پیودرما باعث درگیری چشم، ریه‌ها، طحال و گاهی سیستم ماهیچه‌ای - استخوانی می‌شود. بیشتر با سایر بیماری‌های طبی همراه است ولی گاهی با داروها هم دیده می‌شود (۳). پیودرما در بیشتر از ۵۰٪ موارد در زمینه‌های بیماری‌های سیستمیک به ویژه بیماری التهابی روده از جمله کولیت اولسروز و بیماری کرون دیده می‌شود. پیودرما گانگرنوزوم با یک پاپول، ندول و یا پوسچول مشخص می‌شود که به‌طرف یک ضایعه زخمی با حدود نامشخص پیشرفت می‌کند (۴). در این مقاله یک مورد پیودرما گانگرنوزوم بعد از عمل جراحی پستان معرفی می‌گردد.

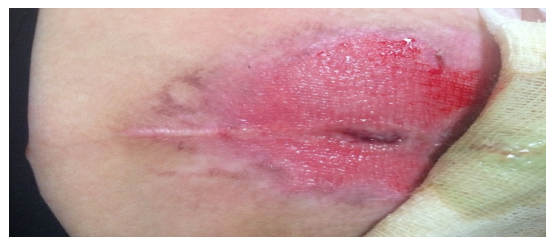معرفی بیمار

بیمار یک خانم ۳۸ که به علت یک زخم ۳ سانتیمتر در ناحیه پستان راست از ۲ هفته قبل مراجعه کرده است. زخم به تدریج رشد کرده و در معاینه حاوی ترشحات اگزوداتیو خونی بوده است. در سابقه قبلی، بیمار ده ماه قبل به‌علت وجود ترشحات سبز رنگ به متخصص زنان مراجعه و در حین ماموگرافی متوجه توده هایپراکو به ابعاد 4x5 mm در دو

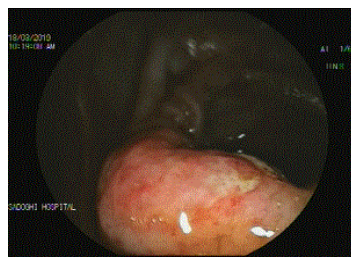
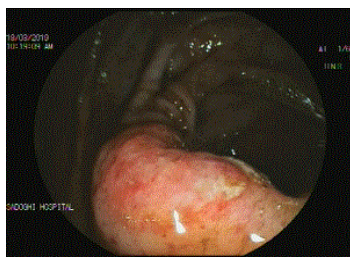
سانتی‌متری نوک پستان راست شد. در گزارش رادیولوژی BIRAS 4 A بدون کلسیفیکاسیون گزارش و با توصیه متخصص زنان سه ماه پیگیری شد، سه ماه بعد، عمل جراحی برداشتن توده انجام شد، در پاتولوژی فیبروز کیستیک بدون بدخیمی گزارش می‌شود. دو هفته بعد از جراحی یک زخم پیشرونده سه سانتی‌متری در محل زخم ایجاد می‌شود (تصویر ۱) که به مرور زمان این زخم بزرگتر می‌شود. آنتی بیوتیک‌های متعدد خوراکی، تزریقی توسط پزشکان متعدد تجویز می‌شود که هیچکدام در بهبود زخم موثر نبوده است. در نهایت طبق مشاوره پوست از ضایعه بیوپسی و جواب، آن زخم غیر اختصاصی پوستی به همراه هیپرپلازی و ایجاد وزیکول بدون بدخیمی گزارش می‌شود (تصویر ۲). در این بیمار متخصص پوست به پیودرما گانگرنوزوم مشکوک می‌شود، جهت بررسی IBD (بیماری‌های التهابی روده) کولونوسکوپی انجام گردید که در ترمینال ایلئوم زخم‌های سطحی دیده شد (تصویر ۳)، که با بیوپسی التهاب روده تائید گردید (تصویر ۴). در حالی‌که بیمار هیچگونه تظاهر و علائم گوارشی و روده‌ای نداشته است. جهت بیمار استروئید خوراکی ۳۰ میلی‌گرم در روز شروع شد، ولی بیمار پاسخی به‌درمان نداد. برای بیمار داروی Infiximab طبق پروتکل شروع و دوره‌های ۵۷ روزه آن ادامه یافت. بیمار اظهار می‌داشت فقط تا یک ماه بعد از تزریق Infiximab احساس بهبودی داشته و بعد از آن علائم عود می‌کرده است (تصویر ۵ ترمینال ایلئوم بعد از درمان که کاملاً بهبود یافته است).



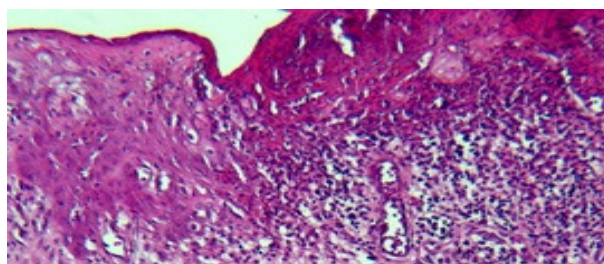
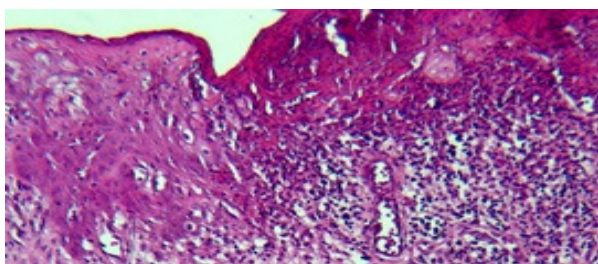
تصویر ۲: پوست پاتولوژی پستان



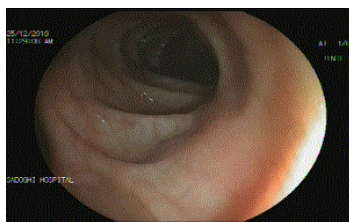
تصویر ۱: زخم ناحیه پستان راست



تصویر ۳: نمای کولونوسکوپی ناحیه ترمینال ایلئوم ileocecal valve



تصویر ۴: بافت پاتولوژی ترمینال ایلئوم



تصویر ۵: کولونوسکوپی بعد از درمان

مشخص می‌شود (۶-۵). حتی گاهی آزمایش پاتولوژی هم نمی‌تواند تشخیص قطعی بدهد، که در این بیمار نیز همین‌طور بوده است (۸-۷). در این بیمار زخم پستان ۲ هفته بعد از عمل ظاهر شده، در چندین نوبت آنتی‌بیوتیک خوراکی و تزریقی دریافت کرده و هیچگونه پاسخی دریافت نکرده است. در یک مطالعه مروری سیستماتیک که در آن ۶۸ مقاله مورد بررسی قرار گرفته، ۸۷ بیمار بعد از جراحی پستان دچار پیودرما گانگرنوزوم شده بودند، ۴۴ درصد اعمال جراحی‌های کوچک کردن پستان داشته و ۱۶٪ در بیماران بعد از جراحی‌های بازسازی میکروسرجیکال بودند، در بیشتر از ۳۷ درصد بیماران بدخیمی همزمان و در ۱۷ درصد بیماران، بیماری‌های خود ایمنی وجود داشته است. جالب است که در ۹۰ درصد موارد آسیب شناسی بیماران منفی بوده است (۹). در یک بررسی گذشته‌نگر در میوکلینیک بین سال‌های ۲۰۱۴-۱۹۹۴، هیچ‌ده

بحث

یکی از شایع‌ترین تظاهرات بیماری‌های التهابی روده، پیودرماگانگرنوزوم و اریتم‌ندوزوم می‌باشد. این ضایعات اختصاصی بیماری التهابی روده نیستند. وجود هر یک از اینها برای هر نوع بیماری التهابی روده (مثل کولیت و کرون) اختصاصی نیستند. پیودرماگانگرنوزوم می‌تواند به صورت پایپول، پوسچول ویا ندول ظاهر کند، در هر جایی از بدن می‌تواند وجود داشته باشد، ولی بیشتر در ساق پا و گاهی استومی ' Ostomy ' محل روده تظاهر پیدا می‌کند (۴). تظاهرات بیماری غیرمعمول می‌باشد. که با موارد عفونی می‌تواند اشتباه شود. تشخیص پیودرما گانگرنوزوم با رد سایر علل امکان‌پذیر است، که براساس خصوصیات زخم مقاوم به درمان‌های آنتی‌بیوتیکی و جراحی و پاسخ مناسب به استروئید

بیماری التهابی روده نداشته است و این نشان می‌دهد در پیودرما گانگرنوزوم ممکن است حتی قبل از بروز علائم روده‌ای کولیت اولسرو بروز کند.

نتیجه‌گیری

در تشخیص افتراقی زخم‌های پوستی مقاوم به درمان خصوصاً در ناحیه ساق پا و در این مورد در پستان همیشه باید تشخیص پیودرما گانگرنوزوم را مدنظر داشت، حتی اگر بیماری سابقه بیماری التهابی روده را ندهد، چون پیودرما گانگرنوزوم ممکن است قبل از تظاهرات روده‌ای هم بروز کند.

سپاس‌گزاری

از آقای دکتر منصور مقیمی جهت تهیه و گزارش پاتولوژی و اسلایدها تشکر می‌شود.

تعارض در منافع: وجود ندارد.

بیمار پیودرما گانگرنوزوم بعد از عمل جراحی داشتند که بیشتر در خانم‌ها و در ۳۸ درصد درگیری پستان داشتند. به‌طور متوسط یازده روز طول کشیده تا تشخیص دهند، که در این بررسی نویسنده نتیجه می‌گیرد پیودرما گانگرنوزوم یک بیماری نادری است و پیودرمای بعد از جراحی کمتر با بیماری‌های سیستمیک همراه است و تشخیص زودرس آن باعث جلوگیری از دبریدمان‌های غیر ضروری و عوارض کمتر می‌شود (۱۰). تظاهر پیودرما گانگرنوزوم در پستان خیلی نامعمول است و تعداد موارد گزارش شده ۸۷ مورد بیشتر نیست (۱۱). در این بیمار شک متخصص پوست جهت بررسی IBID کلونوسکوپی انجام شد، که در ترمینال ایلئوم زخم‌های سطحی دیده شد، که با بیوپسی التهاب روده تأیید شد. در حالی‌که بیمار هیچگونه تظاهر و علائم گوارشی و روده‌ای نداشته است نکته دیگری که در این بیمار باید مدنظر داشت بروز علائم پیودرما گانگرنوزوم در بیماری است که اصلاً سابقه

References:

- Alavi A, French LE, Davis MD, Brassard A, Kirsner RS. *Pyoderma Gangrenosum: An Update on Pathophysiology, Diagnosis and Treatment*. Am J Clin Dermatol 2017; 18(3): 355-72
- Soto Vilches F, Vera-Kellet C. *Pyoderma Gangrenosum: Classic and Emerging Therapies*. Med Clin (Barc) 2017; 149(6): 256-60.
- Braswell SF, Kostopoulos TC, Ortega-Loayza AG. *Pathophysiology of Pyoderma Gangrenosum (PG): An Updated Review*. J Am Acad Dermatol 2015; 73(4):691-98.
- Cozzani E, Gasparini G, Parodi A. *Pyoderma Gangrenosum: A Systematic Review*. G Ital Dermatol Venereol 2014; 149(5): 587-600.
- Zaouak A, Chamli A, Boufarguine S, Hammami H, Fenniche S. *Breast Pyoderma Gangrenosum*. Presse Med 2019; 48(9): 1007-8.
- Tomoda Y, Kagawa S, Kurata S, Tanaka K. *Pyoderma Gangrenosum of the Breast*. BMJ Case Rep 2018; 11(1): e228243.
- Tolkachjov SN, Fahy AS, Cerci FB, Wetter DA, Cha SS, Camilleri MJ. *Postoperative Pyoderma Gangrenosum: A Clinical Review of Published Cases*. Mayo Clin Proc 2016; 91(9): 1267-79.
- Białecka A, Męcińska-Jundziłł K, Adamska U, Górecka-Sokołowska M, Czaplewski A, Grzanka A, et al. *Pyoderma Gangrenosum Mimicking Inflammatory Breast Cancer*. Postepy Dermatol Alergol 2017; 34(5): 501-3.
- Ehrl DC, Heidekrueger PI, Broer PN. *Pyoderma Gangrenosum after Breast Surgery: A Systematic Review*. J Plast Reconstr Aesthet Surg 2018; 71(7): 1023-32.

10-AU Tolkachjov SN, Fahy AS, Wetter DA, Brough KR, Bridges AG, Davis MD, et al. *Postoperative Pyodermagangrenosum (PG): The Mayo Clinic Experience of 20 Years from 1994 through 2014*. J Am Acad Dermatol 2015; 73(4): 615-22.

11-Li WY, Andersen JC, Jung J, Andersen JS. *Pyoderma Gangrenosum after Abdominal Free Tissue Transfer for Breast Reconstruction: Case Series and Management Guidelines*. Ann Plast Surg 2019; 83(1): 63-8.

Introducing a Case of Pyoderma Gangrenosum in the Breast

Mohsen Akhondi Meybodi*

Case Report

Introduction: Pyoderma gangrenosum (PG) of the breast is a rare that present as a painful ulcer on the skin. It usually affects people in their 20s to 50s and occurs in both men and women. Typically, PG affects the legs in adults. In children, it may affect the legs, buttocks, head, and neck. Pyoderma gangrenosum is characterized by a papule, nodule, or pustule that progresses to an injured lesion with unknown boundaries. In this study, a case of Pyoderma gangrenosum is introduced after breast surgery.

A 38-year-old woman with a 3 cm wound in the right breast area that has gradually grown has been examined for exudative bloody discharge for the past 2 weeks. Two weeks after breast surgery, a three-centimeter progressive wound has formed on the surface of the breast, which gradually grew larger. During treatment, several oral and injectable antibiotics were prescribed that have not been effective in healing the wound. A biopsy lesion was reported in which a non-specific skin lesion with hyperplasia and vesicle formation without malignancy was reported. The patient had no gastrointestinal symptoms. Infliximab was started and continued for the patient.

Conclusion: In the differential diagnosis of resistant skin wounds, especially in the leg area, and in this case in the breast the diagnosis of pyoderma gangrenosum should always be considered. Even if the patient has no history of inflammatory bowel disease, pyoderma gangrenosum may occur before intestinal manifestations.

Keywords: Pyoderma Gangrenosum, Breast, Surgery.

Citation: Akhondi Meybodi M. **Introducing a Case of Pyoderma Gangrenosum in the Breast.** J Shahid Sadoughi Uni Med Sci 2020; 28(3): 2425-30.

Shahid Sadoughi University of Medical Sciences, Yazd, Iran.

*Corresponding author: Tel: 035-38224100, email: akhondei@yahoo.com