

گزارش یک مورد کیست هیداتیک در کلیه خانم ۵۰ ساله

خدیجه ابدال^۱، محمدرضا حافظی احمدی^{۲*}

گزارش مورد

مقدمه: هیداتیدوز (کیست هیداتیک)، یکی از مهم‌ترین بیماری‌های عفونی مشترک بین انسان و حیوان است که از طریق تخم‌انگل (کرم نواری) از خانواده اکینوکوکوس توسط لارواکینوکوکوس گرانولوزوس ایجاد می‌شود که به صورت تصادفی فرد را به یک یا چند کیست مبتلا می‌کند. کیست هیداتیک تمامی ارگان‌ها را درگیر می‌کند. شایع‌ترین محل‌های درگیری شامل کبد، ریه می‌باشد و به ندرت در کلیه، مغز، قلب، استخوان و طحال را نیز می‌تواند ایجاد شود. با توجه به نادر بودن وقوع کیست هیداتیک در کلیه در این مقاله به معرفی یک بیمار ۵۰ ساله مبتلا به کیست هیداتیک کلیه پرداخته شد.

واژه‌های کلیدی: کیست هیداتیک کلیه، اکینوکوکوس

ارجاع: ابدال خدیجه، حافظی احمدی محمدرضا. گزارش یک مورد کیست هیداتیک در کلیه خانم ۵۰ ساله. مجله علمی پژوهشی دانشگاه علوم پزشکی شهید صدوقی یزد ۱۳۹۸؛ ۲۷ (۷): ۸۰-۱۷۷۵.

۱-متخصص پاتولوژی دهان، فک و صورت، استادیار گروه پاتولوژی دهان، فک و صورت، دانشکده دندانپزشکی، دانشگاه علوم پزشکی ایلام، ایران
۲-متخصص پاتولوژی عمومی، دانشیار گروه پاتولوژی، دانشکده پزشکی، دانشگاه علوم پزشکی ایلام، ایران
*(نویسنده مسئول): تلفن: ۰۹۳۸۸۸۰۸۱۹۱، پست الکترونیکی: hafezi-m@medilam.ac.ir، کد پستی: ۱۹۷۱۹۸۴۵۱۲

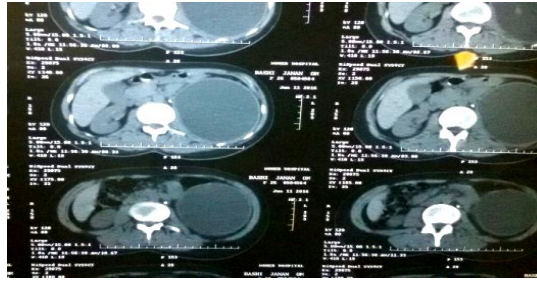
مقدمه

کیست هیداتیک جز مهم‌ترین بیماری‌های زئونوز می‌باشد، که توسط سستود اکینوکوکوس به‌خصوص اکینوکوکوس گرانولوزوس ایجاد می‌شود (۱). سگ‌سانان میزبان نهایی و گیاه‌خواران میزبان واسط انگل هستند. انسان میزبان اتفاقی این انگل است (۲). آلودگی انسان، از راه دهانی-مدفوعی است و با خوردن سبزیجات آلوده به مدفوع سگ حاوی تخم انگل ایجاد می‌شود. پس از خوردن، تخم‌ها در مجرای روده باز شده و لارو از طریق مخاط به روده نفوذ کرده و وارد جریان خون می‌شود (۳). بیماری به‌صورت تماس مستقیم با سگ نیز رخ می‌دهد (۴). کنترل علوفه دام‌ها، بررسی دقیق گوشت‌ها قبل از ورود به بازار، فریز کردن گوشت در دمای منفی ۱۸ و پختن آن در ۵۰ درجه می‌تواند از بروز این عفونت در افراد جامعه جلوگیری کند (۳). بیماری در مناطق مختلف دنیا که دام‌پروری متداول است مانند کشورهای مدیترانه، خاورمیانه، استرالیا و نیوزیلند شایع است (۵، ۲). بیماری هیداتیک به‌صورت شایع در حدود ۵۰-۷۰٪ کبد و ۳۰-۲۰٪ ریه‌ها درگیر می‌کند اما گاهی به‌صورت نادر در سایر ارگان‌ها مانند قلب، پستان، بافت نرم گردن و کلیه نیز تشکیل می‌گردد (۳). وجود این کیست در انسان ممکن است بدون علامت باشد ولی با بزرگ شدن کیست در بافت مبتلا، علائم کلینیکی بروز می‌یابد که در بیشتر موارد به‌صورت اتفاقی در حین عمل جراحی کشف می‌شود. پس از بررسی میکروسکوپی بافت و مشاهده کیست‌های دختر که جز اصلی‌ترین یافته‌های کیست هیداتیک است، تشخیص نهایی توسط پاتولوژیست تایید می‌گردد (۶). با توجه به این‌که ابتلا به این عفونت در ایران شایع است و درگیری کلیه‌ها یک مکان نادر برای این انگل می‌باشد از این رو در بررسی کیست‌های کلیوی، کیست هیداتیک می‌تواند یک تشخیص افتراقی مهم تلقی شود (۵).

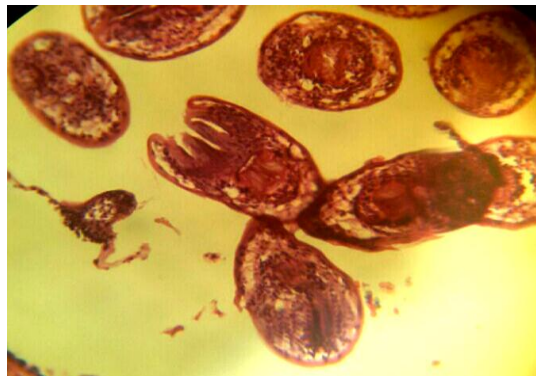معرفی بیمار

بیمار خانمی ۵۰ ساله با تظاهرات درد شکمی مبهم به بیمارستان امام ایلام مراجعه نمود. در معاینه فیزیکی، بیمار هوشیار بود که جز افت فشار خون مختصر، سایر علائم حیاتی نرمال بود. در معاینه بالینی بیمار، لمس ناحیه ربع تحتانی چپ شکم دردناک بود. بیمار سابقه بیماری خاصی نداشت و شغل وی دام‌پروری بود.

با توجه به ارزیابی‌های کلینیکی بیمار، در ابتدا برای تشخیص اولیه و تصمیم‌گیری قطعی آزمایش آنالیز ادراری برای بیمار درخواست داده شد که پس از انجام و ارسال نتایج از سوی آزمایشگاه حاکی از آن بود که در ادرار بیمار مقداری موکوس، سلول اپی‌تلیال و نیز تعداد فراوان گلبول قرمز وجود داشت که همین موضوع باعث شد تا قدم‌های بعدی برای تشخیص نهایی ضایعه برداشته شود. در این مرحله برای بیمار سونوگرافی کلیه درخواست داده شد. بررسی‌های سونوگرافی، کلیه راست را با ابعاد نرمال و فاقد سنگ نشان داد در حالی که در کلیه چپ یک عدد کیست تیپیک به ابعاد ۱۲۰*۹۳ میلی‌متر قابل تشخیص بود (شکل ۱). با توجه به یافته‌های کلینیکی و رادیوگرافی با تشخیص احتمالی کیست کلیوی، بیمار تحت عمل جراحی قرار گرفت و کیست از کلیه چپ خارج گردید. نمونه برای بررسی از نظر پاتولوژی به آزمایشگاه ارسال شد. ارزیابی‌های میکروسکوپی ضایعه، حضور اسکولوس را در مایع کیست نشان داد و بدین ترتیب تشخیص قطعی ضایعه، کیست هیداتیک را تایید نمود (شکل ۲). پس از جراحی بیمار با حال عمومی مناسب، بهبود علائم قبلی و تجویز دارو از بیمارستان ترخیص شد و اکنون پس از گذشت دو سال و انجام معاینات دوره‌ای از بیمار، هیچ نوع شواهدی مبنی بر عود این ضایعه دیده نشده است.



شکل ۱: سی تی اسکن کیست هیداتیک در کلیه چپ



شکل ۲: نمای میکروسکوپی نمونه پاتولوژی بافت کلیه که حضور اسکولوس را در مایع کیست نشان می دهد .

بود. بافت‌هایی که به ندرت به کیست هیداتیک مبتلا می‌شوند شامل کلیه، پانکراس و پستان است (۷،۸). علایم کلینیکی شایع در کیست هیداتیک، هماچوری، درد پهلوها و به ندرت گلومرولونفریت و آمیلوئیدوز است (۹). در اکثر موارد این کیست به صورت اتفاقی در گرافی‌هایی که به دلایل دیگر انجام می‌شود، کشف می‌گردد. اندازه کیست‌ها در عرض یکسال ۱ تا ۳ سانتیمتر و گاهی حتی به طول ۱۰ سانتیمتر هم رشد می‌کنند و پس از آن سال‌های زیادی در بافت‌های بدن زنده می‌ماند (۱۰). برای تشخیص قطعی این ضایعه از معاینات کلینیکی دقیق، تست‌های آزمایشگاهی (سرولوژیک)، رادیوگرافی (سونوگرافی، سی تی اسکن و ام آر آی) و هیستوپاتولوژی استفاده می‌شود. علایم رادیولوژیک و سرولوژیک در این ضایعه غیراختصاصی است و تشخیص نهایی ضایعه با بررسی میکروسکوپی بافت، پس از عمل جراحی امکان‌پذیر است (۳،۴). در این بیمار، تست‌های آزمایشگاهی نرمال بود. ارزیابی‌های سرولوژیک و گرافی نقش مهمی در تشخیص افتراقی هیداتیدوز

بحث

کیست هیداتیک، از نظر صرف هزینه‌های بسیار زیاد درمانی و ایجاد مرگ و میر در انسان و سایر جانداران، بیماری مهمی در حوزه سلامت محسوب می‌گردد. این کیست به صورت اندمیک در تمام نقاط ایران شایع است و مهم‌ترین بیماری عفونی ناشی از کرم است، که منجر به مرگ می‌شود (۷) هیداتیدوز، معمولاً فاقد علایم کلینیکی ویژه است و دوره کمون (نهفتگی) بیماری بین چند ماه تا چند سال متغیر است. سرعت رشد کیست، در یک بافت یا در یک شخص و بین افراد مناطق مختلف متفاوت است (۸). در گزارشی از ۱۷۵۹ بیمار بزرگسال مبتلا به کیست هیداتیک از مشهد به طور نادر اوربیت، غدد لنفاوی، لوزه، پانکراس، پوست، غدد عرق، تخمدان، رحم و فقط دو مورد کیست بزاقی دیده شد (۶). ابتلای کلیه به ندرت گزارش گردیده است. در یک بررسی که در مدت ۱۵ سال در تهران انجام شد شیوع ارگان‌های مبتلا به کیست هیداتیک به ترتیب شامل: کبد (۴۶٪)، شش‌ها (۴۴٪)، مغز (۲٪)، کلیه‌ها (۱/۵٪)

از سایر ضایعات خوش خیم و بدخیم ایفا می کند (۷). نمای سی تی اسکن (CT) کیست هیداتیک، یک ضایعه با حدود مشخص و دیواره کاملاً روشن را نشان می دهد. یافته های سونوگرافی از کیست هیداتیک، شامل جوانه زدن در غشای کیست که نشان دهنده حضور کیست دخترتی است و کلسیفیکاسیون های شبیه پوست تخم مرغ در دیواره کیست می باشد (۹،۳). کیست های هیداتیک از طریق جوانه زدن در لایه ژرمینال داخلی، کیست های دخترتی را در فضای کیست اولیه به وجود می آورد که با پاره شدن این کیست ها، واکنش های آلرژیک شدید به علت حضور و آزاد شدن انگل به وجود می آید که در بعضی موارد واکنش های آنافیلاکسی، افت فشارخون و سنکوپ در بیماران نیز گزارش شده است (۸،۱۰). بیمار این مطالعه در هنگام مراجعه به بیمارستان دچار افت فشار خون بود. اختلال در سیستم ایمنی (ایدز و لوسمی)، منجر به پیشرفت سریع و کنترل نشده هیداتیدوز می شود (۱). کیست های هیداتیک در ناحیه شکم باعث درد و تورم می شوند. بیمار ما نیز با درد شکم مراجعه کرد (۱۱). نتایج مقالات مروری تا سال ۲۰۰۰ نشان داد که بروز کیست های هیداتیک در کلیه، ۹۰ مورد و اکثراً در زنان با میانگین سنی ۳۶ سال دیده شده است. در مطالعه سیستماتیک دیگر که در سال ۲۰۱۰ انجام شد، وقوع کیست هیداتیک کلیه، ۱۰ مورد و اکثراً در زنان با میانگین سنی ۹ سال یافت شد (۱۱ و ۱۰). بررسی آماری این داده ها نشان می دهد که سن ابتلا به کیست هیداتیک کلیه کاهش یافته و اکثراً در کودکان دیده می شود. بیمار معرفی شده در این گزارش خانم ۵۰ ساله بود که از نظر جنس مشابه و از نظر سن با نتایج مطالعات موجود مغایرت دارد. درمان اصلی و قطعی هیداتیدوز، جراحی است که طی آن

کیست به طور کامل باید خارج شود. استفاده از داروهایی مثل آلبندازول و مبندازول در مواردی که جراحی کنترااندیکاسیون دارد، مفید است (۳،۲). کاربرد داروها قبل از عمل جراحی، مانع از انتشار و پخش شدن کیست های دخترتی می شود و استفاده از این داروها در افراد جوان تر نتایج بهتری نسبت به افراد سالخورده به همراه دارد (۵). عود کیست هیداتیک پس از درمان، در محل اولیه و یا در محل جدیدی رخ می دهد که شایع ترین علت آن پخش شدن کیست در هنگام جراحی است. میزان عود ضایعه را ۴٪ تا ۲۲٪ موارد گزارش کرده اند (۸،۶) بنابراین در هنگام عمل جراحی باید دقت کافی برای جلوگیری از پخش شدن (spillage) کیست انجام شود. در این بیمار بعد از گذشت ۲ سال هنوز هیچ موردی از عود ضایعه مشاهده نشده است. اثرات مطلوب شیمی درمانی قبل یا بعد از درمان جراحی جهت جلوگیری از عفونت ثانویه هنوز نامشخص است (۲).

نتیجه گیری

به دلیل شیوع بسیار پائین کیست هیداتیک کلیه، تشخیص قبل از عمل بیماری باید با دقت فراوان صورت گیرد. کیست هیداتیک غالباً روی کبد و ریه تاثیر می گذارد و زمانی که در مکانی غیرمعمول واقع شده باشد، مسائل تشخیص جدی را می طلبد و باید از کیست های بامنشاء نئوپلاسم، ضایعات و کیست های parapancreatic و کیست های کاذب اطراف کلیه که دارای شیوع بیشتری می باشند جدا گردد زیرا تشخیص صحیح و پیشگیری از طرح درمان نادرست، ضروری است. از نظر بالینی بیماری به صورت یک توده کیستیک در حال رشد در بیماری که از سایر جهات کاملاً سالم می باشد تظاهر می کند. **تعارض با منافع:** وجود ندارد.

References:

- 1-Didgar F, NooriBroujerdiG, Mirtalae N. **A Case Report of Complicated Hydatid Cyst in a Patient with Chronic Lymphocytic Leukemia.** J Arak Uni Med Sci 2015; 18(5): 106- 12. [Persian]
- 2-Khalifa R, Naseer F, Elsetouhy A. FaragI. **HydatidCyst of the Neck. A Case Report and Literature Review.** Egyptian J Ear, Nose, Throat and Allied Sciences 2016; 17(2): 103–5.
- 3-Rabani S, Arefkhah N, Hosseini S, Ngintaji M. **Report Hydatid Cyst Renal In Patient 9 Old Years.** Aemaghan Danesh 2012; 17(2): 181- 6. [Persian]
- 4-Goyal P, Ghosh S, Sehgal S, Panda I, Kumar A, Singh S, et al. **Primary Multilocular Hydatid Cyst of Neck with Unique Presentation: A Rare Case Report and Literature Review.** Head Neck Pathol 2014; 8(3): 334–8.
- 5-Çelik C, Şaşmaz MF, Uçan H. **Spinal Hydatid Cyst: Review.** Turkiye Klinikleri J Med Sci 2010; 30: 1073–1077.
- 6-Sultana N, Hashim TK, Jan SY, Khan Z, Malik T, Shah W. **Primary Cervical Hydatid Cyst: A Rare Occurrence.** Diagn Pathol 2012; 7: 157.
- 7-Bita Geramizadeh, MD. **Unusual Locations of the Hydatid Cyst: A Review from Iran.** Iran J Med Sci 2013; 38(1): 2–14.
- 8-Chakrabarti I, Goswami BK. **Primary Hydatid Cyst of the Neck Diagnosed by Aspiration Cytology.** Trop Parasitol 2012; 2: 127–8.
- 9-Nandy Manab, ChakrabartiAbhiram, MallikSudesna. **Hydatid Disease Presenting As Multiple Cystic Swelling in the Right Supraclavicular Region.** Asian Pac J Trop Dis 2012; 2: 490–1.
- 10-Magi M, Benjelloul T, Cherkaoui A, Abdelhak M, Oulehyane R, Benhmanouch MN. **[HydatidCyst of the Kidney in Children: A Retrospective Study of 10 Cases].** Prog Urol 2010; 20(2): 144-7.
- 11-Al -Ani A, Elzouki AN, Mazhar R. **An Imported Case of Echinococcosis in a Pregnant Lady with Unusual Presentation.** Case Reports in Infectious Diseases 2013; 2013.

Renal Hydatid Cyst in a 50-year-old woman: A Case Report

Khadijeh Abdal¹, Mohammad Reza HafeziAhmadi^{1,2}

Case Report

Introduction: Hydatidosis (hydatid cyst) is one of the most common infectious diseases between humans and animals that it is created by parasite (tapeworm) the echinococcusgranulosus larvae, which randomly infects an individual to one or more cysts. The hydatid cyst can affect all organs. The most common sites of involvement is liver and lung and rarely other organs, such as the kidneys, the brain, the heart, the bone and the spleen, can also be involved.

Due to the rare occurrence of renal hydatid cyst in this article, we report a 50 year old patient with renal hydatid cyst.

Keywords: Hydatid cyst, Kidney, Echinococcus.

Citation: Abdal Kh, Hafezi Ahmadi MR. **Renal Hydatid Cyst in a 50-year-old woman: A Case Report.** J ShahidSadoughiUni Med Sci 2019; 27(7): 1775-80

¹Department of Oral and Maxillofacial Pathology, Faculty of Dentistry, Ilam University of Medical Sciences, Ilam, Iran

²Department of Pathology, Ilam University of Medical Sciences, Ilam, Iran

*Corresponding author: Tel:09388808191, email:hafezi-m@medilam.ac.ir