

# فراوانی آترومای شریان کاروتید در رادیوگرافی پانورامیک زنان یائسه مراجعه کننده به بخش رادیولوژی دانشکده دندانپزشکی یزد در سال های ۱۳۹۵-۱۳۹۶

فاطمه عزالدینی اردکانی<sup>۱</sup> - فرنوش دهقان<sup>۲\*</sup> - خلیل ساریخانی خرمی<sup>۳</sup>

## چکیده

مقدمه: شناسایی افراد دارای آترومای کلسیفیه کاروتید یک تدبیر مهم برای کاهش وقوع سکته مغزی و ارجاع آنها است. هدف از این مطالعه تعیین فراوانی آترومای کلسیفیه کاروتید در رادیوگرافی پانورامیک زنان یائسه می باشد. روش بررسی: در این مطالعه توصیفی- مقطعی تعداد ۱۵۱ رادیوگرافی پانورامیک از زنان ۴۵ سال به بالا که در سالهای ۹۶-۱۳۹۵ به بخش رادیولوژی دانشکده دندانپزشکی یزد مراجعه کردند، به روش نمونه گیری در دسترس انتخاب شدند. کلیه تصاویر با دستگاه رادیولوژی دیجیتال پانورامیک Plan meca 2002 EC Proline و توسط یک تکنسین تهیه شده بودند. در رادیوگرافیها وجود یا عدم وجود آترومای کلسیفیه کاروتید بررسی و مواردی با تشخیص افتراقی آتروما کنار گذاشته شدند. اطلاعات توموگرافی بیماران در یک پرسشنامه ثبت و داده های جمع آوری شده با استفاده از نرم افزار SPSS20 و آزمون کای دو تجزیه و تحلیل گردیدند. نتایج: در این مطالعه از ۱۵۱ رادیوگرافی پانورامیک مورد بررسی، ۶۹ نمونه (۴۵/۷ درصد) دارای نمای آترومای شریان کاروتید در رادیوگرافی بودند. بیشترین نما، ۴۰ نمونه (۲۶/۵ درصد) به صورت دو طرفه بود. نتیجه گیری: هرچه زمان بیشتری از یائسگی گذشته بود، تعداد افراد دارای کلسیفیکاسیون شریان کاروتید بیشتر شده بود. یعنی آترومای کاروتید با تعداد سالهای گذشته از یائسگی رابطه معنی داری دارد.

واژه های کلیدی: کلسیفیکاسیون شریان کاروتید، سکته مغزی، رادیوگرافی پانورامیک، یائسگی

۱- استاد، بخش رادیولوژی، دانشگاه علوم پزشکی و خدمات بهداشتی درمانی شهید صدوقی، یزد، ایران

۲- دانشجوی دندانپزشکی، دانشکده دندانپزشکی، دانشگاه علوم پزشکی و خدمات بهداشتی درمانی شهید صدوقی، یزد، ایران

۳- استادیار، بخش رادیولوژی، دانشگاه علوم پزشکی و خدمات بهداشتی درمانی شهید صدوقی، یزد، ایران

\* (نویسنده مسئول): تلفن: ۰۹۳۹۰۸۵۲۶۱۰، پست الکترونیکی: farnoosh.dehghan71@gmail.com

تاریخ پذیرش: ۹۶/۱۰/۲۶ تاریخ دریافت: ۱۳۹۶/۱۰/۴

## مقدمه

تغییرات فیزیولوژیکی وابسته به یائسگی (مانند کاهش سطح استروژن) و سایر فرایندهای وابسته به پیری در زنان باعث می‌شود که در ریسک بالای گسترش سکته مغزی قرار گیرند (۱).

کاهش سطوح استروژن در گردش خون با افزایش فعالیت لیپاز کبد و کاهش در کاتابولیسم LDL همراه است، در نتیجه سطوح LDL افزایش و سطوح HDL کاهش می‌یابد (۲، ۳). بنابراین با کاهش سطوح استروژن، ضایعات آترواسکلروتیک (که همان آتروما است) در ناحیه دوشاخه شدن شریان کاروتید گسترش می‌یابد و می‌تواند به عنوان عامل تسریع کننده در اکثر سکته‌ها مطرح شود (۱) زیرا تکه‌ای از آتروما ممکن است زخمی شده و به شکل آمبولوس شکسته شود که موجب مسدود شدن شریان‌های داخل مغزی کوچک و سکته مغزی می‌شود (۴).

آتروما، پلاک‌های کلسیفیه‌ای هستند که توسط تجمع و رسوب لیپیدها (به ویژه کلسترول) یا بافت فیبری در دیواره رگ‌های خونی به وجود می‌آیند (۵) آترومای کلسیفیه کاروتید در بسیاری از افراد، فاقد علامت اختصاصی است و می‌تواند اولین علامت کلینیکی در سکته مغزی باشد (۶). آتروما در اغلب موارد کلسیفیه است و در رادیوگرافی‌های پانورامیک قابل کشف است (۱، ۷، ۸). کلسیفیکاسیون شریان کاروتید شامل جرم ندولار یا خط‌های عمودی رادیوپاک مجاور یا درست زیر فضای بین مهره‌ای در سطح مهره‌های C<sub>3</sub>-C<sub>4</sub> در رادیوگرافی‌های پانورامیک قابل مشاهده است (۳، ۹).

Friedlander و Lande در سال ۱۹۸۱ برای اولین بار امکان شناسایی پلاک‌های آترومای کلسیفیه کاروتید در رادیوگرافی پانورامیک را گزارش کردند که این مساله نشان داد رادیوگرافی پانورامیک می‌تواند در تشخیص زودهنگام سکته نقش بسزایی داشته باشد (۹). همچنین Cohern و همکاران متذکر شدند که کلسیفیکاسیون شریان کاروتید در رادیوگرافی پانورامیک یک علامت مهم و نشانگر برای خطرات عروقی متعاقب است (۳).

رادیوگرافی پانورامیک، توسط دندانپزشکان برای بسیاری از مراجعین (که تعدادی از آنها را افراد دارای ریسک فاکتور و در معرض سکته مغزی تشکیل می‌دهند) تجویز می‌شود و با توجه به امکان مشاهده آترومای کلسیفیه در گرافی پانورامیک، این رادیوگرافی می‌تواند در شناسایی بیماران با ریسک سکته مغزی مفید باشد (۳، ۱۰).

آترواسکلروز در زنان معمولاً ۱۰ سال دیرتر نسبت به مردان شروع می‌شود وقتی که تغییرات مربوط به یائسگی در سطح هورمون‌های جنسی روند ایجاد آترواسکلروز را سرعت می‌بخشد (۱۱). زنان یائسه در ریسک بالاتر آترواسکلروزیس شریان کاروتید قرار دارند زیرا آن‌ها اغلب در هنگام توقف قاعدگی دچار یک گسترش چربی خون آتروژنیک می‌شوند (۳). بیشتر مطالعات اپیدمیولوژیک در شناسایی میزان شیوع و عوامل خطر در مردان متمرکز بوده است. مطالعات کمتری در بین زنان انجام شده است و تقریباً همه شامل نمونه‌های کوچک بوده‌اند (۱). شناسایی زنان مسن‌تر مستعد به سکته مغزی در طول یک دوره روتین از معاینات دندانپزشکی یک اقدام مهم بهداشت عمومی به حساب می‌آید (۱). در صورت تشخیص زودهنگام درمان‌های جایگزین هورمون (هورمون تراپی) می‌تواند وقوع آترواسکلروز را تا حد ممکن کاهش دهد و از ریسک مرگ و میر تا درجاتی بکاهد (۳).

بنابراین با توجه به این نکته که شناسایی زنان دارای آترومای کلسیفیه کاروتید یک تدبیر مهم برای کاهش وقوع سکته مغزی است، هدف از این مطالعه تعیین فراوانی آترومای کلسیفیه کاروتید در رادیوگرافی پانورامیک زنان یائسه می‌باشد.

## روش بررسی

در این مطالعه توصیفی-مقطعی، آترومای شریان کاروتید در رادیوگرافی پانورامیک ۱۵۱ زن یائسه مراجعه کننده به بخش رادیولوژی دانشکده دندانپزشکی یزد در سالهای ۹۶-۱۳۹۵ که به روش نمونه‌گیری آسان انتخاب شدند، بررسی شد. ابزار گردآوری داده‌ها در این پژوهش، پرسشنامه‌ای بود که مواردی از جمله سن، یائسگی، تعداد سالهای گذشته از یائسگی،

چگونگی پایان یافتن قاعدگی از بیماران پرسیده و در چک لیست مثبت می گردید(شکل ۱)

پرسشنامه حاضر با هدف تعیین فراوانی آترومای شریان کاروتید در زنان یائسه در رادیوگرافی پانورامیک در مراجعین به بخش رادیولوژی دانشکده دندانپزشکی طراحی شده است. خواهشمند است به سوالات زیر با دقت پاسخ دهید.

نام و نام خانوادگی: ..... سن: .....

۱. آیا یائسه شده اید؟ بله  خیر

در صورت مثبت بودن پاسخ ...

۱-۱. آیا بصورت ناگهانی قطع شده است؟ بله  خیر  چند سال است؟.....

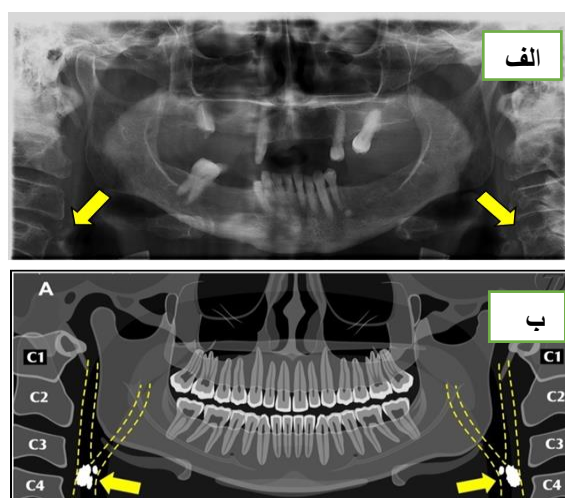
۱-۲. آیا قطع بصورت نامنظم و با لکه بینی همراه بوده است؟ بله  خیر  چند سال است؟.....

۲- آیا هورمون دریافت میکنید؟ بله  خیر

شکل ۱: فرم پرسشنامه

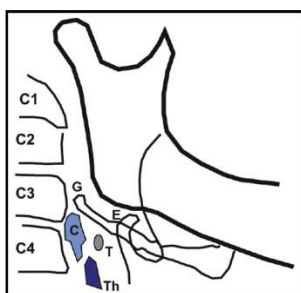
تهیه شد. بررسی رادیوگرافی‌ها بر روی مانیتور LG, flatron17 تحت شرایط استاندارد در اتاق نیمه تاریک توسط نرم افزار romexis با تغییر کنتراست و رزولوشن توسط یک دانشجوی سال آخر دندانپزشکی و همچنین یک متخصص رادیولوژی دهان، فک و صورت مورد بررسی قرار گرفت تا مشاهده توده رادیوپاک آتروما به سهولت صورت گیرد. در این رادیوگرافی‌ها وجود یا عدم وجود آترومای کلسیفیه کاروتید بررسی شدند و مواردی که در تشخیص افتراقی آتروما در نظر گرفته می‌شد، کنار گذاشته شد. تشخیص افتراقی تصاویر آترومای شریان کاروتید در رادیوگرافی پانورامیک (شکل ۲)

معیار ورود به این مطالعه شامل زنان یائسه دارای رنج سنی ۴۵ سال به بالا، مطلوب بودن تصویر رادیوگرافی از نظر کیفیت و قابل مشاهده بودن ناحیه کاروتید در تصاویر بود. معیار خروج از این مطالعه شامل عوامل مخدوش کننده از جمله هورمون تراپی بود که توسط پرسشنامه‌ای که از بیماران تهیه می‌شد این عوامل مخدوش کننده کنار گذاشته شد. رادیوگرافی دیجیتال پانورامیک در دانشکده دندانپزشکی توسط یک تکنسین و با دستگاه رادیولوژی دیجیتال پانورامیک Plan meca 2002 EC Proline ساخت شهر Helsinki کشور فنلاند، تحت شرایط 80 KVP، جریان 12 MA و زمان ۱۸ ثانیه



شکل ۲- الف: کلسیفیکاسیون شریان کاروتید در رادیوگرافی پانورامیک دیجیتال به صورت دو طرفه-ب: تصویر شماتیک کلسیفیکاسیون شریان کاروتید

با در نظر گرفتن مجموعه‌ای از ساختارهای آناتومیک در گردن و نواحی مجاور مانند استخوان هایونئید، کمپلکس استیلوئید، غضروف های Triticeal، غضروف تیروئید، اپی گلوت، توبرکل قدامی مهره اطلس انجام می گرفت (۱۱، ۱۲) (شکل ۳).



شکل ۳: تصویر شماتیک از پلاک کلسیفیه ندولر در ناحیه بولب کاروتید در رادیوگرافی پانورامیک. T: غضروف Triticeous کلسیفیه؛ Th: شاخ فوقانی غضروف تیروئید کلسیفیه؛ C: آترومای کلسیفیه کاروتید؛ E: اپی گلوت؛ G: شاخ بزرگ استخوان هایونئید.

گردید و سطح معنی داری  $P < 0.05$  در نظر گرفته شد. لازم بذکر است این مطالعه در «کمیته اخلاق در پژوهش دانشگاه علوم پزشکی شهید صدوقی یزد» به شماره IR.SSU.REC.۱۳۹۶.۲۰ به تصویب رسیده است.

### نتایج

در این مطالعه تعداد ۱۵۱ رادیوگرافی پانورامیک بیماران بالای ۴۵ سال مراجعه کننده به بخش رادیولوژی دانشکده دندانپزشکی شهید صدوقی یزد مورد بررسی قرار گرفت. میانگین سنی زنان مورد مطالعه  $57/14 \pm 6/32$  سال با دامنه سنی ۸۰-۵۰ سال بود. اغلب نمونه‌های این مطالعه یعنی ۱۰۱ مورد از ۱۵۱ نمونه در گروه سنی ۵۰-۵۹ سال قرار داشته‌اند. در این مطالعه فراوانی نمای آترومای شریان کاروتید در رادیوگرافی بیماران ۶۹ مورد از ۱۵۱ نمونه (۴۵/۷ درصد) بود. بیشترین تعداد افراد دارای آترومای کاروتید به صورت دو طرفه ۴۰ مورد (۲۶/۵ درصد) گزارش شد (جدول ۱)

اپسپسته‌های بافت نرم که در تشخیص افتراقی آترومای کلسیفیه کاروتید قرار گرفت به شرح زیر است (۱۳، ۱۴): کلسیفیکاسیون گره‌های لنفاوی و استخوانی شدن کمپلکس استیلوئید و استیلومندیولار، کلسیفیکاسیون لوزه‌ها، رینولیت، آنترولیت، سیالولیت، فلبولیت، میوزیت آسپیکان و استئوماکوتیس و حتی Acnes کلسیفیه.

آترومای کلسیفیه کاروتید به صورت یک توده ندولار رادیوپاک یا دو خط عمودی رادیوپاک در بافت نرم گردن در محاذات لبه تحتانی مهره  $C_3$  و به صورت یک یا دوطرفه ممکن است دیده شود. این اپسپسته‌ها می‌تواند در زیر و یا بالای استخوان‌هایونئید، در محدوده ۴-۱/۵ سانتی متری و در پایین و پشت زاویه مندیبل دیده شود (شکل ۱ و شکل ۲).

داده‌های به دست آمده از این بررسی جهت تجزیه و تحلیل آماری در محیط نرم افزار SPSS20 مورد ارزیابی قرار گرفت. جداول و شاخص‌های مورد نیاز تهیه شد و جهت بررسی تحلیلی و مقایسه‌های آماری از آزمون Chi-Square استفاده

جدول ۱: فراوانی نمای آترومای شریان کاروتید بر حسب سمت درگیر در زنان یائسه مراجعه کننده به بخش رادیولوژی دانشکده دندانپزشکی یزد در سال‌های ۱۳۹۵-۹۶

کلسیفیکاسیون	تعداد	درصد
یکطرفه	۲۹	۱۹/۲
دوطرفه	۴۰	۲۶/۵
مجموع	۶۹	۴۵/۷

P value=۰/۱۸۶۵

رابطه معنی داری وجود داشت ( $P\text{value}=0/012$ ). تعداد ۱۴۳ مورد از ۱۵۱ نمونه، یائسگی با قطع نامنظم داشته‌اند و فقط ۸ مورد قطع ناگهانی یائسگی به دنبال عمل جراحی رحم داشته‌اند که این اطلاعات توسط پرسشنامه از بیماران بدست آمد. از این ۱۴۳ نمونه، بیشترین تعداد یعنی ۶۴ مورد در دامنه ۰-۴ سال گذشته از یائسگیشان قرار داشتند. جدول ۲: توزیع فراوانی نمای آترومای شریان کاروتید بر حسب تعداد سالهای گذشته از یائسگی با قطع نامنظم در زنان یائسه مراجعه کننده به بخش رادیولوژی دانشکده دندانپزشکی یزد در سال های ۹۶-۱۳۹۵

وجود کلسیفیکاسیون تعداد سالهای گذشته از یائسگی با قطع نامنظم	دارد تعداد(درصد)	ندارد تعداد(درصد)	جمع تعداد (درصد)
۰-۴	۱۹ (۲۹/۷)	۴۵ (۷۰/۳)	۶۴ (۱۰۰)
۵-۹	۲۲ (۵۵/۰)	۱۸ (۴۵/۰)	۴۰ (۱۰۰)
بالای ۱۰	۲۱ (۵۳/۸)	۱۸ (۴۶/۲)	۳۹ (۱۰۰)

P value=0/012

#### بحث

شیوع آترومای کلسیفیه کاروتید در رادیوگرافی پانورامیک در این مطالعه ۴۵/۷٪ بود ( ۶۹ مورد از ۱۵۱ نمونه) این یافته‌ها با مطالعات انجام گرفته دیگر در این راستا شباهت‌ها و تفاوت‌هایی دارد.

نتایج مطالعات Friedlander و همکاران (۱۷-۱۵)، Bayram و همکاران (۱۸)، Guimaraes Henriques و همکاران (۱۹)، Kamikawars و همکاران (۱۴)، Ertas و همکاران (۲۰)، Romano-sosa و همکاران (۲۱)، Christou و همکاران (۲۲)، Johansson و همکاران (۲۳)، عزالدینی و همکاران (۲۴) نشان داد که رادیوگرافی پانورامیک می‌تواند در تشخیص افراد دارای آتروما مفید باشد و دندانپزشکان می‌توانند با ارجاع به موقع بیماران دارای آتروما، در پیشگیری از عوارض این ضایعات نقش مهمی ایفا کنند.

Beck strom نشان داد که در ۲۴٪ از افرادی که سرطان ناحیه سر و گردن داشتند و ۳۵-۲۰٪ از افراد با دیابت ملیتوس تایپ ۲، آترومای کلسیفیه وجود دارد. وی در این مطالعه گروه‌های دارای ریسک فاکتور آتروژنیک را مورد بررسی قرار

توزیع فراوانی نمای آترومای کاروتید بر حسب تعداد سال‌های گذشته از یائسگی با قطع نامنظم در جدول ۲ آورده شده است که با توجه به آن هرچه از یائسگی زمان بیشتری گذشته باشد، تعداد افراد دارای کلسیفیکاسیون شریان کاروتید بیشتر شده است. بین آترومای کاروتید با تعداد سال‌های گذشته از یائسگی از نظر آماری و بر اساس آزمون کای دو جدول ۲: توزیع فراوانی نمای آترومای شریان کاروتید بر حسب تعداد سالهای گذشته از یائسگی با قطع نامنظم در زنان یائسه مراجعه کننده به بخش رادیولوژی دانشکده دندانپزشکی یزد در سال های ۹۶-۱۳۹۵

شایع ترین علت سکنه های مغزی، آمبولی ناشی از آترومای ناحیه دو شاخه شدن شریان کاروتید است که سبب مسدود شدن شریان‌های کوچک مغزی می‌شود. تحقیقات متعددی نشان داده‌اند که ضایعات آترواسکلروتیک کلسیفیه در ناحیه دو شاخه شدن شریان کاروتید در رادیوگرافی پانورامیک قابل مشاهده است. با توجه به اینکه رادیوگرافی پانورامیک تقریباً به عنوان یک روش معمول جهت بررسی و درمان توسط دندانپزشکان مورد استفاده قرار می‌گیرد، همچنین به دلیل احتمال مشاهده کلسیفیکاسیون شریان کاروتید در این تصاویر، مد نظر داشتن این یافته بر روی رادیوگرافی‌ها و به دنبال آن ارجاع بیماران، از جمله مسئولیت‌های حرفه‌ای و اخلاقی دندانپزشکان است.

در مطالعه حاضر تلاش شد تا با بررسی تعداد ۱۵۱ رادیوگرافی پانورامیک بیماران بالای ۴۵ سال مراجعه کننده به بخش رادیولوژی دانشکده دندانپزشکی شهید صدوقی یزد در سال‌های ۹۶-۱۳۹۵، فراوانی این ضایعه در نمونه‌هایی از بیماران شهر یزد مورد بررسی قرار گیرد.

قابل توجهی با مطالعه حاضر در میزان شیوع دارد. با وجود اینکه تعداد نمونه‌ها در مطالعه Bayram از مطالعه حاضر بیشتر است اما چون نمونه‌های مورد مطالعه حاضر ریسک فاکتور یائسگی را داشته‌اند شیوع آتروما در آن‌ها بیشتر گزارش شده است (۱۸).

اختلاف در نتیجه مطالعه حاضر با سایر مطالعات می‌تواند به علت تفاوت در تعداد نمونه‌ها، تفاوت در میانگین سنی گروه‌های مورد بررسی در هر مطالعه و نیز خصوصیات و ویژگی‌های نژادی باشد که روی وضعیت تغذیه و الگوی زندگی افراد و به تبع آن روی رسوب پلاک چربی‌ها در جداره عروق تاثیرگذار می‌باشد. برخی محققین معتقدند که تفاوت در شیوع کلسیفیکاسیون شریان کاروتید در اثر تفاوت در سن، جنس، نژاد و سبک زندگی به وجود می‌آید (۷۲، ۴۲).

Pornprasertstuk در مطالعه خود برای ۸۵ بیمار مبتلا به سندروم متابولیک، رادیوگرافی پانورامیک و سونوگرافی انجام داد. وی ارتباط معناداری از نظر آماری بین جنس و آتروما گزارش نکرد (۲۷).

در مطالعه حاضر مشخص گردید که بیشترین تعداد آترومای کاروتید با ۲۴/۵ درصد، به صورت دو طرفه بوده است که در این رابطه نیز مطالعات نتایج متفاوت و مشابهی با مطالعه حاضر دارند. به عنوان نمونه در مطالعه Tamura و همکاران ۸۷/۷ درصد پلاک‌ها به صورت یک طرفه بودند (۲۸). در مطالعه Sisman، ۳۱/۶ درصد ضایعات بصورت دو طرفه بودند (۲۹). در مطالعه Johansson و همکاران ۶۵/۸ درصد پلاک‌های کلسیفیه به صورت دو طرفه قرار داشتند (۲۳). در مطالعه ایمانی مقدم و همکاران ۶۶/۶ درصد ضایعات به صورت دو طرفه بودند (۱۳). در مطالعه Pornprasertstuk از ۳۴ مورد ضایعه کلسیفیه مشاهده شده، کلسیفیکاسیون در ۲۵ مورد یک طرفه و در ۹ مورد دو طرفه بود (۲۷).

مطالعه حاضر اگرچه اطلاعات ارزشمندی در مورد کارآمدی رادیوگرافی پانورامیک در تشخیص کلسیفیکاسیون شریان کاروتید فراهم کرد، اما با محدودیت‌هایی نیز مواجه بود از جمله تعداد کم نمونه‌های مورد بررسی، عدم اطلاع دقیق بیماران از

داده است. در مطالعه حاضر نیز یائسگی به عنوان یکی از ریسک فاکتورهای ایجاد آتروما مورد بررسی قرار گرفته است که نتایج تقریباً متفاوتی نسبت به مطالعاتی که نمونه‌ها به صورت اتفاقی انتخاب شده‌اند به همراه داشته است (۲۵). همچنین Friedlander در سال ۱۹۹۸، رادیوگرافی پانورامیک ۶۱ بیمار بین سنین ۴۱-۷۷ سال که ۳۶ ماه پیش‌تر رادیوتراپی شده بودند را بررسی کرد و ۶۱ نفر را نیز به عنوان گروه کنترل در نظر گرفت. شیوع آتروما در گروهی که رادیوتراپی شده بودند ۲۷/۹٪ بدست آمد (۱۶). که به نتایج مطالعه حاضر نزدیک است.

Friedlander (۲۰۰۱)، رادیوگرافی ۵۲ زن با توقف قاعدگی بیش‌تر از ۱۲ ماه و متوسط سنی ۷۰/۴ سال را بررسی کرد و شیوع آترومای کاروتید را در رادیوگرافی پانورامیک ۳۱٪ بدست آورد. متوسط سنی بیماران در این مطالعه ۵۷/۱۴ سال بود. چون سن بالا و یائسگی دو ریسک فاکتور مهم بیماری‌های آترواسکلروتیک هستند، علت شیوع بالاتر آترومای کاروتید در مطالعه Friedlander و این مطالعه می‌تواند به همین دلیل است (۱).

در مطالعه طاهری و همکاران که ۲۰۰ رادیوگرافی مربوط به زنان یائسه ۵۰ سال به بالا را مورد ارزیابی قرار دادند در ۲۲ مورد آترومای کلسیفیه کاروتید را مشاهده کردند. در مطالعه آن‌ها شیوع آتروما ۱۱ درصد بدست آمد (۳) که با نتایج مطالعه حاضر ( شیوع فراوانی آتروما در زنان یائسه ۴۵/۷ درصد) متفاوت است.

نتایج مطالعه Joakimson بر روی ۲۵۸۸ زن یائسه نشان داد که شیوع آترومای کاروتید در روش اولتراسونوگرافی در این افراد ۴۹٪ می‌باشد، با وجود اینکه او شیوع آتروما را در یافته‌های اولتراسونوگرافی که دقیق‌تر از رادیوگرافی پانورامیک است گزارش کرده است اما نتایج آن با مطالعه حاضر از نظر شیوع فراوانی آترومای کاروتید تشابه دارد (۲۶).

Bayram در مطالعه خود، ۴۱۰۶ رادیوگرافی مربوط به بیماران ۴۰ سال و بیشتر را ارزیابی کرد و در ۸۸ مورد (۲۱ درصد) آترومای کلسیفیه کاروتید را مشاهده نمود که اختلاف

بیشتری گذشته باشد، تعداد افراد دارای کلسیفیکاسیون شریان کاروتید بیشتر شده است. آترومای کاروتید با تعداد سال‌های گذشته از یائسگی رابطه معنی داری داشت. این ارتباط در مطالعات مورد بررسی کشف نشده بود.

پیشنهاد می‌گردد دندانپزشکان برای مراجعین با ریسک بالای سکته مغزی، رادیوگرافی پانورامیک تجویز نمایند، چراکه امکان مشاهده آترومای کلسیفیه در گرافی پانورامیک وجود دارد.

### سپاسگزاری

مطالعه حاضر منتج از پایان‌نامه دانشجویی به شماره ۸۳۵ می‌باشد. نویسندگان مقاله خود را ملزم می‌دانند از خانم رقیه حکیمیان که ویراستاری مقاله را بعهده داشتند، تشکر نمایند.

سن یائسگی، عدم امکان مشاهده آترومای کلسیفیه کاروتید به علت موقعیت قرارگیری نامناسب بیمار. در مطالعات بررسی شده، ارتباط بین سال‌های گذشته از یائسگی با شیوع و میزان آترومای کاروتید مورد بررسی قرار نگرفته بود. اما در این مطالعه مشخص شد که هر چه از زمان یائسگی زمان بیش تری گذشته باشد، میزان کلسیفیکاسیون کاروتید بیش تر شده است. آترومای کاروتید با تعداد سال‌های گذشته از یائسگی از نظر آماری رابطه معناداری داشت.

### نتیجه گیری

یافته‌های این مطالعه نشان داد که فراوانی نمای آترومای کاروتید در رادیوگرافی پانورامیک خانم‌های بالای ۴۵ سال یائسه ۴۵/۷ درصد می‌باشد. همچنین هرچه از یائسگی زمان

### References:

- 1- Friedlander AH, Altman L. *Carotid artery atheromas in postmenopausal women. Their prevalence on panoramic radiographs and their relationship to atherogenic risk factors.* J Am Dent Assoc 2001; 132(8): 1130-6.
- 2- Applebaum-Bowden D, McLean P, Steinmetz A, Fontana D, Matthys C, Warnick GR, et al. *Lipoprotein, apolipoprotein, and lipolytic enzyme changes following estrogen administration in postmenopausal women.* J Lipid Res 1989; 30(12):1895-906.
- 3- Taheri JB, Moshfeghi M. *Prevalence of calcified carotid artery on panoramic radiographs in postmenopausal women.* J Dent Res Dent Clin Dent Prospects 2009; 3(2): 46-51. [Persian]
- 4- Madden RP, Hodges JS, Salmen CW, Rindal DB, Tunio J, Michalowicz BS, et al. *Utility of panoramic radiographs in detecting cervical calcified carotid atheroma.* Oral Surg Oral Med Oral Pathol Oral Radiol Endod 2007; 103(4): 543-8.
- 5- Junior B, Lacerda V, Luna AHB, Sales MAO, Rodrigues TLC, Sarmiento PLFA, et al. *Reliability of digital panoramic radiography in the diagnosis of carotid artery calcifications.* Radiol Bras 2014; 47(1): 28-32.
- 6- Ridker PM, Buring JE, Rifai N, Cook NR. *Development and validation of improved algorithms for the assessment of global cardiovascular risk in women: the Reynolds Risk Score.* JAMA 2007; 297(6): 611-9.
- 7- Friedlander AH. *Identification of stroke-prone patients by panoramic and cervical spine radiography.* Dentomaxillofac Radiol 1995; 24(3): 160-4.

- 8- Friedlander AH, Baker JD. *Panoramic radiography: an aid in detecting patients at risk of cerebrovascular accident*. J Am Dent Assoc 1994; 125(12): 1598-603.
- 9- Friedlander AH, Lande A. *Panoramic radiographic identification of carotid arterial plaques*. Oral Surg Oral Med Oral Pathol 1981; 52(1): 102-4.
- 10- Almog DM, Illig KA, Khin M, Green RM. *Unrecognized carotid artery stenosis discovered by calcifications on a panoramic radiograph*. J Am Dent Assoc 2000; 131(11): 1593-7.
- 11- Bastos JS, Abreu TQ, Brito Filho SB, Sales KPF, Lopes FF, Oliveira AEF. *Sensitivity and accuracy of panoramic radiography in identifying calcified carotid atheroma plaques*. Braz J Oral Sci 2012; 11(2): 88-93.
- 12- ImaniMoghaddam M, JavadzadehBluori A, AhmadianYazdi A, Daneshvar F. *A one year prevalence study on soft tissue opacities in panorarnic radiography in patients referred to radiology department of Mashhad dental school*. J Mashhad Dent Sch 2011; 34(4): 271-80.
- 13- Kamikawa RS, Pereira MF, Fernandes A, Meurer MI. *Study of the localization of radiopacities similar to calcified carotid atheroma by means of panoramic radiography*. Oral Surg Oral Med Oral Pathol Oral Radiol End 2006; 101(3): 374-8.
- 14- Friedlander AH. *Calcified carotid artery atheromas*. J Am Dent Assoc 2007; 138(9): 1191-2.
- 15- Friedlander AH, Eichstaedt RM, Friedlander IK, Lambert PM. *Detection of radiation-induced, accelerated atherosclerosis in patients with osteoradionecrosis by panoramic radiography*. J Oral Maxillofac Surg 1998; 56(4): 455-9.
- 16- Friedlander AH, Garrett NR, Chin EE, Baker JD. *Ultrasonographic confirmation of carotid artery atheromas diagnosed via panoramic radiography*. J Am Dent Assoc 2005; 136(5): 635-40.
- 17- Bayram B, Uckan S, Acikgoz A, Muderrisoglu H, Aydinalp A. *Digital panoramic radiography: a reliable method to diagnose carotid artery atheromas?* Dentomaxillofac Radiol 2006; 35(4): 266-70.
- 18- Guimaraes Henriques JC, Kreich EM, Helena Baldani M, Luciano M, Cezar de Melo Castilho J, Cesar de Moraes L. *Panoramic radiography in the diagnosis of carotid artery atheromas and the associated risk factors*. Open Dent J 2011; 5: 79-83.
- 19- Ertas ET, Mavili E, Sisman Y, Sahman H, Etoz M, Sekerci A. *Incidental findings of carotid artery stenosis detected by calcifications on panoramic radiographs: report of three cases*. Oral Radio 2010; 26(2): 116-127.
- 20- Romano-Sousa CM, Krejci L, Medeiros FM, Graciosa-Filho RG, Martins MF, Guedes VN, et al. *Diagnostic agreement between panoramic radiographs and color Doppler images of carotid atheroma*. J Appl Oral Sci 2009; 17(1): 45-8.



- 21- Christou P, Leemann B, Schimmel M, Kiliaridis S, Muller F. *Carotid artery calcification in ischemic stroke patients detected in standard dental panoramic radiographs - a preliminary study*. Adv Med Sci 2010; 55(1): 26-31.
- 22- Johansson EP, Ahlqvist J, Garoff M, Karp K, Jäghagen EL, Wester P. *Ultrasound screening for asymptomatic carotid stenosis in subjects with calcifications in the area of the carotid arteries on panoramic radiographs: a cross-sectional study*. BMC cardiovas disord 2011; 11(1): 44.
- 23- Ezoddini F, Kheirollahi KH, Kheirollahi H. *A Prevalence Study on Ectopic Calcification in Digital Panoramic Radiographs in Shahid Sadoughi Dental School of Yazd in 2012-2013*. JSSU 2013; 21(3): 384-94. [Persian]
- 24- Beckstrom BW, Horsley SH, Scheetz JP, Khan Z, Silveira AM, Clark SJ, et al. *Correlation between carotid area calcifications and periodontitis: a retrospective study of digital panoramic radiographic findings in pretreatment cancer patients*. Oral Surg Oral Med Oral Pathol Oral Radiol Endod 2007;103(3): 359-66.
- 25- Joakimsen O, Bonna KH, Stensland-Bugge E, Jacobsen BK. *Population-based study of age at menopause and ultrasound assessed carotid atherosclerosis: The Tromso Study*. J Clin Epidemiol 2000; 53(5): 525-30.
- 26- Pornprasertsuk-Damrongsri S, Thanakun S. *Carotid artery calcification detected on panoramic radiographs in a group of Thai population*. Oral Surg Oral Med Oral Pathol Oral Radiol Endod 2006; 101(1): 110-5.
- 27- Tamura T, Inui M, Nakase M, Nakamura S, Okumura K, Tagawa T. *Clinicostatistical study of carotid calcification on panoramic radiographs*. Oral dis 2005; 11(5): 314-317.
- 28- Sisman Y, Ertas ET, Gokce C, Menku A, Ulker M, Akgunlu F. *The Prevalence of Carotid Artery Calcification on the Panoramic Radiographs in Cappadocia Region Population*. Eur J Dent 2007; 1(3): 132-8.

## Frequency of carotid artery atheroma in post-menopausal women in panoramic radiographs referred to oral and maxiofacial department of yazd dental school during 2016-17

Fatemeh Ezoddini-Ardakani<sup>1</sup>, Farnoosh Dehghan<sup>2\*</sup>, Khalil Sarikhani Khorrami<sup>3</sup>

<sup>1</sup>School of Dentistry, Shahid Sadoughi University of Medical Sciences, Yazd, Iran

<sup>2</sup>School of Dentistry, Shahid Sadoughi University of Medical Sciences, Yazd, Iran

<sup>3</sup>School of Dentistry, Shahid Sadoughi University of Medical Sciences, Yazd, Iran

Received: 25 Dec 2017

Accepted: 16 Jun 2018

### Abstract

**Introduction:** The identification of people with carotid calcified atheroma is an important measure to reduce the incidence of brain stroke. The aim of this study was to evaluate the frequency of carotid artery atheroma in post-menopausal women in panoramic radiographs.

**Methods:** In this descriptive cross-sectional study, 151 panoramic radiographs from women aged 45 years and above that referred to the Radiology Department of Yazd Dental School during 2016-17, were selected by convenience sampling method. Radiographs were examined by PlanMeca 2002 EC proline panoramic digital machine. In radiographs, the presence or absence of carotid calcified atheroma was investigated and cases with differential diagnosis of atheroma were excluded. Patient's tomography data were recorded in a questionnaire and the collected data were analyzed by SPSS20 software and Chi-square test.

**Resultus:** In this study, 151 panoramic radiographs evaluated, 69 samples (45.7%) had carotid artery atheroma in radiography, and the largest view 40 samples (26.5%) were bilaterally.

**Conclusion:** The more time passes from the menopause of patients, the more they become involved with carotid artery calcification. That means carotid atheroma has a significant relationship with the number of years pass from menopause.

#### This paper should be cited as:

Ezoddini-Ardakani F, Dehghan F, Sarikhani Kh. Frequency of carotid artery atheroma in post-menopausal women in panoramic radiographs referred to oral and maxiofacial department of yazd dental school during 2016-17. J Shahid Sadoughi Uni Med Sci 2017; 25(12): 951-60.

\*Corresponding author: Tel: 09390852610 email: farnoosh.dehghan71@gmail.com