

اثر عصاره گیاه سرخ ولیک (Crataegus Oxyacantha) بر وضعیت آنتی اکسیدانی در انفارکتوس میوکارد القا شده توسط ایزوپرتنول در موش‌های صحرائی نر بالغ

امیر رضا کرمی بناری*

مقاله پژوهشی

مقدمه: کراتاگوس اکسی کانتا (سرخ ولیک-هاوترون) در طب سنتی و هومئوپاتی به عنوان یک کاردیوتونیک (مقوی قلب) به کار می‌رود. مطالعه حاضر در مورد اثر گیاه کراتاگوس اکسی کانتا بر روی وضعیت آنتی‌اکسیدانی طی انفارکتوس میوکارد تجربی القا شده در موش‌ها انجام گرفت.

روش بررسی: در این مطالعه تجربی چهار گروه از موش‌های صحرائی ویستار نر (۲۲۰-۲۰۰ گرم) که هر گروه شامل ۱۰ سر حیوان بود برای مطالعه انتخاب شدند. گروه اول به عنوان گروه کنترل، گروه دوم: ایزوپرتنول (۸۵ میلی‌گرم بر کیلوگرم وزن بدن) را به صورت زیر جلدی در روز ۱۵ و ۱۶ دریافت نمودند. گروه سوم: کراتاگوس (۱۰۰ میلی‌گرم بر کیلوگرم وزن بدن) از راه خوراکی به مدت ۳۰ روز دریافت نمودند. گروه چهارم: کراتاگوس را به مدت ۳۰ روز و ایزوپرتنول را در روزهای ۱۵ و ۱۶ دریافت نمودند. در انتها موش‌های صحرائی بیهوش و خون از قلب گرفته شد سپس قلب برای آزمایش‌های بیوشیمیایی و آنالیزهای پاتولوژی خارج گردید. فعالیت مالون‌دی‌آلدئید، کاتالاز، گلووتاتیون پراکسیداز، سوپراکسید دسموتاز و آنتی‌اکسیدان‌های تام سرم مورد مطالعه قرار گرفت. تجزیه و تحلیل داده‌ها با استفاده از آزمون تحلیل واریانس یک‌طرفه و کروکسال والیس با استفاده از نرم افزار SPSS v 16 و در سطح معناداری کمتر از ۰/۰۵ انجام شد.

نتایج: کراتاگوس سطح مالون‌دی‌آلدئید در سرم و بافت قلب را به طور معنی‌داری کاهش ($p < 0/05$) و سطح کاتالاز، سوپراکسید دسموتاز، گلووتاتیون پراکسیداز سرم و بافت قلب و هم چنین سطح کل آنتی‌اکسیدان‌ها را در مقابل گروهی که فقط ایزوپرتنول دریافت نمودند، به طور معنی‌داری افزایش داد ($p < 0/05$). کراتاگوس هم چنین میزان ادم، ارتشاح سلول‌های آماسی و نکروز بافت قلبی را در مقایسه با گروهی که فقط ایزوپرتنول دریافت نمودند، کاهش داد.

نتیجه‌گیری: این مطالعه اثر محافظتی کراتاگوس بر آسیب بافتی و استرس‌اکسیداتیو ناشی از انفارکتوس میوکارد القا شده توسط ایزوپرتنول را تایید می‌نماید

واژه‌های کلیدی: ایزوپرتنول، انفارکتوس میوکارد، کراتاگوس، موش صحرائی

ارجاع: امیر رضا کرمی بناری. اثر عصاره گیاه سرخ ولیک (Crataegus Oxyacantha) بر وضعیت آنتی اکسیدانی در انفارکتوس میوکارد القا شده توسط ایزوپرتنول در موش‌های صحرائی نر بالغ. مجله علمی پژوهشی دانشگاه علوم پزشکی شهید صدوقی یزد ۱۳۹۷؛ ۲۶ (۱۱): ۷۷-۹۶.

۱- باشگاه پژوهشگران جوان و نخبگان، واحد شبستر، دانشگاه آزاد اسلامی، شبستر، ایران

* (نویسنده مسئول): تلفن: ۰۹۱۴۴۱۷۲۶۹۸، پست الکترونیکی: pharmakarami@yahoo.com، کد پستی: ۵۳۸۱۶۳۷۱۸۱

و فعالیت جمع‌کنندگی رادیکال‌های آزاد اثرات سودمندی بر ضد استرس اکسیداتیو همراه بیماری‌های مختلف قلبی عروقی مانند ایسکمی قلبی دارد (۴). تجویز ایزوپرتنول به‌عنوان یک آگونیست بتا آدرنرژیک می‌تواند باعث استرس شدید در میوکاردیوم در نتیجه آپوپتوزیس و برهم زدن تعادل بین اکسیدان‌ها و آنتی‌اکسیدان‌ها در عضله قلب و نکروز مشابه انفارکتوس در عضله قلب ایجاد نماید. انفارکتوس میوکارد القا شده توسط ایزوپرتنول به‌عنوان یک مدل استاندارد می‌باشد زیرا تغییرات پاتوفیزیولوژیکی به دنبال تجویز ایزوپرتنول با انفارکتوس میوکارد اتفاق افتاده در انسان قابل مقایسه است (۴). تحقیقات نشان داده که در موش‌ها تزریق ایزوپرتنول ایجاد انفارکتوس حاد میوکارد نموده و علائمی مانند شوک، نارسایی احتقانی قلب به همراه دیسپنه و تاکی کاردی می‌نماید و غدد آدرنال نیز به شدت دچار هیپرتروفی می‌شوند (۵). داروهای مختلفی برای درمان انفارکتوس وجود دارد مانند عوامل ضد پلاکتی و مهارکننده‌های آنزیم مبدل آنژیوتانسین (Angiotensin Converting Enzyme, ACE) با توجه به عوارض این نوع داروها کاربرد آنها محدود شده و جایگزین درمانی این نوع داروها مورد بحث و بررسی می‌باشد (۴). موادی با خاصیت آنتی‌اکسیدانی می‌توانند اثر محافظتی در برابر انفارکتوس حاد میوکارد داشته باشند. از جمله می‌توان به *Crataegus oxyacantha* که متعلق به خانواده Rosaceae می‌باشد اشاره نمود. عصاره کراتاگوس سبب افزایش قدرت انقباضی عضله قلب و جریان‌خون‌کرونی می‌گردد (۶). در کنار این اثرات فعالیت‌های محافظت قلبی در مدل‌های ایسکمیک رپرفیوژن در مطالعات *in vivo* و *in vitro* مشاهده شده است. به‌عنوان مثال نشان داده شده درمان خوراکی موش‌ها با عصاره این گیاه با دوز ۱۰۰ (mg/kg/day) به مدت ۷ روز به طور معنی داری از حیوانات در برابر آریتمی، مرگ و بحران کاهش فشار زودگذر به دنبال انسداد عروق کرونر چپ محافظت می‌نماید. عصاره این گیاه شامل الیگومرهای پروسیانیدین، فلاونوئیدها (فلاونول و فلاونز) مانند هیپروزید، ویتکسین، روتین و ویتکسین به علاوه تریترپنوئیدها و فنول کربوکسیلیک

بیماری‌های ایسکمیک قلب Ischemic Heart Disease (IHD) در کشورهای توسعه‌یافته شایع‌ترین علت مرگ‌ومیر است و بیشترین هزینه را نسبت به سایر بیماری‌ها ایجاد می‌کند. با وجود پیشرفت‌های وسیع در زمینه تشخیص و درمان، این بیماری هم‌چنان یکی از مشکلات بهداشتی کشورها می‌باشد. در آغاز قرن بیستم بیماری‌های قلبی عروقی مسئول ۱۰٪ کل مرگ و میرها در جهان بود. اما در آغاز قرن بیست و یکم بیماری‌های قلبی مسئول ۵۰٪ مرگ‌ها در کشورهای توسعه‌یافته و ۲۵٪ مرگ‌ها در کشورهای در حال توسعه می‌باشد. پیش‌بینی می‌شود تا سال ۲۰۲۰، بیماری‌های قلبی سالیانه ۲۵ میلیون نفر را از بین خواهد برد (۱). ابدی (۱۳۸۰) شیوع انفارکتوس میوکارد را در ایران ۱۱۶ هزار نفر در سال گزارش کرده که به طور متوسط هر روز ۱۶۶ نفر از این افراد جان خود را از دست می‌دهند بر اساس گزارش‌های سازمان بهداشت جهانی در سال ۲۰۰۲ میلادی علت ۲۲٪ مرگ‌ومیر در دنیا و ۳۷٪ مرگ‌ومیرها در کشورمان بیماری‌های قلبی عروقی بوده است (۲). عشرتی و همکاران (۱۳۸۸) ضمن بیان ۱۷/۳ درصدی مرگ‌ومیر به دنبال بیماری‌های قلبی عروقی از این بیماری، به‌عنوان اولین عامل مرگ‌ومیر در افراد بالای ۳۵ سال نامبرده و سن شیوع آن را رو به کاهش گزارش می‌نمایند (۲). عوامل مختلف نوروهورمونی و فعالیت سیستم اتونومیک می‌تواند منجر به نارسایی قلبی گردد. بررسی‌های جدید نشان می‌دهد که افزایش استرس اکسیداتیو همراه با افزایش تولید رادیکال‌های آزاد و کمبود آنتی‌اکسیدان‌های آندوژن نقش مهمی در توسعه نارسایی قلبی دارند (۳). انفارکتوس میوکارد خصوصیات مکانیکی، الکتریکی، ساختاری و بیوشیمیایی قلب را درگیر نموده و دچار اختلال می‌نماید. نکروز عضله قلب به دلیل کاهش اکسیژن‌رسانی به آن رخ می‌دهد. افزایش تولید رادیکال‌های آزاد و تجمع آن‌ها در پاتوفیزیولوژی انفارکتوس حاد میوکارد موثر می‌باشد (۴). استرس اکسیداتیو یکی از مهم‌ترین پاتوژن‌های ایجاد ایسکمیک میوکاردیال می‌باشد. مداخلات درمانی نشان داده است که آنتی‌اکسیدان‌ها

اسید می‌باشد (۶). اجزایی در عصاره که اثرات محافظتی بر روی قلب دارند بیشتر منحصر به الیگومرهای پروسیانیدین و جزئی به نام WS 1442 می‌باشد که اثرات قوی جمع‌کنندگی رادیکال‌های آزاد و ممانعت‌کننده از فعالیت الاستاز نوتروفیل انسانی (HNE) را دارند (۷). تصلب شرایین یک بیماری التهابی پیشرونده می‌باشد، تجمع لیپیدها بیشتر کلسترول لیوپروتئین‌های با وزن مخصوص کم (HDL-C)، یک فاکتور مهم در توسعه و گسترش تصلب شرایین می‌باشد در سرخرگ‌های بزرگ و متوسط آترواسکلروزیس با تولید رادیکال‌های آزاد به‌وسیله سلول‌های آندوتلیال ماهیچه‌های صاف عروقی و اینفیلتراسیون لوکوسیت‌ها همراه است. رادیکال‌های آزاد در عروق زایی از طریق سیستم‌های مختلف آنزیمی شامل گزانتین اکسیداز، نیکوتین آمید آدنین دی‌نوکلئوتید فسفات (NADP) اکسیداز و نیتریک اکسید سنتتاز درگیر می‌گردند. وضعیت هیپرکلسترمیک منتهی به افزایش در تولید رادیکال‌های آزاد و ممکن است منتهی به افزایش پراکسیداسیون لیپیدها گردد (۸). استاتین‌ها جز عوامل درمانی برای تصلب شرایین هستند چون باعث کاهش لیپیدها و خاصیت ضد التهابی و محافظت آندوتلیال می‌شوند اما آن‌ها هم چنین اثرات سو هم نشان می‌دهند. مطالعات فارماکولوژیکی نشان داده است که تعدادی از گیاهان چینی توانایی مانند استاتین‌ها دارند و ممکن است کاندیدا برای درمان تصلب شرایین باشند (۹). مطالعات قبلی نشان داده که میوه کراتاگوس از پیشرفت تصلب شرایین در موش‌های صحرایی ممانعت می‌نماید (۹). مشخص شده است که لیپیدهای خون می‌توانند ریسک و خطر بیماری‌های قلبی را افزایش دهند. طبق مطالعات گذشته تصلب شرایین توسط افزایش چربی جیره و تزریق زیاد ویتامین D3 و تحریک توسط اوآلبومین ایجاد می‌گردد. تحقیقات نشان داده است که ترکیباتی در کراتاگوس مانند هیپروزید و روتین می‌توانند جریان خون کرونر را افزایش دهند روتین، اسید کلروزنیک و ایزوکروستینو اپی‌کاتچین می‌توانند تولید اسید تیوباربتوریک را که جز مواد فعال‌کننده در اکسیداسیون LDL القا شده توسط مس هستند را کاهش

دهند. پروسیانیدین B2 می‌تواند از پرولیفراسیون و مهاجرت سلول‌های ماهیچه‌ای صاف آئورتیک القا شده توسط محصولات نهایی گلیکاسیون ممانعت نماید (۹). مطالعات نشان دهنده اثرات سودمند فلاونوئیدهای رژیم غذایی بر نارسایی قلبی می‌باشند اثرات محافظتی ممکن است توسط مکانیسم‌های مختلفی واسطه‌گری گردد مانند آنتی اکسیدانی و فعالیت جمع‌کنندگی رادیکال‌های آزاد، تعدیل نورهورمونی و تعدیل ایمنی و بهبود ریسک فاکتورهای همراه بیماری‌های کرونر مانند افزایش فشارخون و دیابت (۳). رپرفیوژن مجدد بعد از انفارکتوس باعث مرگ سلولی و نکروز بافتی می‌گردد. در بدن دو سیستم آنزیمی و غیر آنزیمی جهت مقابله با رادیکال‌های آزاد وجود دارد. سیستم جذب اکسیژن از آنزیم‌های سوپراکسید دسموتاز، کاتالاز و گلووتایون پراکسیداز تشکیل شده است. سوپراکسید دسموتاز یک پروتئین خود محافظتی می‌باشد، زیرا رادیکال‌های آزاد را در آسیب رپرفیوژن جمع می‌نماید (۱۰). در تعدادی از مطالعات نشان داده شده که عصاره کراتاگوس جریان خون عروق کرونر را در قلب ایزوله شده مدل‌های حیوانی افزایش می‌دهد. اخیراً مدارکی به‌دست آمده که نشان می‌دهد این اثرات بواسطه افزایش سنتز نیتریک اکساید توسط سلول‌های آندوتلیال است. برخی اثرات محافظت قلبی به نیتریک اکساید نسبت داده شده است مانند ضد آپوپتوزی، ضد التهابی و اثرات آنتی اکسیدانی که اثرات میتوکندری‌ها را تعدیل می‌نماید (۷). استرس اکسیداتیو یکی از مهم‌ترین پاتوژن‌های ایجاد ایسکمی میوکاردیال می‌باشد. مداخلات درمانی نشان داده است که آنتی‌اکسیدان‌ها و ترکیباتی که فعالیت جمع‌کنندگی رادیکال‌های آزاد دارند اثرات سودمندی بر ضد استرس اکسیداتیو همراه بیماری‌های مختلف قلبی عروقی مانند ایسکمی قلبی دارند (۱۱). با توجه به اهمیت بیماری‌های قلبی به ویژه انفارکتوس در جوامع مختلف و نقش استرس اکسیداتیو در این بیماری و هم چنین عوارض داروهای موجود و با توجه به مطالعات انجام شده قبلی در مورد مفید بودن عصاره کراتاگوس هم از این جهت که خاصیت آنتی‌اکسیدانی دارد و هم باعث افزایش سنتز

دقیقه در ۴ درجه و در ۱۰۰۰ دور در دقیقه سانتریفیوژ و قسمت رویی جدا و مهار کننده‌های پروتئاز اضافه و تا زمان آنالیز در ۸۰- درجه ذخیره شد. فعالیت آنزیم‌های آنتی اکسیدانی (سوپر اکسید دسموتاز، گلوکاتایون پراکسیداز، آنتی اکسیدان تام) در پلاسما و بافت با استفاده از کیت‌های اختصاصی تولید شده توسط راندوکس (United kingdom) و میزان فعالیت مالون دی آلدئید با استفاده از روش واکنش با اسید تیوباربیتوریک و میزان پروتئین با استفاده از روش برادفورد و میزان کاتالاز با استفاده از روش Aebi اندازه‌گیری گردیدند.

میزان SOD (Superoxide dismutase) به وسیله استفاده از روش اسپکتوفتومتری با جذب نوری ۵۴۰ نانومتر تعیین و واحد آن در خون برحسب واحد بر گرم پروتئین و در بافت‌ها برحسب واحد بر میلی‌گرم پروتئین بیان گردید (۱۵). اندازه‌گیری فعالیت GPX: فعالیت گلوکاتایون پراکسیداز بر اساس روش Paglia و Valentine با بکارگیری دستورالعمل کیت راندوکس و در طول موج ۳۴۰ نانومتر اندازه‌گیری شد (۱۶). اندازه‌گیری آنتی‌اکسیدان تام: برطبق دستورالعمل کیت راندوکس (United kingdom) صورت پذیرفت. اندازه‌گیری فعالیت MDA (Malondialdehyde): محصول نهایی اکسیداسیون لیپیدها ترکیبی به نام MDA می‌باشد. اندازه‌گیری جذب نوری در طول موج ۵۳۲ نانومتر در مقابل بوتانل نرمال به‌عنوان بلانک انجام گرفته و غلظت پس از انتقال اعداد حاصل از جذب نوری به منحنی استاندارد، تعیین شد و واحد آن در بافت بر اساس نانو مول در میلی‌گرم پروتئین و در سرم بر اساس نانومول بر میلی‌لیتر بیان گردید. تعیین غلظت پروتئین با روش برادفورد در طول موج ۵۹۵ نانو متر انجام گردید (۱۷). برای بررسی بافتی، بطن چپ قلب جدا با نرمالین سالیین سرد شستشو داده و در محلول تثبیت کننده (فرمالین ۱۰٪) قرار داده تا تثبیت شوند سپس نمونه‌ها در الکل اتیلیک به طور صعودی آب‌گیری شده و در گزریل شفاف‌سازی گردید و سپس در پارافین قالب‌گیری شده و برش‌های ۴ μm از بافت با میکروتوم داده و رنگ آمیزی هماتوکسیلین - ائوزین (H&E) صورت گرفت.

نیتریک‌اکساید می‌شود که در بیماران قلبی کاربرد زیادی دارد، در این مطالعه به بررسی اثر این عصاره بر استرس اکسیداتیو و آسیب بافتی در مدل انفارکتوس ناشی از ایزوپترنول خواهیم پرداخت.

روش بررسی

در این مطالعه که به صورت تجربی پس از آزمون انجام گردید، ۴۰ سر موش صحرایی نر بالغ دو ماهه نژاد ویستار با وزن ۲۰۰-۲۲۰ گرم از مرکز تکثیر و پرورش حیوانات آزمایشگاهی دانشگاه علوم پزشکی تبریز تهیه و به‌طور تصادفی به چهار گروه (هرگروه شامل ۱۰ سر موش) تقسیم شدند. بعد از یک هفته دوره سازش پذیری (Acclimatization) تحت شرایط یکسان محیطی و تغذیه‌ای و با رعایت موارد اخلاقی طی مراحل مختلف و بر اساس راهنمای انستیتوی ملی سلامت انجام شد و وارد مرحله آزمایشی گردیدند، گروه اول: گروه کنترل، گروه دوم: گروه ایزوپترنول، به مدت ۱۵ روز نگهداری و سپس در روز ۱۵ و ۱۶ ایزوپترنول با دوز ۸۵ میلی‌گرم بر کیلوگرم از راه زیر جلدی (برای ایجاد انفارکتوس قلبی) به آن‌ها تزریق شد (۱۲، ۱۱، ۱۳). گروه سوم: گروه کراتاگوس، عصاره گیاه کراتاگوس را روزانه با دوز ۱۰۰ میلی‌گرم بر کیلوگرم به صورت گاوژ به مدت ۳۰ روز دریافت نمودند (۱۴)، گروه چهارم: گروه ایزوپترنول به همراه کراتاگوس، عصاره گیاه کراتاگوس را روزانه با دوز ۱۰۰ میلی‌گرم بر کیلوگرم به صورت گاوژ به مدت ۳۰ روز دریافت نمودند و در روز ۱۵ و ۱۶ ایزوپترنول با دوز ۸۵ میلی‌گرم بر کیلوگرم از راه زیر جلدی به آن‌ها تزریق شد. در پایان دوره درمانی موش‌ها با استفاده از اتر بیهوش و نمونه خون از قلب اخذ شد بعد از خون‌گیری دوباره در محفظه حاوی اتر قرار داده تا در حیوان مرگ ایجاد شود. سپس با ایجاد برش بر روی قفسه سینه و جداسازی عروق قلب حیوان خارج و با سالیین خنک در مجاورت یخ شسته شد برای هموژنیزه کردن حدود ۵۰ میلی‌گرم از عضله بطن روی یخ در ۱ میلی‌لیتر از بافر لیز کننده سلولی (20Mm 20%glycerol, 10Mm NaCl) HEPES، 1.5Mm MgCl2، 0.1% TritonX-100، 1mM leupeptinol و pH7.4 هموژنیزه شده و سپس برای یک

تجزیه و تحلیل آماری

برای تحلیل داده‌ها از نرم افزار SPSS v16 استفاده شد. داده‌ها به صورت کمی و به صورت میانگین \pm خطای استاندارد میانگین (Mean \pm SEM) آرایه گردید. اختلاف معنی‌دار بین گروه‌ها توسط آزمون آماری آنالیز واریانس یک طرفه (ANOVA) و آزمون تعقیبی توکی (Tukey) مورد بررسی قرار گرفت. در مطالعات بافت شناسی برای مقایسه نتایج درجه بندی شده آسیب بافتی از آزمون کروکسال والیس (Kruskal-Wallis) و سپس آزمون یومن ویتنی (Mann-Whitney U test) برای ارزیابی دو به دو استفاده شد. اختلاف در سطح ($p < 0.05$) معنی‌دار تلقی گردید.

ملاحظات اخلاقی

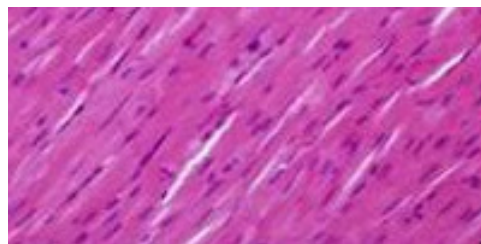
پروپوزال این تحقیق توسط دانشگاه آزاد اسلامی واحد شبستر (باشگاه پژوهشگران جوان و نخبگان) تایید شده است (کد اخلاق ۹۲۴۹۶. IR.Iaushab).

نتایج

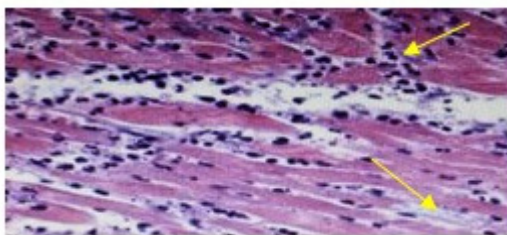
بافت قلب در موش‌های صحرایی گروه کنترل، فاقد سلول‌های التهابی و ادم و ساختار طبیعی داشت شکل (۱). در گروه تیمار با ایزوپرتنول، نکروز تارهای عضلانی قلب و ارتشاح سلول‌های آماسی و ادم بینابینی و در برخی موارد حضور گلبول‌های قرمز دیده شد شکل (۲). در گروه تیمار با ایزوپرتنول و کراتاگوس، تغییرات پاتولوژیکی مانند ارتشاح سلول‌های آماسی و ادم بینابینی و در کل آسیب کاهش یافت شکل (۳). در گروه تیمار با کراتاگوس، تغییرات پاتولوژیکی خاصی مشاهده نگردید و از لحاظ بافتی مشابه گروه کنترل بود شکل (۴). سطح کاتالاز در گروه دریافت کننده ایزوپرتنول در

بافت قلب و سرم در مقایسه با گروه کنترل کاهش یافته بود ($p < 0.05$) در گروه دریافت کننده ایزوپرتنول به همراه کراتاگوس سطح کاتالاز در بافت قلب و سرم در مقایسه با گروه کنترل تفاوت معنی‌داری نداشت ($p > 0.05$) جدول (۱). سطح SOD در گروه دریافت کننده ایزوپرتنول در بافت قلب و سرم در مقایسه با گروه کنترل کاهش یافته بود ($p < 0.05$) در گروه دریافت کننده ایزوپرتنول به همراه کراتاگوس سطح SOD در بافت قلب و سرم در مقایسه با گروه کنترل تفاوت معنی‌داری نداشت ($p > 0.05$)، جدول (۲). سطح GPX در گروه دریافت کننده ایزوپرتنول در بافت قلب و سرم در مقایسه با گروه کنترل کاهش یافته بود ($p < 0.05$) در گروه دریافت کننده ایزوپرتنول به همراه کراتاگوس سطح GPX در بافت قلب و سرم در مقایسه با گروه کنترل تفاوت معنی‌داری نداشت ($p > 0.05$)، جدول (۳).

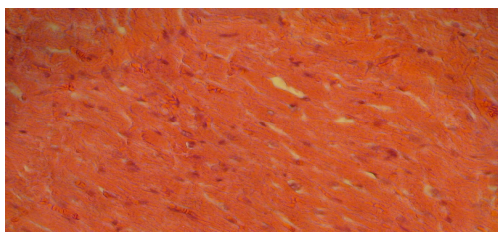
سطح MDA در گروه دریافت کننده ایزوپرتنول در بافت قلب و سرم در مقایسه با گروه کنترل افزایش یافته بود ($p < 0.05$) در گروه دریافت کننده ایزوپرتنول به همراه کراتاگوس سطح MDA در بافت قلب و سرم در مقایسه با گروه کنترل تفاوت معنی‌داری نداشت ($p > 0.05$)، جدول (۴). سطح کل آنتی‌اکسیدان‌ها در گروه دریافت کننده ایزوپرتنول در مقایسه با گروه کنترل کاهش یافته بود ($p < 0.05$)، در گروه دریافت کننده ایزوپرتنول به همراه کراتاگوس سطح کل آنتی‌اکسیدان‌ها در مقایسه با گروه کنترل تفاوت معنی‌داری نداشت ($p > 0.05$)، در گروه دریافت کننده کراتاگوس سطح کل آنتی‌اکسیدان‌ها در مقایسه با گروه کنترل افزایش معنی‌داری نشان داد ($p < 0.05$)، جدول (۵).



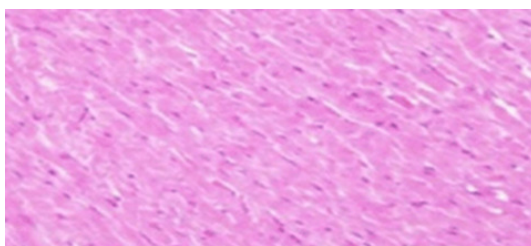
شکل ۱: نمای میکروسکوپی از بافت قلب موش صحرایی گروه کنترل (رنگ آمیزی هماتوکسیلین انوزین درشت نمایی $\times 40$)



شکل ۲: نمای میکروسکوپی از بافت قلب موش صحرائی گروه دریافت کننده ایزوپرتنول، ارتشاح سلول های آماسی، ادم بینابینی، فلش های زرد نشان دهنده سلول های التهابی و ادم می باشند (رنگ آمیزی هماتوکسیلین اتوزین درشت نمایی $\times 40$)



شکل ۳: نمای میکروسکوپی از بافت قلب موش صحرائی گروه دریافت کننده ایزوپرتنول به همراه کراتاگوس، ارتشاح سلول ها و ادم کاهش یافته است. (رنگ آمیزی هماتوکسیلین اتوزین درشت نمایی $\times 40$)



شکل ۴: نمای میکروسکوپی از بافت قلب موش صحرائی گروه کراتاگوس (رنگ آمیزی هماتوکسیلین اتوزین درشت نمایی $\times 40$)

جدول ۱: سطح فعالیت آنزیم کاتالاز در قلب و سرم موش های صحرائی مورد مطالعه

گروه ها	کاتالاز قلب (k بر گرم پروتئین)	کاتالاز سرم (k بر گرم هموگلوبین)
کنترل	$18/32 \pm 0/31$	$51/08 \pm 2/4$
گروه کراتاگوس	$18/22 \pm 0/2$	$56/97 \pm 1/82$
گروه ایزوپرتنول	$13/05 \pm 0/33^*$	$28/78 \pm 1/61^*$
گروه ایزوپرتنول و کراتاگوس	$17/25 \pm 0/24$	$49/27 \pm 1/67$
	ANOVA Test	

k: واحد فعالیت کاتالاستی، برابر یک مول محصول تشکیل شده (یا سوبسترای مصرف شده) در هر ثانیه
* $p < 0/05$ نسبت به تمامی گروهها، داده ها بصورت انحراف معیار میانگین (Mean \pm SEM) برای هر گروه بیان شده است.

جدول ۲: سطح فعالیت آنزیم SOD (Superoxide dismutase) در قلب و سرم موش‌های صحرایی مورد مطالعه

گروه‌ها	SOD قلب (یونیت بر میلی گرم پروتئین)	SOD سرم (یونیت بر گرم هموگلوبین)
کنترل	۹/۱۶ ± ۰/۲۹	۱۲۳۹ ± ۶۱
گروه کراتاگوس	۸/۹ ± ۰/۹۴	۱۳۱۵ ± ۲۷
گروه ایزوپرتنول	۵/۸۹ ± ۰/۲۲*	۱۰۱۸ ± ۱۸*
گروه ایزوپرتنول و کراتاگوس	۹/۶ ± ۰/۲۴	۱۱۹۷ ± ۲۵

ANOVA Test

* $p < 0.05$ نسبت به تمامی گروه‌ها، داده‌ها به صورت انحراف معیار میانگین (Mean ± SEM) برای هر گروه بیان شده است.

جدول ۳: سطح فعالیت آنزیم GPX (Glutathione peroxidase) در قلب و سرم موش‌های صحرایی مورد مطالعه

گروه‌ها	GPX قلب (یونیت بر میلی گرم پروتئین)	GPX سرم (یونیت بر گرم هموگلوبین)
کنترل	۸/۴ ± ۰/۲۸	۵۸/۰۸ ± ۱/۱۷
گروه کراتاگوس	۸/۲ ± ۰/۲۵	۵۹/۰۹ ± ۱/۲
گروه ایزوپرتنول	۶/۱۳ ± ۰/۱۹*	۴۵/۸ ± ۱/۳*
گروه ایزوپرتنول و کراتاگوس	۷/۷ ± ۰/۱۴	۵۳/۷ ± ۱/۳۴

* $p < 0.05$ نسبت به تمامی گروه‌ها، داده‌ها به صورت انحراف معیار میانگین (Mean ± SEM) برای هر گروه بیان شده است.

جدول ۴: سطح فعالیت آنزیم Malondialdehyde (MDA) در قلب و سرم موش‌های صحرایی مورد مطالعه

گروه‌ها	MDA قلب (نانومول بر میلی گرم پروتئین)	MDA سرم (نانومول بر میلی لیتر)
کنترل	۰/۰۳۱ ± ۰/۰۰۲	۲/۷۷ ± ۰/۱۲۲
گروه کراتاگوس	۰/۰۶۲ ± ۰/۰۰۲	۲/۸ ± ۰/۱۷۶
گروه ایزوپرتنول	۰/۱۹۵ ± ۰/۰۱۶*	۳/۷۷ ± ۰/۱۵۹*
گروه ایزوپرتنول و کراتاگوس	۰/۰۵۹ ± ۰/۰۰۳	۲/۶۵ ± ۰/۱۴۳

* $p < 0.05$ نسبت به تمامی گروه‌ها، داده‌ها به صورت انحراف معیار میانگین (Mean ± SEM) برای هر گروه بیان شده است.

جدول ۵: سطح کل آنتی‌اکسیدان هادر موش های صحرایی مورد مطالعه

گروه‌ها	TAS (میلی مول بر لیتر)
کنترل	0/724 ± 0/028
گروه کراتاگوس	0/838 ± 0/021*
گروه ایزوپرتنول	0/303 ± 0/013*
گروه ایزوپرتنول و کراتاگوس	0/664 ± 0/019

ANOVA Test

* $p < 0/05$ نسبت به تمامی گروه ها، داده‌ها به صورت انحراف معیار میانگین (Mean ± SEM) برای هر گروه بیان شده است.

مکانیسم های موثر دیگر می‌باشد. تحقیقات نشان داده است که عصاره کراتاگوس دارای خاصیت اینوتروپیک مثبت به واسطه ممانعت از فعالیت پمپ سدیم-پتاسیم ATPase و افزایش در دسترس بودن یون های کلسیم می‌باشد. کراتاگوس هم چنین خواص بسط عروقی وابسته به نیتریک اکساید را نشان می‌دهد (۱۸). با توجه به این که رادیکال های آزاد اکسیژن با آسیب به لیپیدهای غشایی و پروتئین های سلولی موجب مرگ یاخته‌های قلب می‌شوند با استفاده از مواد آنتی اکسیدان می‌توان اندازه منطقه انفارکتوس را کاهش داد (۱۱). رادیکال‌های آزاد اکسیژن نقش مهمی در پاتوژنز بیماری های میوکارد داشته و استفاده از داروهای آنتی اکسیدان می‌تواند در کاهش اختلالات عملکرد بطنی موثر باشد (۱۹). در سال ۱۹۸۸ مطالعات ligvo و همکارانش نشان داد که سوپراکسید دسموتاز پلی اتیلن گلیکول قادر است بافت‌میوکارد را نجات داده به عبارت دیگر آنزیم فوق از نکروز میوکارد ناشی از آزاد شدن رادیکال های اکسیژن جلوگیری می‌نماید و نشان داده شد که اندازه ناحیه انفارکتوس در گروه درمان شده با سوپراکسید دسموتاز پلی اتیلن گلیکول به‌طور قابل توجهی کمتر از سایر گروه ها بود (۱۱). در سال ۱۹۸۵ مطالعه چمبر و همکارانش نشان داد که آلوپرینول و سوپراکسید دسموتاز، وقتی به صورت داخل وریدی تجویز شوند وسعت ناحیه انفارکتوس را در مقایسه با گروه کنترل کاهش می‌دهند (۲۰).

هم چنین تحقیق مایکل و همکاران در سال ۱۹۸۹ نشان داد که درمان ترکیبی ویتامین ث و Trolox (آنالوگ ویتامین E) به عنوان عوامل آنتی اکسیدان باعث کاهش اندازه ناحیه انفارکتوس می‌شوند. هم چنین نشان داده شد که کاهش

بحث

مطالعه حاضر پیرامون تاثیر کراتاگوس بر روی وضعیت آنتی اکسیدان ها و آسیب بافتی در انفارکتوس میوکارد القا شده توسط ایزوپرتنول بود با توجه به نتایج از این مطالعه کراتاگوس در گروهی که ایزوپرتنول و کراتاگوس را به‌طورهم‌زمان دریافت نمودند، سطح مالون‌دی‌آلدئید سرم و بافت قلب را به‌طورمعنی داری کاهش و سطح کاتالاز، سوپراکسیددسموتاز، گلوکوتایون پراکسیداز سرم و بافت قلب و هم چنین سطح کل آنتی‌اکسیدان‌ها را در مقابل گروهی که فقط ایزوپرتنول دریافت نمودند، به طور معنی‌داری افزایش داد. کراتاگوس هم چنین میزان آسیب‌های بافتی مانند ادم و ارتشاح سلول های آماسی و نکروز را در گروه دریافت‌کننده ایزوپرتنول و کراتاگوس در مقایسه با گروهی که فقط ایزوپرتنول دریافت نمودند به‌طور معنی‌داری کاهش داد. ایزوپرتنول در حیوانات و انسان می‌تواند با تولید ایسکمی منجر به اختلالات متابولیک گردد (۷). از آن جایی که استقرار مجدد جریان خون به بافت ایسکمیک قلبی همراه با تشکیل رادیکال های آزاد اکسیژن هم چنین تجمع و فعال شدن گرانولوسیت های پلی‌مورفونوکلئر می‌باشد، هرچه زمان خون رسانی مجدد به بافت ایسکمیک قلب کوتاه‌تر باشد احتمال زنده‌مانی بیشتر خواهد بود (۷). طبق نتایج به‌دست آمده قلبی با مصرف عصاره کراتاگوس پرفیوژن بعد از ایسکمی ۷-۲۰ دقیقه طول می‌کشد. تحت این شرایط نشان داده شد که آسیب کاردیومیوسیت ها قابل برگشت می باشد (۷).

هم چنین ممانعت از آزادسازی آنزیم های پروتئولیتیک و اکسیژن‌های فعال از سلول های گرانولوسیت پلی‌مورفونوکلئر از

مصرف ویتامین E می‌تواند خطر ابتلا به تصلب شرایین را افزایش دهد (۲۱). ولی در تحقیقی که در سال ۱۹۹۱ توسط هرمان صورت گرفت نشان داده شد که انالوگ ویتامین E تأثیری در اندازه انفارکتوس ندارد (۱۱). بررسی‌های متعدد آزمایشگاهی روی مدل‌های حیوانی نشان داد که اثر ویتامین E در میوکارد ایسکمیک به علت تولید یون هیدروژن می‌باشد که باعث خنثی شدن رادیکال‌های آزاد اکسیژن شده و مانع شروع واکنش‌های زنجیری در لیپیدهای غشایی و ارگان‌های داخل سلولی می‌شود که این خود منجر به بهبود عملکرد میتوکندری‌ها، سارکوپلازما و اعمال مکانیکی بطن می‌شود. هم‌چنین در یک بررسی نشان داده شد که موادی مانند اسید اسکوربیک، دفروکسامین و گلوکاتینون اثر خنثی‌کنندگی روی رادیکال‌های آزاد اکسیژن داشته و قادر به حفاظت میوکارد ایسکمیک در برابر آسیب‌های جدی هستند (۱۱). در سال ۲۰۰۴ مطالعات Veveris و همکاران نشان داد که فراکسیون ویژه‌ای از عصاره کاراتاگوس به نام WS 1442 عملکرد قلب و اندازه انفارکتوس را در رت‌هایی که تحت تأثیر ایسکمی و رپر فیوژن طولانی کرونر قرار داشتند بهبود بخشید (۷). متابولیسم ایزوپرتنول کینین‌ها را تولید می‌نماید که با اکسیژن واکنش داده و تولید سوپراکسید و هیدروژن پراکسید می‌نماید که منتهی به استرس اکسیداتیو و تخلیه سیسم آنتی‌اکسیدانی می‌گردد. آسیب اکسیداتیو منتهی به آسیب غشا میتوکندری که منجر به آزاد شدن سیتوکرم c گشته که آن‌هم منجر به آسیب DNA و آپوپتوز می‌گردد (۱۹). فلاونوئیدها دارای خاصیت آنتی‌اکسیدانی عالی بوده و ریکآوری قلب را بهبود می‌بخشند.

در گروه‌های درمانی با عصاره الکلی کاراتاگوس ممکن است افزایش آنزیم‌های آنتی‌اکسیدانی نظیر SOD و کاتالاز توسط فلاونوئیدهای موجود در عصاره الکلی کاراتاگوس صورت گیرد. ترکیبات پلی‌فنولی اصلی موجود در عصاره الکلی کاراتاگوس مانند کاتچین، اپی کاتچین و پروآنتوسیانیدین آنتی‌اکسیدان‌های قوی هستند که از لیپید پراکسیداسیون

جلوگیری می‌نمایند نتایج تحقیقات نشان داده که نه تنها عصاره الکلی کاراتاگوس به‌عنوان یک آنتی‌اکسیدان عمل می‌نماید بلکه بوسیله کاهش آپوپتوز از آسیب میوکاردیوم هم جلوگیری می‌نماید (۲۲). مالون دی‌آلدید در اثر پراکسیداسیون چربی ایجاد شده که ممکن است در اثر تولید رادیکال‌های آزاد و کاهش فعالیت آنتی‌اکسیدان‌ها افزایش یابد. مطالعات قبلی نشان داده است که انفارکتوس قلبی در اثر ایزوپرتنول در اثر پراکسیداسیون لیپیدی ناشی از رادیکال‌های آزاد اتفاق می‌افتد (۲۳). نتایج مطالعه حاضر نیز منطبق بر این تحقیقات بود و نشان داد که در گروه دریافت‌کننده ایزوپرتنول میزان مالون دی‌آلدید به‌طور معنی‌داری نسبت به سایر گروه‌ها افزایش یافت.

هم‌چنین مطالعه حاضر نشان داد که کاراتاگوس مقادیر افزایش یافته مالون دی‌آلدید ناشی از ایزوپرتنول را کاهش می‌دهد. این کاهش در میزان مالون دی‌آلدید در قلب بعد از درمان با کاراتاگوس ممکن است در اثر افزایش فعالیت آنزیم‌های سوپراکسید دسموتاز، گلوکاتینون پراکسیداز و کاتالاز باشد. کاراتاگوس می‌تواند رادیکال‌های آزاد القا شده توسط ایزوپرتنول را توسط آنزیم‌های فوق‌پاکسازی نماید و از آسیب ایسکمیک میوکارد ناشی از ایزوپرتنول بکاهد. مطالعات دیگر نشان داد که عصاره کاراتاگوس اثرات ضد التهابی و ضد آپوپتوزی در انفارکتوس میوکارد القا شده توسط ایزوپرتنول را دارد که بیشتر فلاونوئیدها مسئول این خواص هستند (۲۴).

در مطالعه حاضر دیده شد که بافت عضله قلب موش‌های تحت درمان با ایزوپرتنول تغییراتی مانند نکروز کاردیومیوسیت‌ها، خونریزی و ادم بینابینی و نفوذ لکوسیت‌ها را که ناشی از آسیب میوکارد است نشان می‌دهد. در این مطالعه نشان داده شد که کاراتاگوس به‌طور قابل توجهی آسیب عضله قلب را در گروه دریافت‌کننده ایزوپرتنول کاهش داد که منطبق با یافته فوق بوده و می‌تواند حاکی از اثرات محافظتی و ضد التهابی کاراتاگوس باشد.

در زمینه تاثیر این گیاه بر روی سایر پارامترهای آسیب میوکارد و هم چنین مطالعات انسانی نیز دارد.

سپاسگزاری

از باشگاه پژوهش‌گران دانشگاه آزاد اسلامی واحد شبستر که با حمایت‌های مالی خود در انجام این تحقیق (در قالب طرح پژوهشی با کد: ۹۲۴۹۶) یاری نمودند و همچنین از مرکز تحقیقات کاربردی دارویی دانشگاه علوم پزشکی تبریز به‌ویژه آقای امیر منصور وطن خواه که بخش آنالیزهای آزمایشگاهی را بر عهده داشتند، قدردانی می‌شود.
تعارض در منافع: وجود ندارد.

نتیجه گیری

در مجموع با توجه به مطالب فوق می‌توان گفت با توجه به کاهش زمان پرفیوژن بعد از ایسکمی توسط کراتاگوس و با توجه به خواص ضد التهابی که در این گیاه گزارش شده این گیاه می‌تواند در موارد انفارکتوس مفید باشد هم‌چنین یکی از مکانیسم‌هایی که کراتاگوس می‌تواند از آسیب قلبی در انفارکتوس جلوگیری نماید خاصیت آنتی‌اکسیدانی این گیاه می‌باشد. این گیاه می‌تواند در پیشگیری از آسیب‌های اکسیداتیو میوکارد در بیماران که دچار انفارکتوس قلبی شده‌اند مفید باشد که البته نیاز به تحقیقات بیشتر آزمایشگاهی

References:

- 1- Kazerani H. *Epidemiologic study of patients with acute myocardial infarction admitted in Shahid Beheshti hospital of Kermanshah during 1998-1999*. J Ilam Uni Med Sci 2006; 14(3): 40-44. [Persian]
- 2- Davoodvandi Sh, Elahi N, Hqyqyzadh M. *Cardiac rehabilitation programs are short-term impact on the clinical course of myocardial infarction protests*. J Of Hayat 2009; 15(3): 666-73. [Persian]
- 3- De Meester F, Watson RR. *Wild-type Food in Health romotion and Disease Prevention*. 1st ed. USA: Humana Press Inc 2008: 435-42.
- 4- Vijayan NA, Thiruchenduran M, Devaraj SN. *Anti-inflammatory and anti-apoptotic effects of Crataegus oxyacantha on isoproterenol-induced myocardial damage*. Mol Cell Biochem 2012; 367(1-2): 1-8.
- 5- Saroff J, Wexler BC. *Isoproterenol-Induced Myocardial Infarction in Rats. Distribution of Corticosterone*. Circ Res 1970; 27(6): 1101-9.
- 6- Omar MEA, Sleem AA, Shafee N. *Effect of Crataegus Extract on Carbon Tetrachloride-Induced Hepatic Damage*. Comp Clin Pathol 2012; 21(6): 1719-26.
- 7- Veveris M, Koch E, Chatterjee S. *Crataegus special extract WS 1442 improves cardiac function and reduces infarct size in a rat model of prolonged coronary ischemia and reperfusion*. Life Sci 2004; 74(15): 1945-55.
- 8- Akila M, Halagowder D. *Synergistic Effect of Tincture of Crataegus and Mangifera Indica L. Extract on Hyperlipidemic and Antioxidant Status in Atherogenic Rats*. Vascul Pharmacol 2008; 49(4-6): 173-77.
- 9- Zhang J, Liang R, Wang L, Yan R, Hou R, Gao S, et al. *Effects of an Aqueous Extract of Crataegus Pinnatifida Bge. Var. Major N.E.Br. Fruit on Experimental Atherosclerosis in Rats*. J Ethnopharmacol 2013; 148(2): 563-69.
- 10- Jayalakshmi R, Thirupurasundari CJ, Niranjali Devaraj S. *Pretreatment with Alcoholic Extract of Shape Crataegus Oxycantha (AEC) Activates Mitochondrial Protection during Isoproterenol -*

- Induced Myocardial Infarction in Rats*. Mol Cell Biochem 2006; 292(1-2): 59-67.
- 11- Farahani B, Hadiyan KH, Mohseni A. *Effect of combined Antioxidants on Acute Myocardial infarction size*. J Mazandran Uni Med Science 2011; 30(11): 54-9. [Persian]
 - 12- Karthikeyan K, Sarala Bai B R, Niranjali Devaraj S. *Efficacy of grape seed proanthocyanidins on serum and heart tissue lipids in rats subjected to isoproterenol-induced myocardial injury*. Vasc Pharmacol 2007; 47(5-6): 295-301.
 - 13- Madhesh M, Vaiyapuri M. *Effect of luteolin on lipid peroxidation and antioxidants in acute and chronic Periods of isoproterenol induced myocardial infarction in rats*. J OF Acute MED 2012; 2(3): 70-76.
 - 14- Elango Ch, Jayachandaran S, Niranjali Devaraj S. *Hawthorn extract reduces infarct volume and improves neurological score by Reducing oxidative stress in rat brain following middle cerebral artery occlusion*. Int J Dev Neurosci 2009; 27(8): 799-803.
 - 15- Shyrpvr AR, Salami S, Khadem Ansari M, Qadri minded F, cosmopolitan minister K, Saadatian S, Karimipour M. *The protective effect of vitamin E on diabetes induced apoptosis and oxidative stress in diabetic rat heart*. J Of Endocrin Metab 2008; 10(1): 67-74. [Persian]
 - 16- Darbin A, Pezeshkiyan M, Afrasiyabi A, Dolatkah H, Vatankhah AM, Javadi L, et al. *Effect of a High-Cholesterol Diet on Antioxidative/Prooxidative Balance in Rabbits*. MED J Tabriz Uni 2011; 33(2): 37-42.
 - 17- Ahmadi S, Jafari M, Asgari A R, Salehi M. *Acute effect of diazinon on the antioxidant system of rat's heart tissue*. Kowsar MED J 2011; 16(2): 87-93. [Persian]
 - 18- Salam OM, Sleem AA, Shafee N. *Effect of Crataegus Extract on Carbon Tetrachloride-Induced Hepatic Damage*. Comp Clin Pathol 2012; 21(6): 1719-26.
 - 19- Ferravi R, Ceconi C, Curello S, Cargnoni A, Pasini E, De Giuli F, et al. *Role of oxygen free radicals in ischemic and reperfusion myocardium*. Am J Clin Nutr 1991: 2155-225.
 - 20- McCord JM. *Oxygen-derived free radicals in postischemic tissue*. New England J Med 1985: 159-63.
 - 21- Mickle DA, Li RK, Weisel RD, Birnbaum PL, Wu TW, Jackowski G, et al. *Myocardial salvage with trolox and ascorbic acid for an acute evolving infarction*. Ann Thorac Surg 1989: 553-57.
 - 22- Vijayan NA, Thiruchenduran M, Devaraj SN. *Anti-inflammatory and anti-apoptotic effects of Crataegus oxyacantha on isoproterenol-induced myocardial damage*. Mol Cell Biochem 2012; 367(1-2): 1-8.
 - 23- Mohajeri D, Monadi A, Mousavi Gh, Rezaei Saber AP. *Cardioprotective effect of resveratrol on isoproterenol - induced experimental myocardial infarction in rat*. Vet Clin Pathol 2014; 8(3): 537-48. [Persian]
 - 24- Kim SH, Kang KW, Kim KW, Kim ND. *Procyanidins in Crataegus Extract Evoke Endothelium-Dependent Vasorelaxation in Rat Aorta*. Life Sci 2000; 67(2): 121-31.

Effect of crataegus oxyacanta on antioxidant status in isoproterenol-induced myocardial infarction in male adult rats.

Amir Reza Karamibonari^{*1}

Original Article

Introduction: Crataegus oxyacanta (hawthorn) is used in herbal and homeopathic medicine as a cardiogenic. The present study was done to investigate the effect of the Crataegus oxyacanta on antioxidant status in induced myocardial infarction in rat.

Methods: In this experimental study, four groups of wistar rats (200-220g) each comprising 10 animals, were selected for this study. Group I, rats served as control. Group II rats were given isoproterenol (85mg/kg body weight) subcutaneously on 15th and 16th days. Group III rats were given Crataegus oxyacanta (100mg/kg/day), orally for 30 days. Group IV rats were given Crataegus oxyacanta (100mg/kg/day), orally for 30 days and isoproterenol (85mg/kg body weight, subcutaneously) was given on 15th and 16th days. At the end of the experimental period, the rats were anaesthetized and blood obtained from the heart then rats were sacrificed and the hearts were removed for biochemical and histological analysis. The activity of malondialdehyde (MDA), catalase, superoxide dismutase (SOD), glutathione peroxidase (GPX) and total antioxidants was studied. Descriptive one-way analysis of variance (ANOVA) was used in different group. Significance was defined as $P \leq 0.05$. Statistical analysis was performed using SPSS software version 16.

Results: Crataegus significantly reduced plasma and heart tissue MDA levels ($p < 0.05$) and significantly increased catalase, SOD, GPX and total antioxidant levels versus the group that received only isoproterenol ($p < 0.05$). Crataegus also decreased the rate of edema, inflammatory cell infiltration and heart tissue necrosis compared to the group that received only isoproterenol.

Conclusion: The study confirms the protective effect of Crataegus oxyacanta against tissue damage and oxidative stress caused by isoproterenol induced myocardial infarction

Keywords: Isoproterenol, Myocardial infarction, Crataegus, Rat

Citation: Karamibonari AR. Effect of crataegus oxyacanta on antioxidant status in isoproterenol-induced myocardial infarction in male adult rats. J Shahid Sadoughi Uni Med Sci 2019; 26(11): 966-77

¹Young Researcher and Elite Club, Shabestar Branch, Islamic Azad University, Shabestar, Iran.

*Corresponding author: Tel: 09144172698, email: pharmakarami@yahoo.com