

ارزیابی ایمونوهیستوشیمیایی تراکم ریزعروق خونی در درجات میکروسکوپی مختلف موکوپیدر موئید کارسینوماى غدد بزاقى

سید حسین طباطبائی^۱، لاله ملکی^{۲*}، فاطمه سهرابی^۳

مقاله پژوهشی

مقدمه: آنژیوژنز فرآیند پایه ای در رشد و متاستاز تومور است و با میانگین تراکم عروق خونی کوچک ارزیابی می شود. هدف از این مطالعه ارزیابی تراکم عروق خونی کوچک در موکوپیدر موئید کارسینوماى غدد بزاقى و تعیین ارتباط آن با درجه بافت شناختی می باشد. روش بررسی: در این مطالعه توصیفی-مقطعی، ۱۷ بلوک پارافینه موکوپیدر موئید کارسینوما خارج گردید. رنگ آمیزی ایمونوهیستوشیمی CD34 برای ارزیابی تراکم عروق خونی انجام شد. تراکم عروقی خونی کوچک با شمارش ریزعروق با بزرگ نمایی $\times 400$ در نواحی دارای بیشترین تجمع عروقی اندازه گیری شد. نتایج به دست آمده با استفاده از روش آماری ANOVA و آزمون post hoc از نوع Scheffe آنالیز گردید.

نتایج: میانگین تراکم عروق خونی کوچک (MVD) در درجات کم، متوسط و زیاد به ترتیب ۳۱/۶۶، ۴۷/۶۶ و ۴۷/۸ به دست آمد. اختلاف آماری معنی داری بین میانگین MVD و درجه بافت شناختی موکوپیدر موئید کارسینوما مشاهده شد ($P=0/024$). میانگین MVD در تومورهای درجه بالا و متوسط به طور معنی داری بیشتر از درجه پایین بود (به ترتیب $P=0/039$ و $P=0/025$). اختلاف معنی داری از نظر میانگین MVD بین درجات بافت شناختی بالا و متوسط وجود نداشت ($P=1/000$).

نتیجه گیری: نتایج به دست آمده نشان می دهد رابطه معنی داری بین آنژیوژنز و درجه میکروسکوپی موکوپیدر موئید کارسینوما وجود دارد و آنژیوژنز بیشتری در تومورهای با درجه بدخیمی بالاتر دیده می شود.

واژه های کلیدی: آنژیوژنز- موکوپیدر موئید کارسینوما- ایمونوهیستوشیمی-CD34

ارجاع: طباطبائی سید حسین، ملکی لاله، سهرابی فاطمه. ارزیابی ایمونوهیستوشیمیایی تراکم ریزعروق خونی در درجات میکروسکوپی مختلف موکوپیدر موئید کارسینوماى غدد بزاقى. مجله علمی پژوهشی دانشگاه علوم پزشکی شهید صدوقی یزد ۱۳۹۷؛ ۲۶(۴): ۳۳۰-۳۳۰.

۱- دانشیار گروه آسیب شناسی فک، دهان و صورت، عضو مرکز تحقیقات عوامل اجتماعی موثر بر سلامت دهان و دندان، دانشکده دندان پزشکی، دانشگاه علوم پزشکی خدمات بهداشتی درمانی شهید صدوقی یزد، ایران

۲- نویسنده مسئول، استادیار مرکز تحقیقات دندان پزشکی، گروه آسیب شناسی فک، دهان و صورت، دانشکده دندان پزشکی، دانشگاه علوم پزشکی، اصفهان، ایران

۳- دانشجوی دندان پزشکی، دانشگاه علوم پزشکی خدمات بهداشتی درمانی شهید صدوقی یزد، ایران

* (نویسنده مسئول): تلفن: ۰۹۱۳۳۱۳۶۸۰۳، پست الکترونیکی: malekilaleh@yahoo.com، کد پستی: ۸۱۷۴۶۷۳۴۶۱

Vonvilbrand استفاده شده است (۱). مثلاً در مطالعه Etemad Moghadam و همکاران در سال ۲۰۱۰، با استفاده از نشانگر CD34 تراکم عروق خونی کوچک در موکوپایدرومئید کارسینوماى غدد بزاقی و ارتباط آن با درجه بافت شناختی تومور مورد بررسی قرار گرفت (۷). همچنین Safoura Seify و همکاران نیز در سال ۲۰۱۴ با استفاده از مارکر CD34 تراکم ریز عروق خونی در آدنوئید سیستیک کارسینوما و موکوپایدرومئید کارسینوما را مورد مقایسه قرار دادند (۱).

CD34 یک نشانگر پان اندوتلیالی است که عروق خونی جدید و قدیمی را در داخل بافت تومور رنگ آمیزی می کند (۱۳، ۱۴).

ارزیابی تراکم عروق خونی کوچک در بدخیمی های متعددی از جمله سرطان پستان، کارسینوم سنگفرشی دهان و کارسینوم های بزاقی صورت گرفته است (۱۵، ۱۶). تومورهایی که تراکم عروقی بالایی دارند احتمالاً متاستاز بالاتری هم دارند، بنابراین شاید بتوان از داروهای ضد آنژیوژنز برای درمان سرطان استفاده کرد (۱۳).

هدف از این مطالعه تعیین میزان تراکم عروق خونی کوچک در غدد بزاقی اصلی و فرعی توسط آنتی بادی ضد CD₃₄ و ارتباط آن با درجه بافت شناختی تومور بود.

روش بررسی

در این مطالعه توصیفی-مقطعی، پرونده های بیماران بخش پاتولوژی دانشکده دندان پزشکی یزد و بیمارستان شهید صدوقی یزد (تعداد تقریبی ۳۰۰۰ پرونده) مورد بررسی قرار گرفت. لام های H&E بیماران با تشخیص موکوپایدرومئید کارسینوما از آرشیو درخواست شد و پس از تایید توسط دونفر پاتولوژیست، بلوک های پارافینی نمونه ها اخذ گردید. از این میان تعداد ۱۷ بلوک که حاوی بافت کافی و مناسب بود انتخاب شد و رنگ آمیزی ایمنو هیستوشیمی با نشانگر CD34 جهت ارزیابی تراکم عروق خونی به شرح زیر انجام شد:

با استفاده از دستگاه میکروتوم از بلوک های پارافینی مقاطع ۲ میکرومتری تهیه گردید و سپس تحت مراحل آب گیری و پارافین زدایی قرار گرفت. مقاطع به مدت ۱۰ دقیقه داخل بافر TBS با PH=7/4 غوطه ور شدند و سپس برای جلوگیری از رنگ پذیری غیر اختصاصی با استفاده از بلوکر H₂O₂ به میزان ۱ سی

تومورهای غدد بزاقی، نئوپلاسم هایی اختصاصی با شیوع نسبتاً کم و مورفولوژی هتروژن در ناحیه فک، دهان و صورت بوده و سه درصد کل تومورهای سر و گردن را تشکیل می دهد. این تومورها شیوع بالاتری در بزرگ سالان در دهه های چهارم تا هفتم داشته و انواع خوش خیم آن ها شایع تر است (۱، ۲). موکوپایدرومئید کارسینوما شایع ترین تومور بدخیم غدد بزاقی ماژور و مینور است (۳، ۴). این تومور حدود ۳۴ درصد سرطان های غدد بزاقی اصلی و فرعی را شامل می شود (۵). رفتار بیولوژیک این کارسینوم بسیار متغیر بوده (۶) و تعیین پیش آگهی آن ارتباط مستقیمی با درجه بافت شناختی (Grade) و مرحله بالینی (stage) تومور دارد (۷). این تومور از لحاظ هیستوپاتولوژیک به سه درجه، Low (حاوی نسبت بالای سلول های موکوسی)، High (متشکل از جزایر توپر سلول های سنگ فرشی و واسطه ای) و Intermediate (دارای مشخصات بینابینی نئوپلاسم های درجه بالا و پایین) تقسیم می شود (۸).

تهاجم و متاستاز دو عامل مهم در تعیین رفتار بدخیمی ها هستند که با واکنش های استرومایی هم چون آنژیوژنز، التهاب و دسموپلازی مرتبط می باشند (۹). آنژیوژنز، تولید عروق خونی جدید از عروق موجود بوده و یک پیش شرط مهم در رشد تومور و احتمال وقوع متاستاز می باشد (۱۰). این فرآیند پیچیده آنژیوژنز توسط عوامل مختلف "به نفع آنژیوژنز" و "ضد آنژیوژنز" کنترل می شود که از سلول های نئوپلاستیک، خونی، اندوتلیال، استرومایی و ماتریکس خارج سلولی منشاء گرفته و آزاد می شوند (۷). آنژیوژنز به وسیله تغییر تعادل بین محرک های آنژیوژنز و بازدارنده های آن در محیط موضعی به دست می آید (۱۱). معروف ترین روش برای ارزیابی فعالیت آنژیوژنز در تومور شمارش تعداد ریز عروق در واحد سطح مقطع بافتی تومور است که به عنوان تراکم ریز عروق (Microvessel Density : MVD) نامیده می شود (۳، ۱۲). در مطالعات مختلف جهت سنجش تراکم عروق خونی از نشانگرهای مختلف مانند CD₁₀₅، CD₃₄، CD₃₁ و

MVD با درجه بافت شناختی MEC توسط روش آماری ANOVA یک سویه مورد بررسی قرار گرفت. برای مقایسه دوگانه درجه های مختلف نیز از تست post hoc با روش Scheffe استفاده شد.

ملاحظات اخلاقی

این مطالعه توسط کمیته اخلاق دانشگاه علوم پزشکی شهید صدوقی یزد مورد تایید قرار گرفته است (کد اخلاق IR.SSU.REC.1394.1).

نتایج

در مطالعه حاضر ۱۷ نمونه موکوپیدر موئید کارسینومای غدد بزاقی ارزیابی گردید. درجه بافت شناختی ضایعات بر اساس تقسیم بندی Brandwein و همکارانش صورت گرفت (۸). بر این اساس نمونه ها در سه گروه تقسیم بندی شدند که ۳ نمونه برابر ۱۷/۶٪ تعداد کل در گروه با درجه میکروسکوپی کم، ۹ مورد معادل ۵۲/۹٪ در گروه با درجه میکروسکوپی متوسط و ۵ تومور برابر ۲۹/۴٪ در گروه با درجه میکروسکوپی بالا قرار گرفتند و میانگین کل تراکم ریز عروقی خونی (MVD) در این سه گروه با درجات میکروسکوپی مختلف محاسبه و مقایسه شد. جهت مقایسه میانگین MVD در سه گروه بافت شناختی MEC از تست ANOVA یک سویه استفاده شد که اختلاف آماری معنی داری از این نظر بین گروه های مورد نظر مشاهده شد ($P=0/024$).

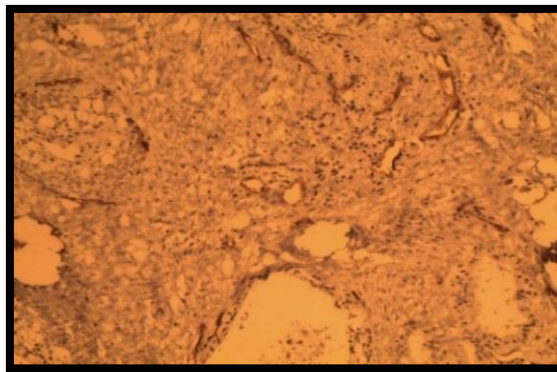
در مقایسه دوگانه گروه های مذکور با استفاده از روش Scheffe، تراکم ریز عروقی خونی تومورهای درجه بالا به طور معنی داری بیشتر از درجه پایین بود ($P=0/039$) و همچنین بین گروه های متوسط و پایین هم از لحاظ تراکم ریز عروقی اختلاف آماری معنی داری وجود داشت ($P=0/025$). اما اختلاف آماری معنی داری از نظر میانگین MVD بین درجات بافت شناختی بالا و متوسط دیده نشد ($P=1/000$) (جدول ۱) (تصویر ۱، ۲، ۳).

سی در ۹ سی سی متانول به مدت ۲۰ دقیقه در محیط تاریک قرار داده شدند. در مرحله بعد مقاطع توسط آب شست و شو داده شد و از بافر بازیافت (DAKO-DENMARK) با $PH=9$ استفاده شد. سپس مقاطع داخل ماکروویو با حداکثر توان جوش و در ادامه با توان یک سوم در مدت زمان ۲۰ دقیقه گذاشته شد. پس از سرد شدن مقاطع، قلم هیدروفوب (DAKP PEN) برای محصور کردن بافت و (DAKO-DENMARK) Protein Block در مدت ۲۰ دقیقه به کار برده شد. در این مرحله آنتی بادی علیه پروتئین CD34 بر روی مقاطع اضافه گردید و پس از ۴۰ دقیقه مقاطع با آب شست و شو داده شد و در ادامه داخل بافر TBS با $PH=7/4$ غوطه ور گردید. سپس به مدت ۳۰ دقیقه از HRP استفاده شد و پس از دو مرحله شست و شو با بافر $PH=7/4$ از ۱ سی سی کروموزن و سوپسترا استفاده گردید و مجدداً با TBS و در ادامه با آب شست و شو داده شد. در این مرحله هماتوکسیلین به مدت ۳۰ دقیقه افزوده شد و در ادامه کربنات ولتیم اضافه شد و پس از شست و شو با آب مراحل غوطه ور کردن در گزین و الکل انجام شد.

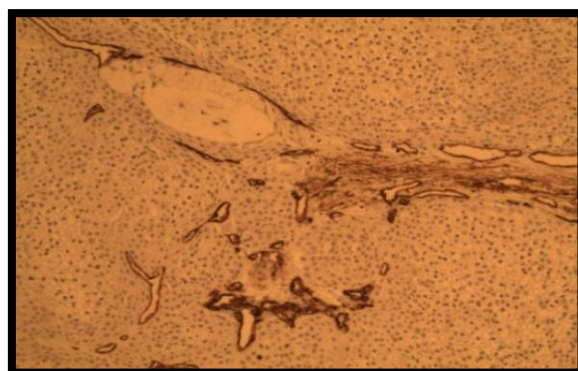
روش بررسی اسلایدها: تعیین تراکم عروق خونی با میکروسکوپ نوری صورت گرفت. بخش هایی از اسلایدهای هیستوپاتولوژی (۳ ناحیه) که دارای حداکثر تراکم عروق خونی بودند با بزرگ نمایی ۱۰۰ انتخاب و سپس تراکم عروق خونی در هر ناحیه با بزرگ نمایی ۴۰۰ برابر بررسی شد. میانگین تعداد عروق خونی رنگ پذیر با CD34 در هر اسلاید در نظر گرفته شد و ثبت گردید (۱۳). عروق دارای دیواره عضلانی در نظر گرفته نشدند و شدت رنگ آمیزی مدنظر نبود. سپس نتایج با آنالیزهای آماری مورد بررسی و مقایسه قرار گرفتند (۱).

تجزیه و تحلیل آماری

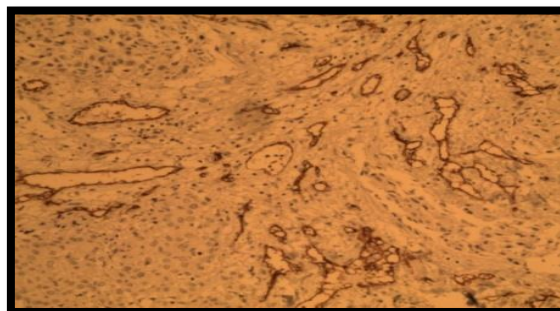
پس از جمع آوری اطلاعات آنها را کدگذاری نموده و با استفاده از نرم افزار SPSS.18 و آمار توصیفی و آزمون T-Test یا آزمون معادل ناپارامتری، نتایج مورد تجزیه و تحلیل قرار گرفت. سطح معنی داری آماری ۰/۰۵ در نظر گرفته شد. رابطه



تصویر ۱: رنگ پذیری ضعیف موکوپیدرموئید کارسینوما با نشانگر CD34 (×۱۰۰)



تصویر ۲: رنگ پذیری متوسط موکوپیدرموئید کارسینوما با نشانگر CD34 (×۱۰۰)



تصویر ۳: رنگ پذیری شدید موکوپیدرموئید کارسینوما با نشانگر CD34 (×۱۰۰)

جدول ۱: مقایسه تراکم ریزعروق خونی در درجات مختلف بافت شناختی موکوپیدرموئید کارسینوماهای بزاقی

درجه بافت شناختی موکوپیدرموئید کارسینوما	تعداد	میانگین کل تراکم ریزعروق
کم	۳	۳۱/۶۶
متوسط	۹	۴۷/۶۶
بالا	۵	۴۷/۸

PValue: ۰/۰۲۴

بحث

آنژیوژنز یکی از مهم ترین و شناخته شده ترین پاسخ هایی است که توسط تومورهای مختلف در میزبان القا می شود (۱۷). آنژیوژنز یک پروسه چندگانه شامل فروپاشی غشای پایه، مهاجرت سلول های اندوتلیال و جوانه زدن آنها به داخل فضای بینابینی، تکثیر سلول های اندوتلیال و تشکیل لومن است (۱۸). سلول های پستانداران برای ادامه بقا نیازمند اکسیژن و مواد غذایی بوده و بدین خاطر در فاصله ۲۰۰-۱۰۰ میکرومتری از عروق خونی قرار دارند. در واقع این فاصله آخرین حدی است که اکسیژن می تواند انتشار یابد. برای رشد بیشتر، ارگانسیم های چند سلولی ناگزیرند توسط واسکولوژنیز و آنژیوژنیز، عروق خونی جدید به وجود آورند. تومورها نیز از این قاعده مستثنی نیستند و حتی با وجود اختلالات متعدد ژنتیکی که رشد و بقای آنها را تثبیت می کند، هیچ نئوپلاسمی نمی تواند از ۲-۱ میلی متر بزرگ تر شود مگر این که در داخل خود رگ ایجاد نماید (۱۹). برای بررسی کمی آنژیوژنز تومورها استفاده از روش هایی همانند تعیین تراکم ریز عروق خونی (MVD) پیشنهاد شده است (۲۰).

در مطالعه حاضر میانگین MVD رابطه آماری معنی داری با درجات میکروسکوپی موکوپیدرومئید کارسینوما نشان داد ($P=0/024$). به عبارت دیگر می توان عنوان کرد که میانگین MVD با افزایش درجه بدخیمی موکوپیدرومئید کارسینوما افزایش می یابد که توجیه آن شاید به دلیل نیاز بیشتر تومورهای با درجه بدخیمی بالاتر به اکسیژن و مواد غذایی به علت سرعت تکثیر بالای این تومورها باشد. در مطالعه اعتماد مقدم و همکاران نیز بالاترین MVD مربوط به تومورهای با درجه میکروسکوپی بالا بود (۷).

چنین ارتباطی در برخی سرطان های دیگر از جمله کارسینوم داخل اپیتلیالی آنال، آدنوکارسینوم اندومتر، سرطان سلول سنگفرشی سر و گردن نیز گزارش شده است (۲۱، ۲۲). در تحقیق حاضر هم چنین میانگین MVD در هر یک از سه درجه میکروسکوپی با یکدیگر مقایسه شدند که بین گروه درجه

زیاد با پایین ($P=0/039$) و درجه متوسط با پایین ($P=0/025$) اختلاف آماری معنی داری مشاهده شد.

اما در مقایسه گروه زیاد با متوسط این اختلاف معنی دار نبود. این عدم اختلاف در گروه با بدخیمی بالا و متوسط ممکن است ناشی از تفاوت تعداد بیماران در این دو زیر گروه باشد و با بالا رفتن حجم نمونه، نتیجه به گونه دیگری رقم خورد.

نتایج مطالعه Mostafa G Taher و همکاران نشان داد که هیچ ارتباطی بین آنژیوژنز یا لنفانژیوژنز و درجه تومور موکوپیدرومئید کارسینوما وجود ندارد که با نتایج مطالعه حاضر هم خوانی ندارد (۲۳). در مطالعه اعتماد مقدم و همکاران میانگین MVD ارتباط آن با درجه میکروسکوپی در هر سه گروه موکوپیدرومئید کارسینوما باهم مقایسه شد. این محققین دریافتند که MVD گروه با درجه بدخیمی بالا اختلاف آماری معنی داری با درجه بدخیمی کم و متوسط دارد که این نتایج با یافته های مطالعه حاضر متفاوت است. این تفاوت می تواند به علت تفاوت در تعداد نمونه در درجات میکروسکوپی مختلف در مطالعات گوناگون باشد (۷).

شواهد بالینی و آزمایشگاهی حاکی از آن است که غالب تومورهای انسانی در طی مراحل ابتدایی و اولیه رشد خود، آنژیوژنز را القا نمی کنند و گاه در طی ماه ها و سال ها بدون ایجاد ذخیره خونی، بقا می یابند. هم چنین ذکر شده برخی از سلول های درون تومور در مرحله ای تغییر کرده و فنوتیپ آنژیوژنیک پیدا می کنند. این تغییر تحت عنوان کلید خوردن آنژیوژنیک شناخته شده است (۲۴). با روشن شدن کلید آنژیوژنز، توازن بین عوامل ضد و پیش برنده رگسازی به نفع ایجاد آنژیوژنز به هم می خورد (۱۹).

بنابر تعریف درجه بافت شناختی نئوپلاسم، هر چه تمایز سلول های تومورال کمتر باشد درجه مذکور بالاتر است. شاید به توان اظهار کرد که یکی از دلایل افزایش آنژیوژنز در درجه بالای MEC بدین خاطر است که با کاهش تمایز سلول ها، احتمال افزایش موتاسیون های ژنتیکی در داخل آنها بیشتر می گردد و در نهایت به نحوی عمل می کند که مولکول ها و گیرنده های ضد آنژیوژنز را

بزاقتی مطرح کرد و ارزیابی و استفاده از درمان های ضد آنژیوژنز را برای کنترل و مهار رشد و متاستاز پیشنهاد نمود.

سپاسگزاری

این مقاله حاصل پایان نامه دوره دندان پزشکی عمومی دانشگاه علوم پزشکی شهید صدوقی یزد می باشد و نویسندگان مراتب قدردانی خود را از کلیه افرادی که در انجام این مطالعه ماریاری نمودند اعلام می دارند.
تعارض در منافع: وجود ندارد.

غیر فعال و پیش برنده آن را فعال کرده و همان طور که انتظار می رود باعث فرایند آنژیوژنز می گردد (۷).

نتیجه گیری

با توجه به نقش شناخته شده درجه بافت شناختی در تعیین پیش آگهی MEC و هم چنین ارتباط مشاهده شده بین میانگین MVD و درجات بافت شناختی موکوپیدرموئید کارسینوما در مطالعه حاضر، شاید بتوان آنژیوژنز را به عنوان یک عامل پروگنوستیک برای موکوپیدرموئید کارسینومای

References:

- 1-Seify S, Shafae S, Salehinejad J, Yazdani F, Dehghan Z, Mahmoudi A, et al. *Microvessel Density in Common Malignant Salivary Gland Tumors* 2014; 38(3): 221-32.
- 2-Kara Mİ, Goze F, Ezirganli S, Polat S, Muderris S, Elagoz S. *Neoplasms of the salivary glands in a Turkish adult population*. Med Oral Patol Oral Cir Bucal 2010; 15(6): 880-5.
- 3-Chou KC, Chang LC, Su HC, Lee SH, Lee HS, Lee JY, et al. *Immunohistochemical study of tumor angiogenesis in mucoepidermoid carcinoma*. J Med Sci 2005; 25(6): 285-90.
- 4-Goode RK, Auclair PL, Ellis GL. *Mucoepidermoid carcinoma of the major salivary glands*. Cancer. 1998; 82(7): 1217-24.
- 5-Nance MA, Seethala RR, Wang Y, Chiosea SI, Myers EN, Johnson JT, et al. *Treatment and survival outcomes based on histologic grading in patients with head and neck mucoepidermoid carcinoma*. Cancer 2008; 113(8): 2082-9.
- 6-Auclair PL, Goode RK, Ellis GL. *Mucoepidermoid carcinoma of intraoral salivary glands evaluation and application of grading criteria in 143 cases*. Cancer 1992; 69(8): 2021-30.
- 7-Etemad-Moghadam S, Alaeddini M, Mozaffari B. *Angiogenesis in salivary gland mucoepidermoid carcinoma and its relation to histologic grading*. *Majallah i Dandanpizishki*. J Islamic Dental Association Iran 2010; 22(1): 35-41.
- 8-Neville BW, Damm DD, Chi AC, Allen CM. *Oral and maxillofacial pathology*. 4th ed. St. Louis: WB Saunders Elsevier 2016: 454-457.
- 9-Mueller MM, Fusenig NE. *Tumor stroma interactions directing phenotype and progression of epithelial skin tumor cells*. Differentiation 2002; 70(9-10): 486-97.
- 10- Karavasilis V, Malamou-Mitsi V, Briasoulis E, Tsanou E, Kitsou E, Kalofonos H, et al. *Angiogenesis in cancer of unknown primary: clinicopathological study of CD34, VEGF and TSP-1*. BMC Cancer 2005; 5(1): 25.
- 11- Dhanuthai K, Sappayatosok K, Yodsanga S, Rojanawatsirivej S, Pausch NC, Pitak-Arnnop P.

- An analysis of microvessel density in salivary gland tumours: A single centre study.* The Surgeon 2013; 11(3): 147-52.
- 12- Hannen E, Riediger D. *The quantification of angiogenesis in relation to metastasis in oral cancer: a review.* Inter J Oral maxillofacial surgery 2004; 33(1): 2-7.
- 13- Moghadam SA, Abadi AM, Mokhtari S. *Immunohistochemical analysis of CD34 expression in salivary gland tumors.* J oral maxillofacial pathology: JOMFP 2015; 19(1): 30-33.
- 14- Soares A, Juliano P, Araujo V, Metze K, Altmani A. *Angiogenic switch during tumor progression of carcinoma ex-pleomorphic adenoma.* Virchows Archiv 2007; 451(1): 65-71.
- 15- Weidner N, Semple JP, Welch WR, Folkman J. *Tumor angiogenesis and metastasis correlation in invasive breast carcinoma.* New Engl J Med 1991; 324(1): 1-8.
- 16- Costa A, Demasi A, Bonfitto V, Bonfitto J, Furuse C, Araújo V, et al. *Angiogenesis in salivary carcinomas with and without myoepithelial differentiation.* Virchows Archiv 2008; 453(4): 359-67.
- 17- De Wever O, Mareel M. *Role of tissue stroma in cancer cell invasion.* The J pathology 2003; 200(4): 429-47.
- 18- Ou Yang KX, Liang J, Huang ZQ. *Association of clinicopathologic parameters with the expression of inducible nitric oxide synthase and vascular endothelial growth factor in mucoepidermoid carcinoma.* Oral Dis 2011; 17(6): 590-6.
- 19- Carmeliet P, Jain RK. *Angiogenesis in cancer and other diseases.* Nature 2000; 407(6801): 249-57.
- 20- Sharma S, Sharma M, Sarkar C. *Morphology of angiogenesis in human cancer: a conceptual overview, histoprostic perspective and significance of neoangiogenesis.* Histopathology 2005; 46(5): 481-9.
- 21- Abulafia O, Triest WE, Sherer DM. *Angiogenesis in malignancies of the female genital tract.* Gynecologic oncology 1999; 72(2): 220-31.
- 22- Mullerat J, Wong Te Fong L, Davies S, Winslet M, Perrett C. *Angiogenesis in anal warts, anal intraepithelial neoplasia and anal squamous cell carcinoma.* Colorectal Disease 2003; 5(4): 353-7.
- 23- Taher MG, Abdullah BH, Al-Khuri LE. *Immunohistochemical expression of CD34 as biological marker of angiogenesis and expression of D2-40 as marker of lymphangiogenesis in mucoepidermoid carcinoma of salivary glands.* J Pioneering Medical Sci 2012; 2(3): 126.
- 24- Kumar V, Abbans K, Nelson F. *Robbins and Cotran pathologic basis of disease.* 7th ed. Philadelphia: Elsevier Saunders; 2005.

Immunohistochemical study of microvessel density in different microscopic grades of salivary glands mucoepidermoid carcinoma

Seyed Hossein Tabatabaei¹, Laleh Maleki^{*2}, Fatemeh Sohrabi³

Original Article

Introduction: Angiogenesis is important for tumor growth and metastasis. It is determined by microvessel density (MVD). The goal of this study was to evaluate microvessel density in the salivary glands mucoepidermoid carcinoma (MEC) and its association with histological grading.

Methods: In this cross-sectional study, 17 mucoepidermoid carcinoma paraffin blocks were extracted. CD34 immunohistochemically staining was done for evaluation of vascular density. Microvessel density was measured by vessel counting at $\times 400$ magnification, in vascular areas with the highest concentration. The obtained results were analysed using ANOVA method and post hoc test of Scheffe.

Results: The mean of microvessel density in low, intermediate and high grades were 31.66, 47.66 and 47.8, respectively. Significant difference was observed between the mean of microvessel density and histological grading of mucoepidermoid carcinoma ($P = 0.024$). The mean of microvessel density in the high and intermediate grades tumors were significantly more than low grade ($p = 0.039$ and $p = 0.025$, respectively), but there was no significant difference in the mean of microvessel density between the high and intermediate histological grades ($p = 1.000$).

Conclusion: According to the results, there is a significant association between angiogenesis and histological grades of mucoepidermoid carcinoma and also more angiogenesis is observed in tumors with higher malignant grade.

Keywords: Angiogenesis, Mucoepidermoid carcinoma, Immunohistochemistry, CD34.

Citation: Tabatabaei SH, Maleki L, Sohrabi F. Immunohistochemical study of microvessel density in different microscopic grades of salivary glands mucoepidermoid carcinoma. J Shahid Sadoughi Uni Med Sci 2018; 26(4): 330-37.

¹ Shahid Sadoughi University of Medical Sciences

² Dental research Center, Isfahan University of Medical Sciences

³ Shahid Sadoughi University of Medical Sciences

* Corresponding author: Tel: 09133136803, email: malekilaleh@yahoo.com