

## گزارش مورد

# همراهی یک مورد اسئوس دیسپلازیا با ادنتوم کمپلکس در مندیبل

نجمه جعفری<sup>۱\*</sup>، لاله ملکی<sup>۲</sup>، خاطره خیراللهی<sup>۳</sup>، آزاده حسینزاده<sup>۴</sup>، حسین قاسمپور<sup>۵</sup>

### چکیده

مقدمه: اسئوس دیسپلازیا شایعترین ضایعه از خانواده فیبرواسئوس است که در آن استخوان نرمال توسط بافت فیبروزه و مواد مینرالیزه مختلفی جایگزین آن می‌شود. این ضایعات ممکن است با ضایعات مختلف دیگری همراه باشد اما همراهی این ضایعه با ادنتوم به صورت بسیار نادر گزارش شده است.

گزارش مورد: بیمار خانم ۴۴ ساله‌ای هست که یک سال ونیم پیش جهت درمان دندان ۸ سمت چپ مندیبل به دانشکده دندانپزشکی شهید صدوقی یزد مراجعه کرده بود. در رادیوگرافی پانورامیک تهیه شده از بیمار در ناحیه دندان ۶ سمت چپ مندیبل یک ضایعه مخلوط رادیولوسنت، رادیوپاک با یک ریم کورتیکه دیده شد و تورم مختصری نیز در ناحیه مذکور مشاهده گردید. از نظر میکروسکوپی، تشخیص اسئوس دیسپلازی همراه با ادنتوم برای ضایعه تأیید گردید.

نتیجه‌گیری: علت همراهی ضایعات سمنتواسئوس با دیگر ضایعات کاملاً مشخص نیست و نیاز به انجام مطالعات بیشتر در این خصوص احساس می‌شود.

واژه‌های کلیدی: اسئوس دیسپلازی، ادنتوم کمپلکس، مندیبل

۱، ۲- استادیار، بخش پاتولوژی دهان و دندان، دانشکده دندانپزشکی، دانشگاه علوم پزشکی و خدمات بهداشتی درمانی شهید صدوقی یزد

۳- استادیار، بخش بیماری‌های دهان و دندان، دانشکده دندانپزشکی، دانشگاه علوم پزشکی و خدمات بهداشتی درمانی شهید صدوقی یزد

۴- مربی، بخش پاتولوژی دهان و دندان، دانشکده دندانپزشکی، دانشگاه علوم پزشکی خرم آباد

۵- دستیار تخصصی، بخش جراحی دهان و فک و صورت، دانشکده دندانپزشکی، دانشگاه علوم پزشکی و خدمات بهداشتی درمانی شهید صدوقی یزد

\* (نویسنده مسئول): تلفن: ۰۹۱۳۱۵۹۲۱۲۸، پست الکترونیکی: jafarynajmeh@yahoo.com

تاریخ پذیرش: ۱۳۹۵/۵/۲۳

تاریخ دریافت: ۱۳۹۵/۱/۱۷

## مقدمه

سمنتواسئوس دیسپلازیا شایع‌ترین ضایعه از خانواده ضایعات فیبرواسئوس می‌باشد (۱). محققان معتقدند که منشاء این ضایعات از لیگامان پرپودنتال می‌باشد که این مسئله ناشی از شباهت میکروسکوپی این ضایعات با لیگامان پرپودنتال است (۲).

سمنتواسئوس دیسپلازیا بر اساس خصوصیات بالینی و رادیوگرافی به سه زیرگروه فوکال، پری آپیکال و فلوراید تقسیم‌بندی می‌شود. در نوع فوکال ضایعات منفرد در ارتباط با دندان یا در محل بی‌دندانی دیده می‌شوند و معمولاً بدون علامت هستند و رشد محدودی دارند (۳).

اکثریت این ضایعات در خانم‌ها و در متوسط سنی ۴۸ سال رخ می‌دهد (۲). از لحاظ رادیوگرافی در مراحل اولیه رادیولوسنت بوده و در مراحل میانی و نهایی مخلوط تا رادیوپاک می‌شوند. در مرحله رادیوپاک یک ریم رادیولوسنت آن‌ها را احاطه می‌کند (۴). از نظر هیستوپاتولوژیکی استخوان نرمال توسط بافت همبند با انواع مختلف مواد معدنی به صورت استخوان نابالغ یا ساختارهای گرد بازوفیلیک شبه سمان جایگزین می‌شود (۵).

ادنتوم شایع‌ترین تومور ادنتوژنیک خوش‌خیم می‌باشد که دارای دو زیرمجموعه کامپاند و کمپلکس می‌باشد (۱). ادنتوم به عنوان یک هامارتوم در نظر گرفته می‌شود که حاصل تمایز

سلول‌های اپی‌تلیالی ادنتوژنیک و مزانشیمی و نتیجه عفونت، ترومای موضعی و عوامل ژنتیکی می‌باشد (۶).

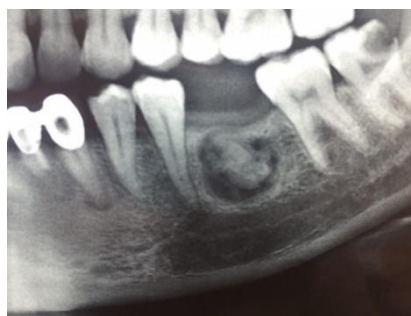نوع کمپلکس معمولاً در نواحی خلفی مندیبل دیده می‌شود (۷) و در نمای رادیوگرافی رادیوپاک بوده و از نظر میکروسکوپی از مینا، عاج و پالپ بدون شباهت مورفولوژیکی به یک دندان تشکیل شده است (۵).

ضایعات فیبرواسئوس ممکن است با ضایعات دیگری مثل کیست استخوانی ساده یا کیست استخوانی آنوریسمال ادنتوم به صورت بسیار نادر دیده شود (۱۰-۸).

## شرح‌حال:

بیمار خانم ۴۴ ساله‌ای است که جهت درمان دندان ۸ سمت چپ مندیبل به دندان‌پزشک عمومی مراجعه کرده است. در رادیوگرافی پانورامیک تهیه شده از بیمار، در ناحیه دندان ۶ سمت چپ مندیبل یک ضایعه مخلوط رادیولوسنت، رادیوپاک با یک کورتیکه دیده شد (تصویر ۱).

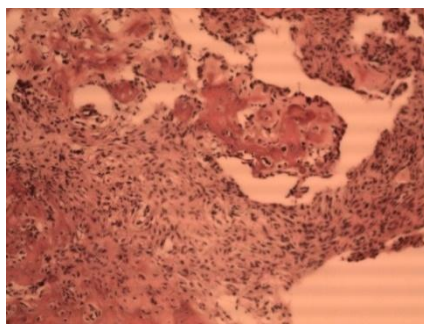
در نمای بالینی تورم مختصر دردناک در سمت چپ مندیبل مشاهده گردید. مخاط دهان کاملاً سالم بود. بیمار تحت بیوپسی اکسیژنال قرار گرفت. بافت ارسال شده به آزمایشگاه حاوی چندین قطعه بافت نرم و سخت به رنگ کرم-قهوه‌ای در ابعاد ۲۵×۷×۵mm بود. بافت‌های نرم و سخت به ترتیب در محلول‌های فرمالین ۱۰٪ و اسید نیتریک قرار داده شدند.



تصویر ۱: نمای پانورامیک ضایعه قبل از جراحی

لاکونا‌های محتوی استئوسیت در یک استرومای فیبروزه حاوی سلول‌های مزانشیمال فیبروبلاستیک دوکی با هسته‌های کشیده دیده شد (تصویر ۲).

پس از پاس دادن بافت نرم و تهیه بلوک پارافینی، مقاطع ۵ میکرومتری تهیه شده و تحت مراحل رنگ‌آمیزی هماتوکسیلین و ائوزین قرار گرفت. در بررسی میکروسکوپی اسلایدهای بافت نرم تراپکول‌های استخوانی نابالغ حاوی



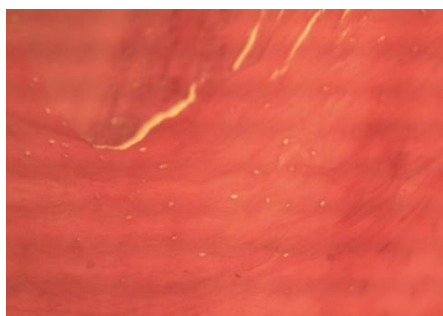
تصویر ۲: نمای میک

روسکوپی ضایعه استئوس دیسپلازیا - درشت‌نمایی X100

شواهدی از عود مشاهده نگردید. ضمناً رضایت آگاهانه از بیمار جهت ارائه نماهای بالینی، رادیوگرافی، و میکروسکوپی ضایعه به صورت گزارش مورد بدون ذکر مشخصات فردی او اخذ گردید. مقاله با کد اخلاق IR.SSU.REC.1396.58 در کمیته اخلاق به ثبت رسید.

پس از ثابت شدن بافت سخت و تهیه اسلایدها، از نظر میکروسکوپی تشخیص ادنتوم کمپلکس گذاشته شد که حاوی مقاطعی از دنتین و بافت پالپ بود (تصویر ۳). تشخیص یک استئوس دیسپلازیا همراه با ادنتوم کمپلکس برای ضایعه تایید گردید.

۱۲ ماه پس از جراحی بیمار مجدداً بررسی شده و هیچ‌گونه



تصویر ۳: نمای میکروسکوپی ادنتوم - درشت‌نمایی X400

## بحث

پریودنتال یک منشاء احتمالی برای این ضایعات می‌باشد. اکثریت این ضایعات در مندیبل دیده می‌شوند (۱۱). ادنتوم به‌عنوان یک هامارتوم و شایع‌ترین تومور ادنتوژنیک می‌باشد. تروما، عفونت و فاکتورهای ژنتیکی از علل احتمالی این ضایعه می‌باشند (۱). ارتباط بین ضایعات سمنتواسئوس با ضایعاتی مانند Simple bone cyst ثبت شده است. lida. et al یک همراهی سمنتواسئوس دیسپلازیا با ادنتوم را در یک زن ۳۷ ساله ژاپنی با ضایعات متعدد فیبرواسئوس در فک گزارش کرد (۱۲). در

سمنتواسئوس دیسپلازیا شایع‌ترین ضایعه فیبرواسئوس از گروه ضایعات غیرنئوپلاستیک می‌باشد که در آن استخوان توسط بافت همبند فیبروزه و مواد معدنی، جایگزین می‌شود. در سال ۲۰۰۵، سازمان بهداشت جهانی سمنتواسئوس دیسپلازیا را به سه دسته فوکال، پری اپیکال و فلوراید تقسیم‌بندی کرد.

نوع فوکال این ضایعات اولین بار توسط Summerlin و Tomich توصیف شد. از علل این ضایعه می‌توان عفونت، پوسیدگی، بیماری‌های سیستمیک و پریودنتال نام برد. لیگامان

گفت که تروما یا عفونت گذشته از علل ایجاد ادنتوم بوده است و ضایعه استئوس دیسپلازیا یک واکنش نسبت به ادنتوم می‌باشد. در مطالعه دیگری همراهی Ossifying fibroma و سمنتواسئوس دیسپلازیا پری اپیکال و ادنتوم کمپلکس در مندیل یک خانم ۴۶ ساله گزارش شده است (۵).

#### نتیجه‌گیری

همراهی ضایعات سمنتواسئوس با ضایعات متعددی ذکر شده است اما علت این همراهی کاملاً مشخص نیست. تعداد نمونه‌های بیشتری مورد نیاز است تا ارتباط بین این ضایعات را ثابت کند.

#### سپاسگزاری

نویسندگان مقاله بر خود لازم می‌دانند از رقیه حکیمیان به دلیل همکاری‌شان تشکر و قدردانی نمایند.

نمونه ما همراهی استئوس دیسپلازیا با ادنتوم در یک خانم ۴۴ ساله گزارش شد با این تفاوت که ضایعات فیبرواسئوس متعدد حضور نداشتند.

در مطالعه دیگری که توسط georgias و همکاران انجام شد یک مورد سمنتواسئوس دیسپلازیا و ادنتوم کمپلکس در ارتباط با مولر سوم نهفته گزارش شد. در این مطالعه محققان معتقد بودند که ضایعه فیبرواسئوس ناشی از تروما یا عفونت استخوان اطراف ادنتوم یا تاج دندان نهفته می‌باشد و ارتباطی با لیگامان پریودنتال ندارد. در حقیقت هیپرپلازی بافت فولیکولر باعث تشکیل ضایعات سمنتواسئوس شده است. این تئوری مشخص‌کننده ادنتوزنیک بودن ضایعات سمنتواسئوس می‌باشد. وقوع این ضایعات در محل‌های رویش دندان تأیید کننده این مطلب است (۱).

در بیمار ما با توجه به کشیدن دندان در گذشته، شاید بتوان

#### References:

- 1-Georgio IP, Konstantionos IT, Loannis GK. *Cemento-Osseous Dysplasia-Like Lesion and Complex Odontoma Associated with an Impacted Third Molar*. Head and neck pathol 2011; 5(4): 401-4.
- 2-Neville BW, Damm DD, Allen CM, Bouquot JE. *Text Book of Oral and Maxillofacial Pathology*. 4th ed. Philadelphia, PA: Sanders; 2016.
- 3-Bulut EU, Acikqoz A, Ozan B, Zenqin AZ, Gunhan O. *Expansive focal cemento-osseous dysplasia*. J Contemp Dent Pract 2012; 13(1): 115-8.
- 4-MacDonald-Jankowski DS. *Fibro-osseous lesions of the face and jaws*. Clin Radiol 2004; 59: 11-25.
- 5-Agha Hosseini F, Moslemi E. *Central ossifying fibroma, periapical cemento-osseous dysplasia and complex odon-toma occurring in the same jaw*. Clin Pract 2011; 1(2): 36.
- 6-Bordini J Jr, Contar CM, Sarot JR, Fernandes A, Machado MA. *Multiple compound odontomas in the jaw: case report and analysis of the literature*. J Oral Maxillofac Surg 2008; 66: 2617-20.
- 7-Serra-Serra G, Berini-Aytés L, Gay-Escoda C. *Erupted odontomas: a report of three cases and review of the literature*. Med Oral Patol Oral Cir Bucal 2009; 14: 299-303.
- 8-Mahomed F, Altini M, Meer S, Colman H. *Cemento-osseous dysplasia with associated simple bone cysts*. J Oral Maxillofac Surg 2005; 63: 1549-54.

- 9-Sun ZJ, Sun HL, Yang RL, Zwahlen RA, Zhao YF. *Aneurysmal bone cysts of the jaws*. Int J Surg Pathol 2009; 17: 311-22.
- 10-Sun ZJ, Zhao YF, Yang RL, Zwahlen RA. *Aneurysmal bone cysts of the jaws: analysis of 17 cases*. J Oral Maxillofac Surg 2010; 68: 2122-8.
- 11-Mortazavi H, Baharvand M, Rahmani S, Jafari S, Parvaei P. *Radiolucent rim as a possible diagnostic aid for differentiating jaw lesions*. Imaging Sci Dent 2015; 45(14): 253-61.
- 12-Iida S, Kishino M, Sakai T, Ishida H, Okura M, Toyosawa S, et al. *Multiple osseous dysplasia arising from impacted teeth: report of a case associated with odontogenic lesions*. J Oral Pathol Med 2006; 35: 402-06.

**Case Report****Osseous Dysplasia Accompanied by a Complex Odontoma in the Mandible****Najmeh Jafari<sup>1</sup>, Laleh Maleki<sup>2</sup>, Khaterreh Kheyrollahi<sup>3</sup>, Azadeh Hosseinzadeh<sup>\*4</sup>, Hossein Ghasempoor<sup>5</sup>**

<sup>1,2</sup> Department of Oral and Maxillofacial Pathology, Faculty of Dentistry, Shahid Sadoughi University of Medical Sciences, Yazd, Iran

<sup>3</sup> Department of Oral Medicine, Faculty of Dentistry, Shahid Sadoughi University of Medical Sciences, Yazd, Iran

<sup>4</sup> Department of Oral and Maxillofacial Pathology, Faculty of Dentistry, Shahid Sadoughi University of Medical Sciences, Yazd, Iran

<sup>5</sup> Department of Oral and Maxillofacial Surgery, Faculty of Dentistry, Shahid Sadoughi University of Medical Sciences, Yazd, Iran

**Received:** 5 Apr 2016**Accepted:** 13 Aug 2016**Abstract**

**Introduction:** Cement osseous dysplasia is the most common lesion of the family fibrous dysplasia which normal bone is replaced with fibrous tissue and several mineralized material. These lesions may be seen in association with various lesions. Companionship of this lesion with odontoma has been reported rarely.

**Case report:** A 44-year-old female in one year ago has admitted to Shahid Sadoughi Faculty of Dentistry Yazd for treatment of mandibular left third molar. In panoramic radiography in the mandibular left first molar region, a mixed lesion of radiolucent-radiopaque with a corticated border was seen. Small swelling was observed in this area. Microscopically, the diagnosis of osseous dysplasia with odontoma for the lesion was confirmed.

**Conclusion:** The reason of companionship of cement osseous lesions with other lesions is not completely clear and it requires further evaluation.

**Keywords:** Osseous Dysplasia; Odontoma Complex; Mandible**This paper should be cited as:**

Jafari N, Maleki L, Kheyrollahi Kh, Hosseinzadeh A, Ghasempoor H. **Osseous Dysplasia Accompanied by a Complex Odontoma in the Mandible.** J Shahid Sadoughi Univ Med Sci 2017; 25(2): 156-61.

---

**\*Corresponding author: Tel: 09131592128, email: jafarynajmeh@yahoo.com**