



مقاله مروری

مروری بر تنوعات آناتومیک منتال فورامن (تعداد، مکان، شکل، تقارن، جهت و اندازه)

فاطمه عزالدینی اردکانی^۱، عطیه صفایی^{۲*}، معصومه صفایی^۳، خلیل ساریخانی خرمی^۴

چکیده

منتال فورامن در سطح قدامی فک پایین قرار دارد و به شاخه انتهایی عصب آلوئولار تحتانی و عروق، اجازه خروج می‌دهد. تنوعات آناتومیک منتال فورامن از اهمیت قابل توجهی در بی‌حسی موضعی، درمان شکستگی مربوط به منطقه پاراسمفیز، جراحی‌های ارتوگناتیک، قراردادن ایمپلنت و غیره، برخوردار می‌باشد. با توجه به اهمیت منتال فورامن در دندانپزشکی (از بی‌حسی موضعی تا روش‌های جراحی تهاجمی)، در این مطالعه به بررسی مروری تنوعات آناتومیک منتال فورامن پرداخته می‌شود. غیاب منتال فورامن نادر است. از طرف دیگر شیوع منتال فورامن فرعی در اکثر مطالعات، کمتر از ۱۵ درصد تخمین زده می‌شود. موقعیت منتال فورامن، در نژادهای مختلف اغلب بین دندان‌های پرمولر و یا زیر دندان پرمولر دوم می‌باشد و تقارن مکانی دو طرفه در بیشتر موارد وجود دارد. در غالب مطالعات، فاصله منتال فورامن تا سمفیز حدوداً $1/3/15$ تا $1/3/3$ فاصله سمفیز تا بوردر خلفی راموس است. منتال فورامن گرد یا بیضی بوده و شایع‌ترین جهت آن، اغلب خلفی فوقانی است. اندازه آن در مطالعات مختلف، حدوداً از ۲ تا ۵ میلی‌متر تخمین زده شده است و امکان عدم تقارن در اندازه، در دو سمت مندیبل وجود دارد. به دلیل تنوعات منتال فورامن در نژادهای مختلف و افراد مختلف یک نژاد، استفاده از تکنیک‌های پیشرفته تصویربرداری همچون Cone-Beam Computed Tomography (CBCT)، جهت شناخت دقیق آناتومی و مورفولوژی منتال فورامن پیش از اعمال جراحی تهاجمی پیشنهاد می‌شود.

واژه‌های کلیدی: منتال فورامن، تنوعات آناتومیک، مندیبل، نژاد

۱- استاد، گروه رادیولوژی فک و صورت، دانشگاه علوم پزشکی و خدمات بهداشتی درمانی شهید صدوقی یزد

۲،۴- دستیار تخصصی رادیولوژی فک و صورت، دانشگاه علوم پزشکی و خدمات بهداشتی درمانی شهید صدوقی یزد

۳- دستیار تخصصی پاتولوژی، دانشکده پزشکی، دانشگاه علوم پزشکی مشهد

* (نویسنده مسئول): تلفن: ۰۹۱۵۱۵۳۴۲۰۰، پست الکترونیکی: at.safae@gmail.com

تاریخ پذیرش: ۱۳۹۴/۱۱/۲۰

تاریخ دریافت: ۱۳۹۴/۹/۴

مقدمه

هدف از انجام این مطالعه مروری، بررسی تنوعات منتال فورامن به منظور شناخت بیشتر از آناتومی این ساختار مهم می‌باشد.

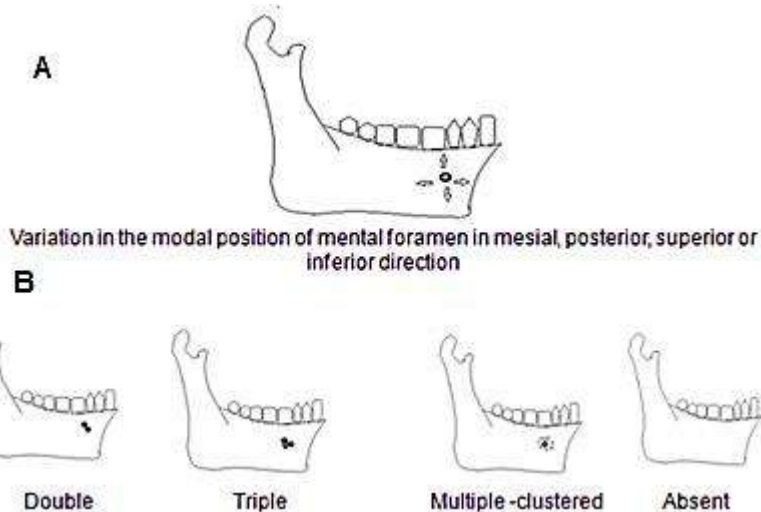
تنوعات منتال فورامن، شامل تفاوت در تعداد، شکل، اندازه، تقارن و جهت منتال فورامن و نیز تغییراتی است که در نژادها و جمعیت‌های مختلف دیده می‌شود.

۱-تعداد منتال فورامن

تعداد منتال فورامن می‌تواند از صفر تا چند عدد به شکل خوشه‌ای متغیر باشد، اما به طور معمول یک عدد بوده و در موارد نادر نیز ممکن است، منتال فورامن موجود نباشد (۷،۸). Hasan و همکاران، یک مورد غیاب دو طرفه منتال فورامن را گزارش کرده‌اند (۹). Freitas نیز غیاب منتال فورامن را در مندیبل خشک انسان سمت راست ۰/۰۶ درصد و در سمت چپ ۰/۰۳ درصد گزارش نموده است (۸). (شکل ۱-B)

منتال فورامن (Mental foramen) یکی از دو فورامن واقع در سطح قدامی فک پایین می‌باشد که به طور کلی بیضوی یا دایره‌ای شکل است. وظیفه اصلی این فورامن، انتقال شاخه انتهایی عصب آلوئولار تحتانی و عروق موجود در این محل می‌باشد. عصب آلوئولار تحتانی و عروق، پس از گذر از طریق فورامن فک پایین (Mandibular foramen) و کانال آلوئولار تحتانی، به عنوان اعصاب و عروق تغذیه‌کننده دندان‌های پایین، لب، لثه و بافت نرم منطقه چانه‌ها از منتال فورامن خارج می‌شوند (۱).

جایگاه آناتومیکی منتال فورامن از اهمیت قابل توجهی در بی‌حسی (۲)، درمان شکستگی مربوط به منطقه پاراسمفیز (۳)، جراحی‌های استئوتومی و ارتوگناتیک (۴)، قراردادن پروتز کامل در فک پایین (۵) و غیره برخوردار است. اگر این شاخص مهم در زمان انجام هر گونه درمان تهاجمی در این منطقه نادیده گرفته شود، می‌تواند بیمار را با اختلالات عصبی مواجه سازد. بنابراین آگاهی از محل احتمالی منتال فورامن بر اساس سن، جنس و نیز تقارن مثلث چانه‌ای (Mental triangle) مهم است (۶).



شکل ۱: A- تنوع در مکان قرارگیری منتال فورامن در جهات مختلف B- تنوع در تعداد منتال فورامن (۱۱)

خلفی نسبت به منتال فورامن واقع شده باشد و به طور کلی اندازه آن کمتر از ۱ میلی‌متر است (۱۰). فورامن‌های متعدد (multiple foramina) معمولاً در اندازه نابرابر هستند که شامل یک فورامن بزرگ و تعدادی سوراخ کوچکتر (ماهواره‌ای)

اینگونه به نظر می‌رسد که تقسیم عصب منتال به چند fasciculi پیش از تشکیل منتال فورامن تا هفته ۱۲م بارداری، می‌تواند دلیلی بر تشکیل منتال فورامن فرعی باشد. منتال فورامن فرعی می‌تواند در جهت فوقانی، تحتانی یا

اسرائیلی، چینی، تانزانایی، ترکی، فرانسوی، سفیدپوستان آمریکایی، سیاهپوستان آمریکایی، یونانی، روسی و Melanesian به ترتیب ۴/۳، ۱۱/۴۵، ۹/۴، ۵/۳۳، ۵، ۳، ۶/۳، ۲/۶، ۱/۴، ۵/۶، ۳/۳، ۱/۵، ۹/۷ درصد گزارش شده است (۲۰-۱۴) و میزان بروز منتال فورامن فرعی در ژاپنی‌ها اندکی بیشتر (۱۲/۵-۶/۷ درصد) تخمین زده شده است. Balcioglu بیان می‌دارد که نژاد non-caucasian ممکن است بروز بالاتری از منتال فورامن فرعی داشته باشند (۲۱) و Kieser بیشترین شیوع منتال فورامن فرعی را در نژاد Moari و مردان نیجریه‌ای می‌داند (۲۲).

۲-۱- اهمیت بالینی شناسایی تعدد منتال فورامن

حضور رشته‌های عصبی در سوراخ‌های چانه‌ای فرعی می‌تواند در اثربخش بودن بیحسی موضعی به واسطه بلوک عصب آلوئولار تحتانی تاثیر معنی‌داری داشته باشد. همچنین در مواجهه با تروما، قرار دادن ایمپلنت و یا فیکس داخلی مندیبل در شکستگی پاراسمفیز، رشته‌های عصبی-عروقی موجود در منتال فورامن فرعی ممکن است در صورت عدم شناسایی و توجه دچار آسیب شود (۲۶-۲۳).

۲- مکان منتال فورامن

موقعیت منتال فورامن به عوامل مختلف مانند تقارن مثلث چانه‌ای (Mental triangle)، مورفولوژی میکروسکوپی و ماکروسکوپی، بلوغ آرواره انسان، فعالیت استخوان و ویژگی‌های paleoanthropologic اسکلت صورت در جوامع مختلف وابسته است (۲۷).

۲-۱- مکان منتال فورامن نسبت به سمفیز و راموس فک پایین

پس از بررسی ۷۰ آرواره از افراد بالغ و بزرگسال، Yesilyurt و همکاران گزارش کردند که نسبت فاصله منتال فورامن تا سمفیز فک پایین به فاصله سمفیز تا لبه خلفی راموس ۰/۲۸ می‌باشد (۴۹). در مطالعات متعدد دیگر، عدد تقریباً مشابهی در مورد این نسبت به دست آمده است، که در جدول ۲ نمایش داده شده است.

در اطراف آن است (۱۱). Gershenson بروز منتال فورامن منفرد و متعدد را به ترتیب ۹۴/۶ و ۵/۳ درصد تخمین می‌زند که از این میان بروز دو منتال فورامن ۴/۳ درصد و سه منتال فورامن ۰/۷ درصد برآورد می‌شود، علاوه بر این وی بروز چهار منتال فورامن در یک سمت را در یک مورد گزارش نموده است (۱۲). Vasconcelos و همکاران، وجود دو منتال فورامن اضافی را در موقعیت‌های خلفی-فوقانی و خلفی-تحتانی نسبت به منتال فورامن اصلی گزارش کردند (۱۳). میزان بروز منتال فورامن فرعی در مطالعات مختلف در جدول ۱ نشان داده شده است.

جدول ۱: درصد شیوع منتال فورامن فرعی در مطالعات مختلف

نویسنده	AMF%†
Naitoh (۱۰)	۷
Singh (۱۶)	۱۳
Guo (۱۸)	۵
Fabian (۱۹)	۳
Budhiraja (۳۰)	۶/۶
Sanker (۳۲)	۸/۹
Khojastepour (۳۵)	۵/۱
Mwaniki (۵۷)	۴/۵
Gupta (۵۹)	۶/۶
Ebrahimi (۷۱)	۶/۶
Raman (۷۲)	۱۵/۵
Serman (۸۱)	۲/۷
Illayperuma (۸۲)	۳/۹
Probdha (۸۳)	۸/۳

†منتال فورامن فرعی AMF

۱-۱- تفاوت نژادی در تعداد منتال فورامن

ایجاد منتال فورامن فرعی در گروه‌های قومیتی گوناگون متفاوت است، به طوری که احتمال ایجاد آن در افراد غیر سفیدپوست بیشتر از افراد سفید پوست می‌باشد، این در حالی است که تفاوتی بر اساس جنسیت گزارش نشده است (۱۴). وجود منتال فورامن‌های متعدد در مشاهده مندیبل خشک انسان و یا مطالعه تصاویر Cone-Beam Computed (CBCT) Tomography در جمعیت‌های Malawian، هندی، زیمبawe،

جدول ۲: نسبت فاصله منتال فورامن تا سمفیز به فاصله سمفیز تا بوردر خلفی راموس

نویسنده	نژاد	MF-S/ MF-R†
Singh(16)	هند	۰/۲۸
Budhiraja(30)	شمال هند	۰/۳۱
Sankar(32)	هند	۰/۲۷
Yesilyurt(49)	ترکیه	۰/۲۸
Santini(56)	انگلیس	۰/۳۷
Niknami(60)	ایران	۰/۳۲
Gupta(69)	هند	۰/۲۷
Raman(72)	نپال	۰/۲۶
Wang(80)	چین	۰/۳۸
Probodha(83)	۰/۲۸
Apinhasmit(85)	Thias	۰/۲۹
Moogala(86)	Coastal Andhara(هند)	۰/۲۸
Kqiku(87)	۰/۲۸

باشند که تکامل مندبیل را تحت تاثیر قرار می‌دهد(۴۹). علاوه بر این، بر اساس مطالعه Green موقعیت نسبی منتال فورامن می‌تواند تحت تاثیر فاکتورهایی همچون سایز مزودیستالی دندان‌ها و سایش(attribution) سطوح پروگزیمالی آنها قرار گیرد(۵۰).

جدول ۳: شایع‌ترین مکان منتال فورامن نسبت به دندان‌های فک پایین در مطالعات مختلف

نویسنده	P2‡	P1- P2‡
Singh(16)	*	
Guo(18)	*	
Hoque(28)	*	*
Budhiraja(30)	*	
Sankar(32)	*	
Khojastepour(35)	*	
Babshet(36)	*	
Jamdade(37)	*	*
Genu(38)	*	
Neiva(39)	*	*
Chen(40)	*	
Amorim(41)	*	*
Adejuwon(42)	*	
Fujita(43)	*	
Udhaya(44)	*	
Pokhrel(45)	*	
Afkhami(46)	*	
Von Arx(78)	*	*
Carruth(84)	*	*

‡ منتال فورامن زیر دندان پرمولر دوم، P1-P2‡ منتال فورامن بین دندان‌های پرمولر اول و دوم

۲-۳- تفاوت نژادی در مکان منتال فورامن نسبت به دندان‌های فک پایین

در مطالعه روی مردان سیاه‌پوست تانزانایی، جمعیت‌های بنگلادش، Malay، برزیل، عربستان سعودی، ترکیه، کره، چینو آفریقایی کنیایی، با استفاده از رادیوگرافی پانورامیک و یا مشاهده مندبیل خشک، شایع‌ترین مکان منتال فورامن، به موازات دندان پرمولر دوم گزارش شد(۵۷-۱۹،۲۸-۵۱). این در حالی است که شایع‌ترین مکان منتال فورامن در یک جمعیت آسیایی مورد

۲-۲- مکان منتال فورامن نسبت به دندان‌های فک پایین محل منتال فورامن با توجه به نشانه‌های آناتومیکی ملموس در مطالعات مختلف مشخص شده است. مطالعات زیادی به بررسی محل منتال فورامن نسبت به دندان‌های فک پایین پرداخته‌اند. با استفاده از مشاهده مندبیل خشک، رادیوگرافی پانورامیک و یا CBCT در تعدادی از این مطالعات، شایع‌ترین مکان منتال فورامن در محاذات دندان پرمولر دوم و در تعدادی دیگر بین اولین و دومین پرمولر تخمین زده شده است، اما آنچه که در اکثر این مطالعات مشترک است این است که بدون در نظر گرفتن ترتیب، بیشترین شیوع مکانی منتال فورامن مربوط به این دو جایگاه است(۲۸ و ۴۶-۱۸). در مطالعه Lopes شایع‌ترین مکان منتال فورامن، در مندبیل‌های خشک، خلف اولین دندان پرمولر گزارش شد(۴۷). در مطالعه Gada شایع‌ترین مکان منتال فورامن در جمعیت آسیایی به ترتیب بین دندان‌های پرمولر(۶۳ درصد) و دیستال دندان پرمولر دوم(۲۰/۶۷ درصد) بود(۴۸). (شکل ۱- A)

جدول ۳ گزارشی از شایع‌ترین مکان‌های منتال فورامن در مطالعات مختلف ارائه می‌دهد. بر اساس مطالعه Yesilyurt و همکاران، این تفاوت‌ها می‌تواند ناشی از تفاوت در عادات غذایی

می‌شود. در بزرگسالان که مدت زمان طولانی دارای دندان می‌باشند، منتال فورامن تا حدودی به بوردر تحتانی فک پایین نزدیکتر می‌شود. سرانجام در دوران کهولت با از دست رفتن دندان‌ها و تحلیل استخوان، منتال فورامن به سمت ریج آلوئول حرکت می‌کند. در موارد تحلیل شدید استخوان، منتال فورامن و بخش‌های مجاور از کانال آلوئولار تحتانی، به ریج آلوئول باز می‌شوند. بر اساس میزان تحلیل، در موارد شدید، رشته‌های عصبی و قسمت انتهایی عصب آلوئولار تحتانی ممکن است به طور مستقیم در زیر مخاط دهان یافت شوند (۱۲).

علاوه بر این Al-Khateeb بیان می‌دارد که منتال فورامن با افزایش سن به سمت خلف منتقل می‌شود (۷۰).

۳- شکل منتال فورامن

برخی مطالعات بر روی جمجمه خشک، شایع‌ترین شکل منتال فورامن را بیضی شکل (۶۸،۶۹،۶۴،۲۸،۱۹،۱۵،۱۲) و برخی دیگر با استفاده از مندیبل خشک، رادیوگرافی پانورامیک و یا CBCT، شایع‌ترین شکل آن را گرد (۷۲-۷۰، ۶۲، ۵۹، ۲۹) می‌دانند.

۱-۳- تغییر در شکل منتال فورامن با افزایش سن
Al-Shayyab گزارش می‌دهد که منتال فورامن با افزایش سن، شکلی نامنظم‌تر می‌یابد (۵۹).

۴- جهت منتال فورامن

جهت منتال فورامن نیز دارای تنوع است و می‌تواند جهت‌گیری‌های قدامی فوقانی، قدامی تحتانی و خلفی تحتانی نسبت به جهت طبیعی که خلفی فوقانی می‌باشد، نشان دهد (۲۷). بر اساس مطالعه Fabian و همکاران، بر روی مندیبل‌های خشک در تانزانیا، جهت منتال فورامن در ۴۴ درصد موارد فوقانی، ۴۰ درصد خلفی فوقانی، ۱۰ درصد لبیالی، ۳ درصد مزیلی (قدامی) و ۳ درصد خلفی می‌باشد (۱۹). Ukoha و همکاران در ۷۳/۴ درصد موارد جهت خلفی فوقانی و در ۲۱/۲ درصد جهت قدامی فوقانی را در جنوب شرقی نیجریه گزارش نمودند (۶۲). Roy و همکاران با ارزیابی مندیبل خشک، در ۹۰/۶۷ درصد، جهت خلفی فوقانی و در ۶/۶۷ درصد، جهت قدامی فوقانی را گزارش کردند (۶۴). Igbigbi و Lebona (۱۵) شایع‌ترین

مطالعه، اروپا، جنوب شرقی نیجریه و عراق، با استفاده از همین دو روش، بین دو دندان پرمولر قرار داشت (۴۸، ۵۶، ۵۸، ۵۹). در جمعیت هند، برخی مطالعات بر روی جمجمه خشک، شایع‌ترین مکان منتال فورامنرا به محاذات دندان پرمولر دوم (۳۲-۲۹) و برخی دیگر با استفاده از رادیوگرافی پانورامیک و یا بررسی جمجمه بین دندان‌های پرمولر اول و دوم گزارش کرده‌اند (۳۶، ۳۷، ۵۶). در جمعیت ایران نیز شایع‌ترین مکان منتال فورامن در برخی مطالعات با استفاده از CBCT و یا بررسی رادیوگرافی پانورامیک به موازات دومین دندان پرمولر (۳۴، ۳۵، ۴۶) تخمین زده شد، اما در برخی دیگر شایع‌ترین مکان آن بین دندان‌های پرمولر گزارش شده است (۶۰). با این وجود در مطالعه حقانی‌فر با ارزیابی رادیوگرافی پانورامیک شیوع این دو بسیار نزدیک به هم (۴۷/۲) درصد بین پرمولرها و ۴۶ درصد به موازات دندان پرمولر دوم) بوده است (۳۳).

۲-۴- تقارن در مکان منتال فورامن در دو سمت مندیبل
مطالعات متعددی با بررسی مندیبل خشک، به تقارن دوطرفه مکان منتال فورامن اشاره نموده‌اند (۶۳-۶۱، ۴۸، ۱۵)، علاوه بر این تقارن مکانی دوطرفه در مطالعه Mbajiorgu، Haghanifar، AL-Shayyab، Roy، Grover، Claey، Chkoura به ترتیب، ۸۵/۷، ۷۸/۴، ۷۹، ۸۳/۳، ۸۶، ۹۰/۴، ۷۹ درصد گزارش شده است. لازم به ذکر است که در همه این مطالعات با ارزیابی مندیبل خشک و یا رادیوگرافی پانورامیک انجام شدند (۶۷-۶۴، ۳۳، ۱۷) Al-Shayyab بیان می‌دارد که تقارن مکانی در مردان و جوانان (۴۰-۱۱ سال)، بیشتر از زنان و افراد با سن بالاتر است (۵۹). این در حالی است، که Fabian در بررسی مندیبل‌های خشک انسان، در ۷۸ درصد موارد، عدم تقارن در محل منتال فورامن را گزارش می‌کند (۱۹).

۲-۵- تغییرات مکان منتال فورامن با افزایش سن
مکان منتال فورامن با افزایش سن تغییر می‌کند. در کودکان قبل از رویش دندان‌ها، معمولاً منتال فورامن در نزدیکی ریج آلوئول مشاهده می‌شود. با شروع رشد دندان، منتال فورامن به فاصله میانی بوردرهای فوقانی و تحتانی فک پایین منتقل

فورامندر سمت چپ بیشتر تخمین زده شد. در مطالعات Oliveira, Oguz, و Wang بعد عمودی منتال فورامن در سمت راست و چپ، یکسان بود (۶۸،۷۷،۸۰). علاوه بر این Sankar و همکاران اندازه متوسط منتال فورامن را بر روی مندیبل خشک در سمت چپ (۳/۳ میلی‌متر)، بیش از سمت راست (۲/۸ میلی‌متر) تخمین زدند (۳۲).

نتیجه‌گیری

در بیشتر افراد تنها یک منتال فورامن در هر سمت مندیبل موجود است. غیاب منتال فورامن پدیده‌ای نادر است، در مقایسه با آن، بر اساس مطالعات، وجود منتال فورامن فرعی شایع‌تر از غیاب آن بوده، اما در بیشتر مطالعات بروز آن نیز کمتر از ۱۵ درصد تخمین زده شده است. موقعیت منتال فورامن، در نژادهای مختلف اغلب بین دندان‌های پرمولر و یا زیر دندان پرمولر دوم می‌باشد و تقارن مکانی دو طرفه در اکثر موارد وجود دارد. علاوه بر این در بیشتر مطالعات، فاصله منتال فورامن تا سمفیز حدوداً ۱/۳ تا ۱/۳ فاصله سمفیز تا بوردر خلفی راموس است. شکل منتال فورامن گرد یا بیضی بوده و شایع‌ترین جهت آن، اغلب خلفی فوقانی است. اندازه منتال فورامن در مطالعات مختلف، متفاوت و حدوداً از ۲ تا ۵ میلی‌متر تخمین زده شده است و امکان عدم تقارن در اندازه آن، در دو سمت مندیبل، وجود دارد. به دلیل تنوعات منتال فورامن در نژادهای مختلف و افراد مختلف یک نژاد، استفاده از تکنیک‌های پیشرفته تصویربرداری همچون CBCT، جهت شناخت دقیق آناتومی و مورفولوژی منتال فورامن پیش از اعمال جراحی تهاجمی پیشنهاد می‌شود.

جهت منتال فورامن را در مندیبل‌های خشک نژاد Malawian، جهت خلفی فوقانی می‌دانند که با نتیجه مطالعات Mwaniki, Mbajjorgu (۱۷)، در کنیا (۵۷) Gupta (۶۹)، Boonpiruk در جمعیت Thais (۷۳)، Agarwall، South Gujarat (۷۴) و McMinn (۷۵) بر روی مندیبل‌های خشک همخوانی دارد. با این وجود، Rai و همکاران شایع‌ترین جهت منتال فورامن را جهت قدامی می‌دانند (۷۶). Gershenson و همکاران در سال ۱۹۸۶ جهات خلفی، لترال و افقی را گزارش نمودند (۱۲).

۵- اندازه منتال فورامن

بعد افقی و عمودی منتال فورامن در مطالعه Budhiraja و همکاران، بر روی مندیبل‌های خشک در شمال هند، به ترتیب حدوداً ۵/۱۹ و ۲/۶۱ میلی‌متر (۳۰) و در مطالعه Oguz و همکاران بر روی مندیبل خشک (۷۷) حدوداً ۳۴/۱۴ و ۲/۶۴ میلی‌متر تخمین زده شد. Singh و همکاران (۲۹)، بعد افقی منتال فورامن را در اسکال خشک انسان تقریباً ۲/۷۹ میلی‌متر گزارش نمودند. Von Arx و همکاران میانگین بعد عمودی و افقی منتال فورامن را به ترتیب ۳ و ۳/۲ میلی‌متر تخمین زدند و تفاوت زیاد از ۱/۸ تا ۵/۵ میلی‌متر را در اندازه این ابعاد گزارش نمودند (۷۸). میانگین سایز منتال فورامن در سایر مطالعات ۳/۷۹ و ۳/۱۸ میلی‌متر گزارش شده است (۱۷، ۱۵). اندازه متوسط منتال فورامن در آفریقای‌ها حدود ۵ میلی‌متر و در اسرائیلی‌ها حدود ۲ میلی‌متر می‌باشد (۷۹).

۵-۱- تقارن در اندازه منتال فورامن‌ها در دو سمت مندیبل

در مطالعه Oliveira و Wang بعد افقی منتال فورامن در سمت راست بیشتر از سمت چپ، گزارش شد (۶۸، ۸۰). این در حالی است که در مطالعه Oguz (۷۴) بعد افقی منتال

References:

- 1-Aher V, Pillai P, Mukram Ali F, Mustafa M, Ahire M, Kadri M, et al. *Anatomical position of mental foramen: A review*. Global J MedPub Health 2012; 1(1): 61-4.
- 2-Heller AA, Shankland WE. *Alternative to the inferior alveolar nerve block anesthesia when placing mandibular dental implants posterior to the mental foramen*. J Oral Implant 2001; 27(3): 127-33.

- 3-Farwell DG. *Management of symphyseal and parasymphiseal mandibular fractures*. Operative Techniques in Otolaryngo-Head Neck Surg 2008; 19(2): 108-12.
- 4-Vasconcelos JA, Avila GB, Ribeiro JC, Dias SC, Pereira LJ. *Inferior alveolar nerve transposition with involvement of the mental foramen for implant placement*. Medicina oral, patologia oral y cirugia bucal 2008; 13(11): E722-5.
- 5-Närhi TO, Ettinger RL, Lam EW. *Radiographic findings, ridge resorption, and subjective complaints of complete denture patients*. Inter J prosthodontics 1997; 10(2): 183-89.
- 6-Soikkonen K, Wolf J, Ainamo A, Qiufei X. *Changes in the position of the mental foramen as a result of alveolar atrophy*. J oral rehabilitation 1995; 22(11): 831-33.
- 7-Azaz B, Lustmann J. *Anatomical configurations in dry mandibles*. British J Oral Surg 1973; 11(1): 1-9.
- 8-De Freitas V, Madeira MC, Toledo Filho JL, Chagas CF. *Absence of the mental foramen in dry human mandibles*. Cells Tissues Organs 1979; 104(3): 353-55.
- 9-Hasan T, Fauzi M, Hasan D. *Bilateral absence of mental foramen—a rare variation*. Int J Anat Variat 2010; 3: 167-69.
- 10-Naitoh M, Hiraiwa Y, Aimiya H, Gotoh K, Arijji E. *Accessory mental foramen assessment using cone-beam computed tomography*. Oral Surg, Oral Med, Oral Patho, Oral Radiolo Endodonto 2009; 107(2): 289-94.
- 11-Hasan T. *Characteristics of the mental foramen in different populations*. Internet J biologi anthropology 2011; 4(2): 14.
- 12-Gershenson A, Nathan H, Luchansky E. *Mental foramen and mental nerve: changes with age*. Cells Tissues Organs 1986; 126(1): 21-8.
- 13-Vasconcelos TV, Neves FS, Haiter-Neto F, Freitas DQ. *Double mental foramina*. Revista Cubana de Estomatologia 2013; 50(4): 443-48.
- 14-Sawyer DR, Kiely ML, Pyle MA. *The frequency of accessory mental foramina in four ethnic groups*. Archives oral bio 1998; 43(5): 417-20.
- 15-Igbigbi PS, Lebona S. *The position and dimensions of the mental foramen in adult Malawian mandibles*. West African JMed 2006; 24(3): 184-89.
- 16-Singh SK, Gopinathan K, Dhall U, Chhabra S. *Variation in the position and number of mental foramen in mandibles of North Indian population*. J Anat Soc India 1992; 41(1): 47-51.
- 17-Mbajjorgu EF, Mawera G, Asala SA, Zivanovic S. *Position of the mental foramen in adult Black Zimbabwean mandibles: a clinical anatomical study*. Central Afri JMed 1998; 44(2): 24-30.
- 18-Guo JL, Su L, Zhao JL, Yang L, Lv DL, Li YQ, et al. *Location of mental foramen based on soft-and hard-tissue landmarks in a Chinese population*. JCraniofacial Surg 2009; 20(6): 2235-37.

- 19-Fabian FM. *Position, shape and direction of opening of the mental foramen in dry mandibles of Tanzanian adult black males*. Italian J anatomy embryo Archivio italiano di anatomia ed embriologia 2006; 112(3): 169-77.
- 20-Gorgen M, Miloglu O, Ersoy I, Bayrakdar IS, Akgul HM. *The assessment of accessory mental foramina using Cone- Beam Computed Tomography*. Turk J Med Sci 2013; 45(3): 479-83.
- 21-Balcioglu HA, Kocaelli H. *Accessory mental foramen*. N Am J Med Sci 2009; 1(6): 314-15.
- 22-Kieser J, Kuzmanovic D, Payne A, Dennison J, Herbison P. *Patterns of emergence of the human mental nerve*. Arch Oral Biol 2002; 47(10): 743-47.
- 23-Fanibunda K, Matthews JNS. *Relationship between accessory foramina and tumour spread in the lateral mandibular surface*. J anatomy 1999; 195(02): 185-90.
- 24-Kaufman E, Serman NJ, Wang PD. *Bilateral mandibular accessory foramina and canals: a case report and review of the literature*. Dentomaxillofacial Radio 2000; 29(3): 170-75.
- 25-McDonnell D, Nouri MR, Todd ME. *The mandibular lingual foramen: a consistent arterial foramen in the middle of the mandible*. J anatomy 1994; 184(Pt 2): 363.
- 26-McGregor AD, MacDonald DG. *Patterns of spread of squamous cell carcinoma within the mandible*. Head neck 1989; 11(5): 457-61.
- 27-Santini A, Land M. *A comparison of the position of the mental foramen in Chinese and British mandibles*. Cells Tissues Organs 1990; 137(3): 208-12.
- 28-Hoque MM, Ara S, Kamal AM, Momen MA. *Study of number, shape, size and position of mental foramen in Bangladeshi dry adult human mandible*. Bangladesh J Anat 2013; 11(1): 7-10.
- 29-Singh R, Srivastav AK. *Study of position, shape, size and incidence of mental foramen and accessory mental foramen in Indian adult human skulls*. Int J Morphol 2010; 28(4): 1141-46.
- 30-Budhiraja V, Rastogi R, Lalwani R, Goel P, Chandra SC. *Study of position, shape and size of mental foramen utilizing various parameters in dry adult human mandibles from North India*. ISRN anatomy 2013.
- 31-Parnami P, Gupta D, Arora V, Bhalla S, Kumar A, Malik R. *Assessment of the horizontal and vertical position of mental foramen in Indian population in terms of age and sex in dentate subjects by pano-ramic radiographs: A retrospective study with review of literature*. Open Dent J2015; 31(9): 297-302.
- 32-Sankar DK, Bhanu SP, Susan PJ. *Morphometrical and morphological study of mental foramen in dry dentulous mandibles of South Andhara population of India*. Indian J Dent Res 2011; 22(4): 542-46
- 33-Haghanifar S, Rokouei M. *Radiographic evaluation of the mental foramen in a selected Iranian population*. Indian J Dent Res 2009; 20(2): 150.
- 34-Zamani NA, Hekmatian E, Rahmani L. *Prevalence of mental foramen horizontal location on panoramic radiographs of patients to the radiology department of Isfahan University of Medical Sciences (In persian)*. Isfahan Faculty Dent J 2011; 4(24): 720-25.

- 35-Khojastepour L, Mirbeigi S, Mirhadi S, Safaee A. *Location of Mental Foramen in a Selected Iranian Population: A CBCT Assessment*. Iranian endodontic J 2015; 10(2): 117.
- 36-Babshet M, Sandeep R, Burde K, Nandimath K. *Evaluation of the position of mental foramen and its correlation with age in selected Indian population using digital panoramic radiograph*. Int J Dent Sci Res 2015; 3(4): 87-91
- 37-Jamdade AS, Bhayana SYR, Khare V, Pardhe N, Mathur N. *Radiographic localization of mental foramen in a selected Indian population*. I J M H S2013; 3(5): 249-53.
- 38-Genu PR, Vasconcellos RJDH, Oliveira BPD, Vasconcellos BCGD, Delgado NCDC. *Analysis of anatomical landmarks of the mandibular interforaminal region using CBCT in a Brazilian population*. Braz J Oral Sci 2014; 13(4): 303-07.
- 39-Neiva RF, Gapski R, Wang HL. *Morphometric analysis of implant-related anatomy in Caucasian skulls*. J Periodontol 2004; 75(8): 1061-67.
- 40-Chen Z, Chen D, Tang L, Wang F. *Relationship between the position of the mental foramen and the anterior loop of the inferior alveolar nerve as determined by cone beam computed tomography combined with mimics*. J Comput Assist Tomogr 2015; 39(1): 86-93.
- 41-Amorim MM, Borini CB, de Castro Lopes SLP, Haiter-Neto F, Caria PHF. *Morphological description of mandibular canal in panoramic radiographs of Brazilian subjects: Association between anatomic characteristic and clinical procedures*. Int J Morphol 2009; 27(4): 1243-48.
- 42-Adejuwon SA, Omowunmi M, Salawu OT. *Variations in the mandibular foramina of Yoruba ethnic group of Nigeria*. J Med Sci 2012; 12(6): 188-92.
- 43-Fujita A, Suzuki T. *Computed tomographic analysis of the mental foramen and nerve in Japanese patients*. Impl Dent 2014; 23(4): 471-76.
- 44-Udhaya K, Saraladevi KV, Sridhar J. *Morphometric analysis of the mental foramen in adult dry human mandibles: a study on the South Indian population*. J Clin Diagn Res 2013; 7(8): 1547-51.
- 45-Pokhrel R, Bhatnagar R. *Position and number of mental foramen in dry human mandibles: Comparison with respect to sides and sexes*. OA Anatomy 2013; 1(4): 31.
- 46-Afkhami F, Haraji A, Boostani HR. *Radiographic localization of the mental foramen and mandibular canal*. J Dent Med Tehran Univ Med Sci 2013; 10(5): 436-42.
- 47-Lopes PTC, Pereira GAM, Santos AMPV. *Location of the mental foramen in dry mandibles of adult individuals in Southern Brazil*. J Morphol Sci 2010; 27(1): 23-5.
- 48-Gada SK, Nagda SJ. *Assessment of position and bilateral symmetry of occurrence of mental foramen in dentate Asian population*. J Clin Diagn Res 2014; 8(2): 203-05.

- 49-Yesilyurt H, Aydinloglu A, Kavaklı A, Ekinçi N, Eroglu C, Hacalioğulları M, et al. *Local differences in the position of the mental foramen*. Folia Morphol 2008; 67(1): 32-5.
- 50- Green RM. *The position of the mental foramen: a comparison between the southern (Hong Kong) Chinese and other ethnic and racial groups*. Oral Surg Oral Med Oral Pathol 1987; 63(3):287-90.
- 51-Ngeow WC. *Is there a "safety zone" in the mandibular premolar region where damage to the mental nerve can be avoided if periapical extrusion occurs?* J Canadian Dent Asso 2010; 76(1).
- 52-Amorim MM, Prado FB, BoriniCB, Bittar TO, VolpatoMC, Groppo FC, et al. *The Mental Foramen Position in Dentate and Edentulous Brazilian's mandible*. Inter J Morpho 2008; 26(4): 981-87.
- 53-NM AI Jasser, AL Nwoku. *Radiographic study of the mental foramen in a selected Saudi Population*. Dentomaxillofacial Radio 1998; 27(6): 341-43.
- 54-Gungor K, Ozturk M, Semiz M, Lynn Brooks S.A *Radiographic Study of Location of Mental Foramen in a selected Turkish population on Panoramic Radiograph*. Coll Antropol 2006; 30(4): 801-05.
- 55-Kim IS, Kim SG, Kim YK, Kim JD. *Position of mental foramen in Korean population: a clinical and radiographic study*. Implant Dent 2006; 15(4): 404-10.
- 56-Santini A, Alayan I. *A comparative anthropometric study of the position of the mental foramen in three populations*. Br Dent J 2012; 212(4): E7-E7.
- 57-Mwaniki DL, Hassanali J. *The position of mandibular and mental foramina in Kenyan African mandibles*. East Afr Med J 1992; 69(4): 210-13.
- 58-Olsoji HO, Tahir A, Ekanem AU, Abubakar AA. *Radiographic and Anatomic locations of mental foramen in northern Nigerian adults*. [Abstract]Nigerian Post-graduate Med J 2004; 11(3): 230-33.
- 59-Al-Shayyab MH, Al-Soleinat F, Dar-Ode NS, Ryalat S, Baqain ZH. *The mental foramen I: Radiographic study of the anterior-posterior position in Iraqi population*. Int J Morphol 2015; 33(1): 149-57.
- 60-Niknami M, Esmaeeli F, Nazer A. *Radiographic evaluation of location and shape of mental foramen in selective Iranian population*. J Res Dent Sci 2011; 8(2): 102-08. [persian]
- 61-Tebo HG, Telford IR. *An analysis of the variations in position of the mental foramen*. Anat Rec 1950; 107(1): 61-6.
- 62-Ukoha UU, Umesalugo KE, Ofoego UC, Ejimofor OC, Nzeako HC, Edokwe CG. *Position, shape and direction of the mental foramen in mandibles in South –Eastern Nigeria*. Int J Biomed Res 2013; 4(9): 499-503.
- 63-Pavusek I, Simovic M, Vodanovic M. *Symmetry of mental foramen in Croatia archaeological sample*. Bull Int Assoc Paleodont 2014; 8(2): 233-43.
- 64-Roy PP, Ambali MP, Doshi MA, Jadhav SD. *Variation in the position, shape and direction of the mental foramen in dry mandibles*. Int J Anat Res 2014; 2(2): 418-20.

- 65-Grover PS, Lorton L. *Bifid mandibular nerve as a possible cause of inadequate anesthesia in mandible*. J Oral Maxillofac Surg 1983; 41(3): 177-79.
- 66-Claeys V, Wackens G. *Bifid mandibular canal: literature review and case report*. *DentoMaxilloFac Radiol*. 2014; 34: 55-8.
- 67-Chkoura A, El Wady W. *Position of the mental foramen in a Moroccan population: A radiographic study*. Imaging Sci Dent 2013; 43(2): 71-5.
- 68-Oliveira EM, Araújo ALD, Da Silva CMF, Sousa-Rodrigues CF, Lima FJC. *Morphological and morphometric study of the mental foramen on the M-CP-18 Jiachenjiang point*. *Inter J Morpho* 2009; 27(1): 231-38.
- 69- Gupta S, Soni JS. *Study of anatomical variations and incidence of mental foramen and accessory mental foramen in dry human mandibles*. *Nat J Health Res* 2012; 2(1): 28-30.
- 70-Al-Khateeb T, Hamasha AA-H, Ababneh KT. *Position of the mental foramen in a northern regional Jordanian population*. *Surgical Radio Anatomy* 2007; 29(3): 231-37.
- 71-Ebrahimi M, Pripatnanont P, Omami G, Tharanon W. *Cone-Beam Computed Tomography analysis of mental and genial spinal foramina in a Thai population*. *Int J Dentistry Oral Sci* 2015; 2(4): 65-71.
- 72-Raman RK, Choudhary G. *Study of morphology and morphometric of mental foramen in adult human mandibles of Kathmandu Vally population*. *Int J Sci Res* 2015; 4(8): 1947-49.
- 73-Boonpiruk N. *Location of mental foramen in Thai skulls*. *J Dent Assoc Thai* 1975; 25(6): 295-302.
- 74- Agarwal DR, Gupta SB. *Morphometric analysis of mental foramen in human mandibles of South Gujarat*. *People's J Sci Res* 2011; 4(1): 15-8.
- 75-McMinn RMH. *In last's anatomy regional and applied*. 9th ed. UK: Churchill Livingstone; 1998: 506
- 76-Rai R, Shrestha S, Jha S. *Mental foramen: a morphological and morphometrical study*. *Int J Healthcare Biomed Res* 2014; 2(4): 144-50.
- 77-Oguz O, Bozkir MG. *Evaluation of location of mandibular and mental foramina in dry, young, adult human male, dentulous mandibles*. *The West Indian Med J* 2002; 51(1): 14-6.
- 78-von Arx T, Friedli M, Sendi P, Lozanoff S, Bornstein MM. *Location and dimensions of the mental foramen: a radiographic analysis by using cone-beam computed tomography*. *J Endod* 2013; 39(12): 1522-28.
- 79-Živanović S. *Some morphological characters of the East African mandible*. *Cells Tissues Organs* 1970; 77(1): 109-19.
- 80-Wang TM, Shih C, Liu JC, Kuo KJ. *A clinical and anatomical study of the location of the mental foramen in adult Chinese mandibles*. *Acta Anat Basel* 1986; 126(1): 29-33.
- 81- Serman NJ. *The mandibular incisive foramen*. *J Anat* 1989; 167: 195-98.
- 82-Ilayperuma I, Nanayakkara G, Palahepitiya N. *Morphometric analysis of the mental foramen in adult Sri Lanka Mandibles*. *Int J Morphol* 2009; 27(4): 1019-24.

- 83-Prabodha LBL, Nanayakkara BG. *The position, dimensions and morphological variations of mental foramen in mandible* 2006; 11(1): 13-5.
- 84-Carruth P, He J, Benson BW, Schneiderman ED. *Analysing of the size and position of the mental foramen using the CS9000 Cone-beam computed tomographic unit.* J Endod 2015; 41(7): 1032-36.
- 85-Apinhasmit W, Chompoopong MS, Methathrathip D, Sansuk R, Phetphunphiphat W. *Supraorbital Notch/Foramen, Infraorbital Foramen and Mental Foramen in Thais: anthropometric measurements and surgical relevance.* J Med Assoc Thai 2006; 89(5): 675-82.
- 86-Moogala SS, Boyapati R, Devulapalli NS, Chakrapani S, Kolaparthi L. *Anthropometrics of mental foramen in dry dentate and edentulous mandibles in Coastal Andhra Pradesh state.* J Indian Soci Periodontal 2014; 18(4): 497-502.
- 87-Kqiku L. *Position and symmetry of the mental foramen.* EC Dent Sci 2015; 1(5): 193-95.

REVIEW ARTICLE***A Review on Anatomical Variations of Mental Foramen
(Number, Location, Shape, Symmetry, Direction and Size)***

*Ezoddini-Ardakani F (PhD)¹, Safaee A (DDS)^{*2}, Safaei M (PhD)³, Sarikhani Khorrami KH (DDS)⁴*

¹ Department of Oral and Maxillofacial Radiology, Dentistry School, Shahid Sadoughi University of Medical Sciences, Yazd, Iran.

^{2,4} Department of Oral and Maxillofacial Radiology, Dentistry School, Shahid Sadoughi University of Medical Sciences, Yazd, Iran.

³ Postgraduate student of Pathology, School of Medecine, Mashhad University of Medical Sciences, Mashhad, Iran.

Received: 25 Nov 2015

Accepted: 9 Feb 2016

Abstract

Mental foramen is located on the anterior aspect of the mandible that permits the terminal branch of the inferior alveolar nerve and blood vessels to exit. The anatomical variations of mental foramen are of considerable importance in local anesthesia, treatment of the fractures in the parasymphysis area, orthognathic surgeries, implant placement, etc. Regarding the importance of mental foramen in dentistry (from local anesthesia to invasive surgical procedures), this study intends to review the anatomical variations of mental foramen in this study. Absence of mental foramen is rare. On the other hand, prevalence of accessory mental foramen has been estimated lower than 15% in the most studies. The position of mental foramen is normally between first and second premolar teeth or under second premolar tooth in different ethnic groups and bilateral symmetry exists in regard with location in most cases. In most studies, the ratio of distance from mental foramen to symphysis to distance from symphysis to posterior border of ramus has been reported about 1/3.5 to 1/3. Mental foramen is oval or circular in shape and its most common direction is usually posterosuperior. Its size in different studies has been estimated about 2 to 5 millimeters and asymmetry in size is possible on both sides of mandible. Due to variations of mental foramen between various ethnic groups and even different individuals in the same ethnic group, using advanced imaging techniques such as CBCT is recommended in order to gain detailed knowledge of anatomy and morphology of mental foramen before applying invasive surgeries.

Keywords: Anatomical variations; Ethnic groups; Mandible; Mental foramen

This paper should be cited as:

Ezoddini-Ardakani F, Safaee A, Safaei M, Sarikhani Khorrami KH. *A review on anatomical variations of mental foramen (number, location, shape, symmetry, direction and size)*. J Shahid Sadoughi Univ Med Sci 2016; 23(11): 1127-39.

****Corresponding author: Tel: 09151534200, Email:at.safaee@gmail.com***