



مطالعه اثرات محافظتی ژل رویال و ویتامین C در برابر آنمی همولیتیک تجربی بر هورمون‌های جنسی و هیستوشیمی بافت بیضه موش‌های سفید آزمایشگاهی بالغ

حجت عنبر^۱، رسول شهروز^{۲*}، حسن ملکی نژاد^۳، صادق سعادت^۴

چکیده

مقدمه: فنیل‌هیدرازین یک ترکیب همولیتیک شناخته شده است که باعث ایجاد سمیت در گلبول‌های قرمز می‌گردد. مطالعه حاضر به منظور ارزیابی اثرات محافظتی احتمالی ژل رویال و ویتامین C در برابر آسیب‌های بافتی ناشی از فنیل‌هیدرازین در بیضه موش انجام شد. روش بررسی: تعداد ۶۴ موش نر بالغ به صورت تصادفی و به تعداد مساوی به هشت گروه تقسیم شدند. گروه اول سرم فیزیولوژی با دوز ۰/۱ ml به صورت داخل صفاقی دریافت کردند، گروه دوم فنیل‌هیدرازین با دوز ۶ mg/۱۰۰ gr به صورت داخل صفاقی هر ۴۸ ساعت دریافت نمودند، گروه سوم به همراه فنیل‌هیدرازین، ویتامین C با دوز ۲۵۰ mg/kg به صورت روزانه و داخل صفاقی دریافت کردند. گروه چهارم به همراه فنیل‌هیدرازین، ژل رویال با دوز ۱۰۰ mg/kg به صورت گاوژ روزانه دریافت کردند. گروه پنجم به همراه فنیل‌هیدرازین، ویتامین C و ژل رویال را با دوزهای مشابه گروه قبل دریافت کردند. گروه ششم ویتامین C، گروه هفتم ژل رویال و گروه هشتم ژل رویال و ویتامین C را با دوزهای مشابه گروه‌های قبل و بدون تزریق فنیل‌هیدرازین دریافت نمودند. پس از ۳۵ روز نمونه‌های سرمی و بافتی تهیه و برای آزمایشات سرمی (تستوسترون، LH، FSH) و مطالعات هیستوشیمیایی (مالوری آزان، آلکالین فسفاتاز، PAS، Oil-Red-O) مورد استفاده قرار گرفتند.

نتایج: نتایج نشان‌دهنده تغییرات هیستوشیمیایی بافت بیضه در گروه فنیل‌هیدرازین بود، که ژل رویال و ویتامین C توانستند تا حدودی این تغییرات را بهبود بخشند. همچنین آزمایشات سرمی نیز نشان‌دهنده کاهش معنی‌دار تستوسترون، FSH و LH بود که ژل رویال و ویتامین C توانستند از این کاهش جلوگیری کنند.

نتیجه‌گیری: به نظر می‌رسد ژل رویال و ویتامین C از طریق مهار رادیکال آزاد می‌توانند آسیب‌های بافتی و سرمی ناشی از فنیل‌هیدرازین را کاهش دهد.

واژه‌های کلیدی: ژل رویال، ویتامین C، فنیل‌هیدرازین، هیستوشیمی، هورمون‌های جنسی

۱- دانشجوی دکترای تخصصی، بخش بافت‌شناسی مقایسه‌ای، دانشکده دامپزشکی، دانشگاه تهران

۲- دانشیار، بخش بافت‌شناسی و جنین‌شناسی، گروه علوم پایه، دانشکده دامپزشکی، دانشگاه ارومیه

۳- استاد، بخش سم‌شناسی و دارو‌شناسی، گروه علوم پایه، دانشکده دامپزشکی، دانشگاه ارومیه

۴- دانشجوی دکترای عمومی، بخش دامپزشکی، دانشکده دامپزشکی، دانشگاه ارومیه

* نویسنده مسئول؛ تلفن: ۰۹۱۴۳۴۸۲۳۳۶، پست الکترونیکی: rasoulshahrooz1@gmail.com

تاریخ پذیرش: ۱۳۹۴/۱۰/۱۰

تاریخ دریافت: ۱۳۹۴/۷/۱۵

مقدمه

فنیل هیدرازین یک ماده شیمیایی قوی است که باعث سمیت در بافت و سطوح مختلف می‌شود که عمدتاً در صنعت، سموم صنعتی و آفت‌کش‌ها، مواد منفجره، به عنوان تب بر در پزشکی، در درمان سل و فشار خون بالا کاربرد دارد (۱،۲). این ماده در انسان و حیوانات باعث ایجاد کم‌خونی همولیتیک می‌شود، افزایش میزان آهن بافتی در اثر لیز شدن گلبول‌های قرمز و کاهش اکسیژن (هیپوکسی) از عوارض ناشی از این نوع کم‌خونی است. میزان آهن داخل سلولی، مثل تمامی مواد ضروری مورد نیاز سلول، به طور دقیق توسط مکانیسم‌های غشای سلول و خود سلول تنظیم می‌شود و ثابت شده است که افزایش میزان این ماده در داخل و خارج از سلول باعث ایجاد شرایط استرس اکسیداتیو و آسیب به چربی غشای سلول و اندامک‌های آن می‌شود (۳،۴). مطالعات نشان می‌دهد که هیپوکسی مزمن اسپرماتوژنز را در موش‌های صحرایی و میمون متوقف می‌کند (۵). همچنین هیپوکسی در جوندگان نر از سنتز و آزاد شدن گونادوتروپین‌ها جلوگیری می‌کند (۶،۷). از آنجایی که فنیل هیدرازین به عنوان ماده‌ای مناسب برای القای این نوع کم‌خونی و مطالعه مکانیسم‌های کم‌خونی توصیف شده است (۱)، در این بررسی این ماده به عنوان عامل ایجادکننده کم‌خونی بکار رفت. ویتامین C یا ال-آسکوربات ریزمغذی حیاتی برای گونه‌های پیشرفته مانند انسان، میمون‌ها و شمار اندکی از گونه‌های دیگر پستانداران به ویژه خوکچه هندی و تعدادی از گونه‌های پرنده‌گان و برخی ماهی‌ها است. مقدار ویتامین C یک شاخص اساسی برای تعریف ارزش تجاری میوه‌ها و سبزی‌ها می‌باشد. ویتامین C ماده جامد سفید رنگ و یکی از ویتامین‌های محلول در آب و غیرسمی، و دارای آستر حلقوی بوده و در محیط آبی هیدرولیز می‌شود و حالت اسیدی پیدا می‌کند (۸،۹). این ویتامین در واکنش‌های شیمیایی بدن یک حمل‌کننده الکترون است و از مهم‌ترین آنتی‌اکسیدان‌ها است (۱۰)، و در خنثی‌سازی رادیکال‌های آزاد و رفع استرس اکسیداتیو نقش دارد (۱۱،۱۲).

ژل رویال (Royal Jelly یا RJ) به عنوان غذای ملکه زنبورهای عسل شناخته شده و توسط لاروهای جوان زنبور عسل و ملکه

مورد استفاده قرار می‌گیرد و این ماده نقش مهمی در تغذیه ملکه دارد. این ماده از غدد زیرحلقی (hypopharynx) و تحت‌فکی (mandibular) زنبورهای کارگر جوان ترشح می‌شود. ژل رویال ماده‌ای ژلاتینی به رنگ سفید شیری است و دارای بوی تند و مزه‌ای میوه‌ای و ارزش غذایی فراوان می‌باشد. این ژل عامل بزرگ‌تر بودن جثه، قدرت باروری زیاد و بیشتر بودن طول عمر ملکه است (۱۳،۱۴). همچنین نشان داده شده است که ژل رویال دارای انواع فعالیت‌های بیولوژیکی در سلول‌ها و بافت‌های مختلف مدل‌های حیوانی می‌باشد (۱۵). ژل رویال اثرات تحریکی بر اندام‌های مختلف بدن دارد و می‌تواند عملکرد آنها را بهبود ببخشد (۱۶). ژل رویال به حفظ فعالیت منظم و طبیعی هورمون‌ها کمک کرده، همچنین یک مکمل انرژی برای سنین مختلف به شمار می‌رود و در درمان مشکلات از کار افتادگی جنسی مزمن ارزشمند است (۱۷).

هدف مطالعه حاضر بررسی اثرات محافظتی ژل رویال و ویتامین C در جلوگیری از اثرات هیپوکسی و به دنبال آن استرس اکسیداتیو ناشی از آنمی همولیتیک القاء شده توسط فنیل هیدرازین بر کیفیت پارامترهای مورفومتری بیضه و میزان هورمون‌های جنسی در موش‌های سوری بالغ می‌باشد.

روش بررسی

در این مطالعه تجربی فنیل هیدرازین (Sigma Aldrich P6926) جهت القاء کم‌خونی همولیتیک مورد استفاده قرار گرفت. ویتامین C (500 mg/5 ml) از شرکت دارو پخش (تهران-ایران) تهیه شد. ژل رویال مورد استفاده در این مطالعه شهریور ماه سال ۱۳۹۲ از کندوهای زنبورستان‌های شهرستان ارومیه تهیه گردید. برای انجام این مطالعه که به صورت یک کارآزمایی تجربی تصادفی دارای شاهد طرح‌ریزی شده بود، تعداد ۶۴ سر موش سفید کوچک آزمایشگاهی نر بالغ با وزن ۲۵-۲۰ گرم از مرکز پرورش و نگهداری حیوانات آزمایشگاهی دانشکده دامپزشکی دانشگاه ارومیه تهیه گردید. حیوانات تحت شرایط استاندارد ۱۲ ساعت روشنایی و ۱۲ ساعت تاریکی، دمای 25 ± 2 درجه سانتی‌گراد و رطوبت نسبی 50 ± 10 ٪ در قفس‌هایی با پوشش

گروه هشتم: شامل موش‌هایی هستند که ژل رویال را همراه با ویتامین C با دوزهای مشابه گروه‌های قبل بدون تزریق فنیل‌هیدرازین دریافت کردند.

تمامی موش‌های موجود در هشت گروه ذکر شده ۲۴ ساعت پس از آخرین تیمار، آسان‌کشی شدند سپس وزن بدن و بیضه حیوانات توسط ترازوی دقیق آزمایشگاهی (در حد میلی‌گرم) اندازه‌گیری شد و نمونه‌های خون توسط سرنگ‌های استریل به صورت مستقیم از قلب جمع‌آوری گردیدند. جهت به دست آوردن سرم، نمونه‌ها در ۳۰۰۰ دور به مدت پنج دقیقه سانتریفیوژ شدند و سرم‌ها تا زمان سنجش هورمونی به دمای ۲۰- درجه سانتی‌گراد انتقال یافتند. برای سنجش تستوسترون، روش الیزا و ایمونتری با استفاده از کیت اختصاصی (Diaplus Inc. USA) مورد ارزیابی قرار گرفته و گروه‌ها با هم مقایسه شدند. همچنین میزان هورمون‌های FSH و LH سرم نیز با روش ایموناسی (آی کروما) و با استفاده از کیت‌های اختصاصی WHO/Sigma Asso-REGC اندازه‌گیری شدند.

پس از کالبدگشایی، نمونه‌های بافتی بیضه با رعایت اصول استریل برداشت و بیضه‌های سمت راست جهت ثبوت به محلول ثبوتی فرمالین ۱۰٪ منتقل شدند. نمونه‌های بافتی بیضه راست پس از ثبوت، به همراه مشخصات درون ظروف مخصوص قرار گرفته و متعاقب طی مراحل پاساژ بافتی، با استفاده از پارافین مذاب قالب‌گیری شدند. سپس با استفاده از دستگاه میکروتوم برش‌هایی به ضخامت ۷ میکرومتر از قالب‌های پارافینی تهیه گردید و در نهایت رنگ‌آمیزی هماتوکسیلین-انوزین و رنگ‌آمیزی مالوری آزان (Mallory-Azan) جهت رنگ‌آمیزی نمونه‌ها مورد استفاده قرار گرفت. در مطالعات بافت‌شناسی حالت بافت بینابینی از نظر ادم و پرخونی و لوله‌های منی‌ساز از نظر ضخامت و گسیختگی اپیتلیوم زایگر مورد بررسی قرار گرفت. میزان پراکندگی رشته‌های کلاژن در بافت بیضه نیز توسط رنگ‌آمیزی مالوری آزان مورد بررسی قرار گرفت (۲۱). همچنین این مقاطع بافتی به منظور مطالعه ترکیبات کربوهیدراته به وسیله روش پرئودیک اسید شیف (PAS) رنگ‌آمیزی شده که در این روش دانه‌های پاس مثبت به رنگ قرمز براق دیده می‌شوند (۲۲).

خاک چوب نگهداری شدند. تمام حیوانات در شرایط تغذیه‌ای یکسان با ذرت، گندم، جو و پلت به نسبت‌های برابر تغذیه شده و امکان دسترسی آزاد به آب آشامیدنی نیز برای تمامی آنها وجود داشت. کلیه ضوابط و شرایط نگهداری و انجام آزمایشات روی حیوانات نیز بر اساس دستورالعمل‌های مصوب کمیته اخلاق دانشکده صورت پذیرفت. متعاقب دو هفته سازگاری با شرایط محیط، حیوانات به صورت تصادفی به هشت گروه هشت‌سری به شکل زیر تقسیم شدند و طی ۳۵ روز مورد بررسی قرار گرفتند:

گروه کنترل: شامل موش‌هایی هستند که روزانه سرم فیزیولوژی به مقدار ۰/۱ میلی‌لیتر به صورت داخل صفاقی دریافت کردند.

گروه فنیل‌هیدرازین: حیوانات این گروه فنیل‌هیدرازین را به میزان ۶ میلی‌گرم به ازای هر صدگرم وزن بدن به صورت داخل صفاقی هر ۴۸ ساعت به منظور ایجاد کم‌خونی همولیتیک دریافت کردند (۱۸).

گروه سوم: حیوانات این گروه علاوه بر فنیل‌هیدرازین، ۲۵۰ میلی‌گرم ویتامین C نیز به ازای هر کیلوگرم وزن بدن به صورت داخل صفاقی چهار ساعت قبل از تجویز فنیل‌هیدرازین دریافت نمودند (۱۹).

گروه چهارم: حیوانات این گروه علاوه بر فنیل‌هیدرازین، ژل رویال را نیز به میزان ۱۰۰ میلی‌گرم به ازای هر کیلوگرم وزن بدن به صورت خوراکی چهار ساعت قبل از تجویز فنیل‌هیدرازین دریافت نمودند (۲۰).

گروه پنجم: حیوانات در این گروه علاوه بر فنیل‌هیدرازین، ویتامین C را به میزان ۲۵۰ میلی‌گرم به ازای هر کیلوگرم وزن بدن به صورت داخل صفاقی همراه با ژل رویال به میزان ۱۰۰ میلی‌گرم به ازای هر کیلوگرم وزن بدن به صورت خوراکی چهار ساعت قبل از تجویز فنیل‌هیدرازین دریافت نمودند.

گروه ششم: شامل موش‌هایی هستند که ویتامین C با دوز مشابه گروه‌های قبلی، بدون تزریق فنیل‌هیدرازین دریافت نمودند. گروه هفتم: شامل موش‌هایی هستند که ژل رویال با دوز مشابه گروه‌های قبلی، بدون تزریق فنیل‌هیدرازین دریافت نمودند.

وزن حیوانات در هنگام نمونه برداری نشان داد که میانگین وزن در گروه فنیل هیدرازین نسبت به گروه کنترل کاهش معنی داری وجود داشت ($P=0/001$). در حالی که استفاده از ویتامین C و ژل رویال به تنهایی و باهم به همراه فنیل هیدرازین در گروه‌های جداگانه باعث شد که وزن حیوانات نسبت به گروه فنیل هیدرازین افزایش نشان داده و هر سه گروه نسبت به گروه کنترل و فنیل هیدرازین دارای اختلاف معنی دار بودند، در حالی که با یکدیگر اختلاف معنی دار نشان ندادند. همچنین در گروه‌های دریافت کننده ویتامین C و ژل رویال به تنهایی و با هم بدون فنیل هیدرازین موجب افزایش وزن در حد گروه کنترل و بیشتر از آن شده ولی با گروه کنترل فاقد اختلاف معنی دار بودند.

میانگین اختلاف وزن گروه‌ها قبل و بعد از تزریق نیز نتایج مشابهی نشان داد (جدول ۱).

نتایج حاصل از بررسی نسبت وزن بیضه راست و چپ به وزن بدن نشان داد که این نسبت در گروه فنیل هیدرازین نسبت به گروه کنترل کاهش معنی دار نشان داد ($P=0/002$). در حالی که در گروه‌های دریافت کننده ویتامین C و ژل رویال همراه با فنیل هیدرازین این نسبت افزایش یافته و نسبت به گروه فنیل هیدرازین اختلاف معنی دار نشان دادند ($P=0/001$), ولی این افزایش به اندازه گروه کنترل نبود (جدول ۱).

بیضه سمت چپ نیز پس از توزین برای بررسی‌های هیستوشیمی مانند آلکالین فسفاتاز و چربی غیراشباع به ۷۰- درجه سانتی‌گراد انتقال یافت و سپس به منظور مطالعه وجود چربی غیراشباع، با دستگاه کرایوستات (برش انجمادی) مدل برایت ساخت انگلیس از آنها مقاطع ۱۰ میکرومتری تهیه و به روش اوایل-رد-او (Oil-Red-O) رنگ آمیزی شد و دانه‌های حاوی چربی به رنگ قرمز روشن دیده شدند (۲۲). همچنین مقاطع ۱۰ میکرومتری برش انجمادی به روش آلکالین فسفاتاز (ALP) رنگ آمیزی شدند که دانه‌های حاوی این آنزیم به رنگ قهوه‌ای تیره مشاهده گردیدند (۲۲).

داده‌های این مطالعه با استفاده از بسته نرم‌افزاری SPSS نسخه ۱۹ مورد ارزیابی آماری قرار گرفتند و نتایج به صورت میانگین \pm انحراف معیار بیان شدند. جهت مقایسه بین گروه‌ها آنالیز واریانس یک طرفه و به دنبال آن تست تعقیبی دانکن مورد استفاده قرار گرفت و مقدار $P < 0/05$ برای تعیین سطح معنی داری بین گروه‌ها در نظر گرفته شد.

نتایج

نتایج وزن بدن و بیضه‌ها:

مطالعه حاضر نشان داد که وزن حیوانات در تمامی گروه‌ها در هنگام شروع آزمایش بین ۲۰ تا ۲۵ گرم بوده که در تمامی گروه‌ها هنگام نمونه برداری افزایش وزن مشاهده شد. میانگین

جدول ۱: نتایج میانگین و انحراف معیار وزن بدن در گروه‌ها برحسب گرم و نسبت وزن بیضه به وزن بدن برحسب میلی‌گرم

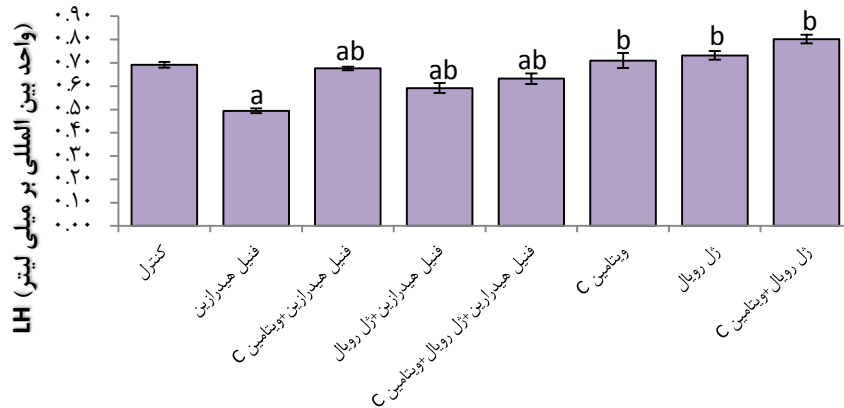
گروه	میانگین وزن گروه‌ها قبل از تزریق	میانگین وزن گروه‌ها بعد از تزریق	میانگین اختلاف وزن گروه‌ها قبل و بعد از تزریق	نسبت وزن بیضه به وزن بدن
کنترل	۲۱/۵۸ \pm ۰/۴۳	۳۴/۵۸ \pm ۰/۴۱	۱۳/۰۸ \pm ۰/۴۵	۰/۰۰۶۷ \pm ۰/۹۴ ^{-f}
فنیل هیدرازین	۲۲/۰۸ \pm ۰/۶۱	۲۷/۹۱ \pm ۰/۶۲	۵/۹۱ \pm ۰/۸۷	۰/۰۰۵۷ \pm ۰/۷۶ ^{-f}
فنیل هیدرازین + ویتامین C	۲۲/۲۸ \pm ۰/۴۱	۳۱/۷۵ \pm ۰/۴۰	۹/۰۶ \pm ۰/۵۵	۰/۰۰۶۴ \pm ۰/۵۵ ^{-f}
فنیل هیدرازین + ژل رویال	۲۱/۹۱ \pm ۰/۷۰	۳۳/۱۵ \pm ۰/۴۶	۱۱/۳۳ \pm ۰/۶۹	۰/۰۰۶۳ \pm ۰/۴۷ ^{-f}
فنیل هیدرازین + ویتامین C + ژل رویال	۲۲/۲۵ \pm ۰/۶۱	۳۳/۲۵ \pm ۰/۴۸	۱۰/۹۱ \pm ۰/۵۰	۰/۰۰۶۵ \pm ۰/۷۸ ^{-f}
ویتامین C	۲۲/۰۸ \pm ۰/۴۹	۳۴/۶۶ \pm ۰/۴۴	۱۲/۵۸ \pm ۰/۸۷	۰/۰۰۶۷ \pm ۰/۸۴ ^{-f}
ژل رویال	۲۲/۲۵ \pm ۰/۶۱	۳۶/۷۵ \pm ۰/۴۲	۱۴/۶۶ \pm ۰/۵۱	۰/۰۰۶۷ \pm ۰/۹۹ ^{-f}
ویتامین C + ژل رویال	۲۲/۳۳ \pm ۰/۶۲	۳۵/۹۱ \pm ۰/۲۳	۱۳/۵۸ \pm ۰/۵۶	۰/۰۰۶۷ \pm ۰/۹۳ ^{-f}

a: وجود اختلاف معنی دار در مقایسه با گروه کنترل

b: وجود اختلاف معنی دار در مقایسه با گروه فنیل هیدرازین

نتایج حاصل از سنجش هورمون‌ها: نسبت به گروه فنیل‌هیدرازین به طور معنی‌دار افزایش داده و با گروه کنترل نیز دارای اختلاف معنی‌دار بودند ($P=0/003$). همچنین استفاده از ویتامین C و ژل رویال به تنهایی و باهم بدون فنیل‌هیدرازین سطح هورمون LH را نسبت به گروه کنترل افزایش داده ولی با این گروه فاقد اختلاف معنی‌دار بودند (نمودار ۱).

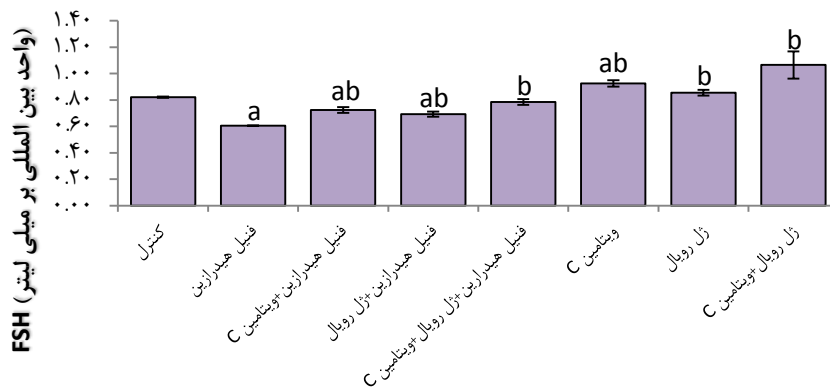
بررسی سطح هورمون LH در گروه‌های مختلف مورد آزمایش نشان داد که این هورمون در گروه فنیل‌هیدرازین نسبت به گروه کنترل به طور معنی‌دار کاهش یافته است ($P=0/005$)، درحالی‌که استفاده از ویتامین C و ژل رویال در گروه‌های دریافت‌کننده فنیل‌هیدرازین سطح این هورمون را



نمودار ۱: مقایسه میانگین هورمون LH در گروه‌های مختلف آزمایشی تمامی نتایج بر اساس میانگین \pm انحراف معیار بیان شده‌اند. a: وجود اختلاف معنی‌دار در مقایسه با گروه کنترل b: وجود اختلاف معنی‌دار در مقایسه با گروه فنیل‌هیدرازین

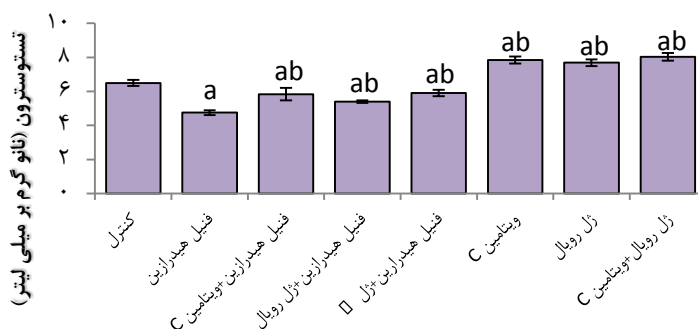
طور معنی‌دار افزایش نشان داد ($P=0/01$). همچنین این افزایش در گروه دریافت‌کننده ویتامین C و ژل رویال باهم به همراه فنیل‌هیدرازین همانند گروه کنترل بوده و با آن فاقد اختلاف معنی‌دار بود (نمودار ۲).

میزان سطح هورمونی FSH هم در گروه فنیل‌هیدرازین نسبت به گروه کنترل به طور معنی‌دار کاهش یافت در حالی که در گروه‌های ویتامین C و ژل رویال به تنهایی و با هم همراه با فنیل‌هیدرازین، سطح FSH نسبت به گروه فنیل‌هیدرازین به



نمودار ۲: مقایسه میانگین هورمون FSH در گروه‌های مختلف آزمایشی تمامی نتایج بر اساس میانگین \pm انحراف معیار بیان شده‌اند. a: وجود اختلاف معنی‌دار در مقایسه با گروه کنترل b: وجود اختلاف معنی‌دار در مقایسه با گروه فنیل‌هیدرازین

یافت ولی این افزایش به اندازه گروه کنترل نبوده و با آن اختلاف معنی‌دار نشان دادند ($P=0/01$). در گروه‌های دریافت‌کننده ویتامین C و ژل رویال به تنهایی و باهم بدون فنیل‌هیدرازین سطح هورمون تستوسترون بیش از گروه کنترل بوده و با هر دو گروه کنترل و فنیل‌هیدرازین اختلاف معنی‌دار نشان داد (نمودار ۳).

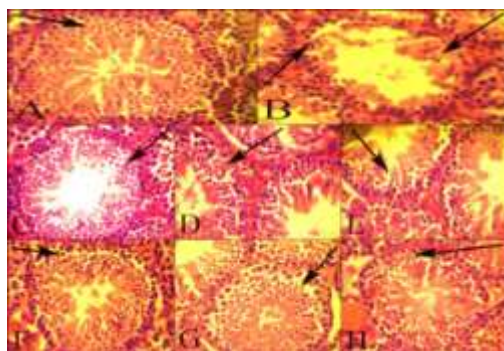


نمودار ۳: مقایسه میانگین هورمون تستوسترون در گروه‌های مختلف آزمایشی تمامی نتایج بر اساس میانگین \pm انحراف معیار بیان شده‌اند. a: وجود اختلاف معنی‌دار در مقایسه با گروه کنترل b: وجود اختلاف معنی‌دار در مقایسه با گروه فنیل‌هیدرازین

و باهم به همراه فنیل‌هیدرازین مطالعه بافت‌شناسی بیضه نشان داد که ضایعه بافت‌شناسی ایجاد شده توسط فنیل‌هیدرازین به میزان قابل توجهی توسط ویتامین C و ژل رویال جبران شده و از گسیختگی اپی‌تلیوم زایگر لوله‌های منی‌ساز جلوگیری شده است و ضخامت اپی‌تلیوم زایگر در این گروه‌ها به طور ظاهری افزایش نشان داد. ولی حالت ادماتوز در بعضی نواحی از بافت بینابینی بیضه مشاهده شد (شکل ۱).

نتایج بافت‌شناسی:

مشاهدات بافت‌شناسی بیضه نشان داد که در گروه فنیل‌هیدرازین اپی‌تلیوم زایگر به میزان قابل توجهی در بیشتر لوله‌های منی‌ساز تحلیل رفته همچنین بین سلول‌های سری اسپرماتوژنز، گسیختگی سلولی مشاهده گردید. در بعضی از نواحی بافت بینابینی نیز حالت ادماتوز مشاهده شد، در حالی که در گروه کنترل این تغییرات مشاهده نگردید (شکل ۱). در گروه‌های دریافت‌کننده ویتامین C و ژل رویال به تنهایی



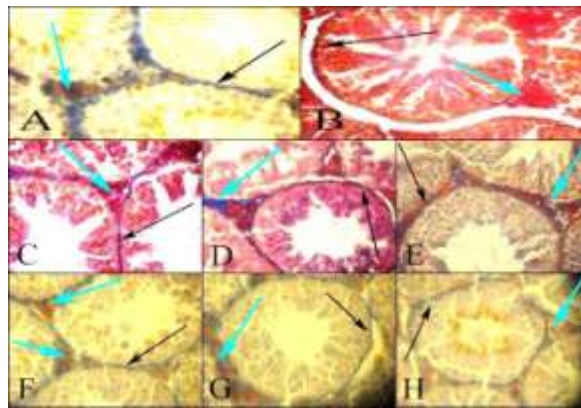
شکل ۱: تصویر مربوط به رنگ آمیزی هماتوکسیلین-ائوزین (۴۰۰X).

A: گروه کنترل. در گروه کنترل ادم و گسیختگی در سلول‌های رده اسپرماتوژنز (فلش سیاه رنگ) دیده نشد. B: گروه فنیل‌هیدرازین. در این گروه افزایش ادم بافتی و گسیختگی سلول‌های رده اسپرماتوژنز مشهود بود (فلش‌های سیاه رنگ). C-D-E: گروه‌های دریافت‌کننده ویتامین C و ژل رویال به تنهایی و باهم به همراه فنیل‌هیدرازین. ویتامین C و ژل رویال تا حدود زیادی توانسته بودند تغییرات بافت‌شناسی حاصل از تزریق فنیل‌هیدرازین را جبران کنند (فلش‌های سیاه رنگ). F-G-H: گروه‌های دریافت‌کننده ویتامین C و ژل رویال به تنهایی. در این گروه‌ها ادم و گسیختگی سلول‌های رده اسپرماتوژنز (فلش‌های سیاه رنگ) دیده نشد.

میزان بسیار کم رشته‌های کلژن در بافت بینابینی در خارج پارین مشاهده شد. در گروه فنیل‌هیدرازین تجمع رشته‌های کلژن در ناحیه پارین به طور مشخص کاهش نشان داده و رشته‌های آبی رنگ کلژن بسیار کم در ناحیه پارین لوله‌های منی‌ساز مشاهده شد. در گروه‌های دریافت‌کننده ویتامین C و ژل رویال به همراه فنیل‌هیدرازین رشته‌های کلژن در پارین لوله‌های منی‌ساز افزایش قابل توجهی نسبت به گروه فنیل‌هیدرازین نشان دادند ولی این افزایش به اندازه گروه کنترل نبود (شکل ۲).

مطالعه رشته‌های کلژن در بافت بیضه توسط رنگ‌آمیزی مالوری آزان:

رشته‌های کلژن توسط رنگ‌آمیزی مالوری آزان در بافت بیضه مورد مطالعه قرار گرفتند این مطالعه نشان داد که کپسول بیضه دارای بیشترین تراکم از رشته‌های کلژن بوده و نیز بخش پارین در پیرامون لوله‌های منی‌ساز نیز تجمعی از رشته‌های کلژن را به صورت یک لایه آبی رنگ نشان داد. در گروه کنترل تجمع رشته‌های کلژن در این ناحیه (پارین لوله‌های منی‌ساز) به میزان قابل توجهی مشاهده شد و نیز به

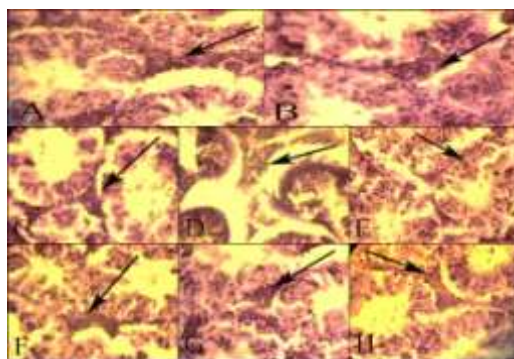


شکل ۲: تصویر مربوط به رنگ‌آمیزی مالوری آزان (۴۰۰X).

A: گروه کنترل. رشته‌های آبی رنگ کلژن در پارین لوله‌های منی‌ساز (فلش سیاه رنگ) و در بافت بینابینی در خارج از پارین (فلش آبی رنگ). B: گروه فنیل‌هیدرازین. رشته‌های کلژن در ناحیه پارین (فلش سیاه رنگ) به طور مشخص کاهش یافته و نیز بسیار کم در ناحیه بافت بینابینی (فلش آبی رنگ) مشاهده شد. C-D-E: گروه‌های دریافت‌کننده ویتامین C و ژل رویال به تنهایی و باهم به همراه فنیل‌هیدرازین. رشته‌های کلژن افزایش قابل توجهی نسبت به گروه PHZ نشان دادند. F-G-H: گروه‌های دریافت‌کننده ویتامین C و ژل رویال به تنهایی. همانند گروه کنترل رشته‌های آبی رنگ کلژن در پارین لوله‌های منی‌ساز (فلش سیاه رنگ) و در بافت بینابینی در خارج از پارین (فلش آبی رنگ).

در سلول‌های لیدیک و همچنین در سلول‌های سری اسپرماتوژنز به طور مشخص افزایش نشان داد به خصوص در سلول‌های سطحی اپیتلیوم زایگر واکنش مشخصی مشاهده شد. در گروه‌های دریافت‌کننده ویتامین C و ژل رویال به تنهایی واکنش آلکالین فسفاتاز تقریباً مشابه گروه کنترل بود (شکل ۳).

نتایج حاصل از رنگ‌آمیزی آلکالین فسفاتاز در بافت بیضه: در این مطالعه فعالیت آنزیم آلکالین فسفاتاز داخل سلول‌های لیدیک بافت بینابینی در گروه کنترل با وجود دانه‌های قهوه‌ای پررنگ در داخل سیتوپلاسم مشخص شد و در سری سلول‌های اسپرماتوژنز نیز به میزان بسیار کم مشاهده شد. واکنش آلکالین فسفاتاز در گروه فنیل‌هیدرازین



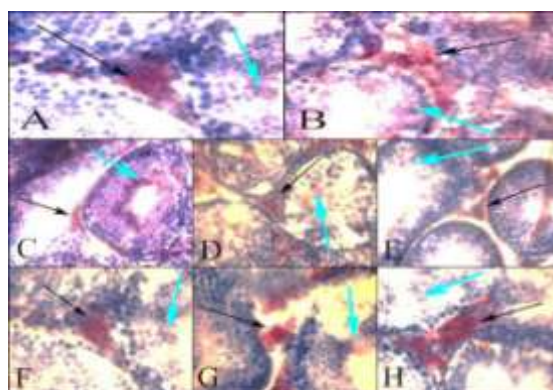
شکل ۳: تصویر مربوط به رنگ آمیزی آلکالین فسفاتاز که دانه های قهوه ای (فلش های سیاه رنگ) نشانگر واکنش مثبت به رنگ آمیزی آلکالین فسفاتاز می باشد (۴۰۰X).
A: گروه کنترل. در گروه کنترل واکنش آلکالین فسفاتاز به میزان خیلی کم دیده می شود. B: گروه فنیل هیدرازین. در این گروه میزان واکنش آلکالین فسفاتاز افزایش یافته است. C-D-E: گروه های دریافت کننده ویتامین C و ژل رویال به تنهایی و باهم به همراه فنیل هیدرازین. ویتامین C و ژل رویال توانسته بودند تا حدود زیادی میزان رنگ پذیری بافت بیضه به رنگ آلکالین فسفاتاز را کاهش دهند. F-G-H: گروه های دریافت کننده ویتامین C و ژل رویال به تنهایی. همانند گروه کنترل واکنش آلکالین فسفاتاز به میزان خیلی کم دیده می شود.

مطالعه چربی غیر اشباع در بافت بیضه به واسطه رنگ آمیزی

اوایل-رد-او:

وجود چربی غیر اشباع در داخل سلول های بافت بیضه در گروه کنترل توسط رنگ آمیزی اوایل-رد-او به صورت دانه های قرمز شفاف مشخص گردید که بیشترین واکنش چربی در داخل سیتوپلاسم سلول های لیدیک در بافت بینابینی وجود داشته و در سری سلول های اسپرماتوژنز واکنش چربی بسیار کم بوده و به طور کلی در سلول های مجاور حفره میانی لوله های منی ساز واکنش بیشتری مشاهده شد. در گروه

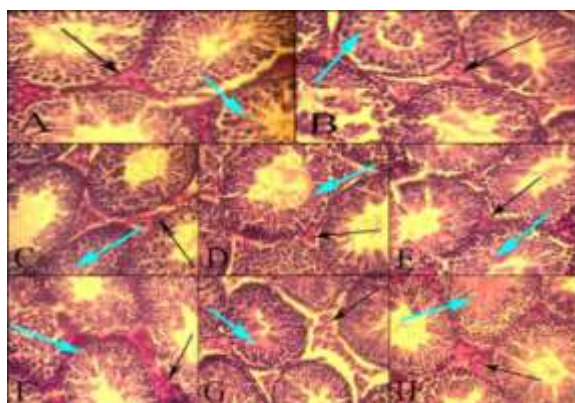
فنیل هیدرازین واکنش چربی در سلول های لیدیک نسبت به گروه کنترل کاهش نشان داد در حالی که در ضخامت اپیتلیوم زایگر، دانه های قرمز رنگ نشان دهنده واکنش چربی به میزان فراوان بود. استفاده از ویتامین C و ژل رویال به همراه فنیل هیدرازین میزان این واکنش را در سری سلول های اسپرماتوژنز به مقدار بسیار زیاد کاهش داد و فقط در سلول های پیرامون حفره میانی این واکنش مشاهده گردید و نیز شدت واکنش در سلول های لیدیک نیز افزایش نشان داد (شکل ۴).



شکل ۴: تصویر مربوط به رنگ آمیزی Oil-Red-O که در آن بودن دانه های قرمز رنگ نشانگر واکنش مثبت به رنگ آمیزی Oil-Red-O می باشد (۴۰۰X).
A: گروه کنترل. میزان ذخیره بالای چربی در سلول های لیدیک (فلش های سیاه رنگ) و اسپرماتوژنز (فلش آبی رنگ) مشهود است. B: گروه فنیل هیدرازین. در این گروه میزان رنگ پذیری به رنگ اوایل-رد-او افزایش یافته است. C-D-E: گروه های دریافت کننده ویتامین C و ژل رویال به تنهایی و باهم به همراه فنیل هیدرازین. ویتامین C و ژل رویال توانسته بودند تا حدود زیادی میزان رنگ پذیری بافت بیضه به رنگ اوایل-رد-او را کاهش دهند. F-G-H: گروه های دریافت کننده ویتامین C و ژل رویال به تنهایی. میزان ذخیره بالای چربی در سلول های لیدیک (فلش های سیاه رنگ) و اسپرماتوژنز (فلش آبی رنگ) مشهود است.

سیتوپلاسم سلول‌های نیمه عمقی اپیتلیوم بیشتر از نیمه سطحی مشاهده شد.

در گروه فنیل‌هیدرازین واکنش PAS در سلول‌های لیدیگ به طور مشخص کاهش نشان داد و در اپیتلیوم زایگر این واکنش در نیمه مجاور حفره میانی بیشتر از نیمه محیطی به نظر می‌رسد. در حالی که در گروه‌های دریافت‌کننده ویتامین C و ژل رویال شدت واکنش PAS در سلول‌های لیدیگ افزایش نشان داده و در نیمه عمقی سری سلول‌های اسپرماتوژنز نیز داخل سیتوپلاسم سلول‌ها واکنش PAS مشاهده و در سلول‌های نیمه فوقانی نیز این واکنش به چشم می‌خورد (شکل ۵).



شکل ۵: تصویر مربوط به رنگ آمیزی پاس که وجود دانه‌های قرمز رنگ نشانگر واکنش مثبت به رنگ آمیزی می‌باشد (۴۰×).
A: گروه کنترل. دانه‌های PAS مثبت در سلول‌های لیدیگ (فلش سیاه رنگ) و اسپرماتوژنز (فلش آبی رنگ) مشهود است. B: گروه فنیل‌هیدرازین. در این گروه واکنش PAS در سلول‌های لیدیگ به طور مشخص کاهش نشان داد. C-D-E: گروه‌های دریافت‌کننده ویتامین C و ژل رویال به تنهایی و باهم به همراه فنیل‌هیدرازین. واکنش PAS در سلول‌های لیدیگ افزایش نشان داده و نیز داخل سلول‌های اسپرماتوژنز هم واکنش PAS مشاهده شد. F-G-H: گروه‌های دریافت‌کننده ویتامین C و ژل رویال به تنهایی. همانند گروه کنترل دانه‌های PAS مثبت در سلول‌های لیدیگ (فلش سیاه رنگ) و اسپرماتوژنز (فلش آبی رنگ) دیده شد.

بحث

پروتئین‌ها و DNA می‌شود. همان‌گونه که در مطالعه حاضر نیز مشاهده گردید به نظر می‌رسد که تنش اکسیداتیو ناشی از تجویز فنیل‌هیدرازین موجب کاهش اکثر فراسنجه‌های بافتی و سرمی شده است، به طوری که کاهش معنی‌داری در میزان وزن بدن و بیضه‌ها، هورمون تستوسترون، LH و FSH در گروه فنیل‌هیدرازین مشاهده گردید، که این کاهش در فراسنجه‌های فوق در نتیجه تنش اکسیداتیو، با مطالعات قبلی قابل توجیه می‌باشد (۲۴، ۲۵).

نتایج تحقیقات نشان داده است که حساس‌ترین بخش در دستگاه تناسلی جنس نر، اپیتلیوم زایگر لوله‌های منی‌ساز

مطالعه مواد حاوی کربوهیدرات در بافت بیضه به واسطه رنگ‌آمیزی پریودیک اسید شیف:

در این مطالعه که ترکیبات حاوی کربوهیدرات‌ها، توسط رنگ‌آمیزی پریودیک اسید شیف (PAS) به صورت واکنش قرمز رنگ (وجود دانه‌های قرمز رنگ) در داخل سیتوپلاسم سلول‌ها مشاهده شد، نشان داد که سلول‌های لیدیگ دارای بیشترین واکنش PAS بوده و نیز در بافت بینابینی پیرامون لوله‌های منی‌ساز دارای واکنش PAS مثبت بود. اپیتلیوم زایگر در لوله‌های منی‌ساز در گروه کنترل دارای واکنش PAS بسیار ضعیف بوده و دانه‌های قرمز رنگ و پراکنده داخل

قرار گرفتن در شرایط هیپوکسی باعث کاهش وزن بدن و اندام‌ها، افزایش ناهنجاری‌ها و تغییر فراسنجه‌های مورفومتریک می‌شود (۲۳). نشان داده شده است که کم‌خونی همولیتیک از دو طریق می‌تواند اثرات اکسیداتیو خود را اعمال نماید، اول کاهش اکسیژن‌رسانی و دوم افزایش آهن خون و بافت‌ها. کم‌خونی همولیتیک و لیز شدن گلبول‌های قرمز خون موجب کاهش ظرفیت انتقال اکسیژن و افزایش میزان آهن خون می‌گردد که این امر به نوبه خود پایه‌گذار تغییراتی در بدن می‌شود (۳، ۴). همچنین مشخص شده است که افزایش آهن بافتی از طریق ایجاد تنش اکسیداتیو باعث آسیب شدید غشاء،

تستوسترون در این آزمایش، پیامد افزایش هورمون‌های محرک گنادها، به خصوص LH بوده است.

تستوسترون به عنوان مهم‌ترین هورمون آندروژن در تکامل و تکثیر سلول‌های زایگر و تمایز اسپرماتیدهای گرد به اسپرماتیدهای کشیده نقش اساسی ایفا می‌کند (۲۹) و همچنین عملکرد جنسی را حمایت می‌کند. در واقع سلامت سلول‌های زایگر و توانایی آنها برای انجام تقسیمات میتوزی در لوله‌های منی‌ساز، به ترشح هورمون تستوسترون توسط سلول‌های لیدیک وابسته می‌باشد (۳۰). بنابراین اختلال در بیوسنتز تستوسترون در سلول‌های لیدیک می‌تواند اثرات مضر روی باروری جنس نر داشته باشد (۳۱). مکانیسم عمل فنیل‌هیدرازین همچنین ممکن است به دلیل اثر آن روی سلول‌های لیدیک باشد که منجر به کاهش سطح تستوسترون می‌شود (۳۲). با آتروفی سلول‌های لیدیک، میزان سنتز و ترشح تستوسترون کاهش می‌یابد که با یافته‌های حاصل از این مطالعه کاهش معنی‌دار سطح سرمی تستوسترون در گروه فنیل‌هیدرازین، مشاهده شد کاملاً مطابقت دارد. شواهدی وجود دارد مبنی بر اینکه آسیب‌دیدگی سلول‌های اپی‌تلیوم زایگر می‌تواند عملکرد سلول‌های لیدیک را تحت تأثیر قرار دهد (۳۳). مطالعات نشان داده‌اند که ارتباط بسیار مهم عملکردی بین سلول‌های لیدیک و سرتولی وجود دارد که این ارتباط توسط تحریک سلول‌های لیدیک با هورمون‌های LH و FSH مترشح از هیپوفیز برقرار می‌شود، لذا با تخریب سلول‌های سرتولی و ریزش سلول‌های جنسی، میزان هورمون تستوسترون کاهش می‌یابد. یکی دیگر از مکانیسم‌های احتمالی در اختلالات سلول‌های لیدیک، افزایش رادیکال‌های آزاد و بروز استرس اکسیداتیو می‌تواند باشد. در یک بررسی بالینی در سال ۲۰۱۴ نشان داده شد که ژل‌روئال دارای خواص درمانی در مقابل آسیب‌های بافتی و سرمی حاصل از بلئومایسین می‌باشد (۳۴). در مطالعه حاضر نیز ویتامین C و ژل‌روئال با دارا بودن خواص آنتی‌اکسیدانت توانستند آسیب‌های بافتی و سرمی ناشی از فنیل‌هیدرازین را تا حدودی تعدیل نمایند، که با نتایج به دست آمده توسط Silici در سال ۲۰۰۹ در مورد نقش محافظتی ژل‌روئال در برابر سیس‌پلاتین که دارای خواص اکسیدانتی مشابه فنیل‌هیدرازین است مطابقت دارد (۲۰).

می‌باشد. این موضوع شاید به این دلیل باشد که تحت شرایط هیپوکسی سلول‌هایی که در فاصله بیشتری نسبت به مویرگ‌ها و غشای پایه قرار دارند اکسیژن کمتری دریافت نموده و به کمبود اکسیژن بیشتر حساس می‌باشند (۲۶).

در اثر کاهش فعالیت متابولیکی سلول‌های زایگر و کاهش تکثیر سلولی به دلیل کمبود اکسیژن، ضخامت اپی‌تلیوم کاهش یافته و فضای بینابینی به دلیل ادم بافتی افزایش می‌یابد (۲۶). در مشاهدات بافت‌شناسی مطالعه حاضر نیز این یافته مورد تأیید قرار گرفت. همچنین گفته شده است که کاهش تعداد سلول‌های اپیتلیوم زایگر، تعداد سلول‌های سرتولی و لیدیک در بافت بیضه می‌تواند در اثر تجمع اسید لاکتیک در اثر تنفس سلولی در میزان اکسیژن پایین رخ دهد. استرس اکسیداتیو ناشی از افزایش آهن از طریق آسیب به غشای فسفولیپیدی اندامک‌ها اثرات سوء خود را نشان می‌دهد (۲). که به احتمال زیاد تغییرات نشان داده شده در رابطه با بررسی‌های بافت‌شناسی بیضه و کاهش میزان هورمون‌های جنسی در مطالعه حاضر نیز ناشی از وقوع همین شرایط در بافت بیضه می‌باشد. این عارضه نیز وابسته به اثر هیپوکسی ناشی از فنیل‌هیدرازین بوده و تجویز ویتامین C و ژل‌روئال موجب تعدیل این اثر گردیده است.

نتایج گزارشات نشان می‌دهد که قرار گرفتن در معرض هیپوکسی باعث کاهش چشمگیر در عملکرد بیضه می‌شود که این تأثیرات می‌تواند وابسته به اثرات مستقیم کمبود اکسیژن بر اسپرماتوزن و یا اثرات غیر مستقیم از طریق تأثیر آن بر محور هیپوتالاموس-هیپوفیزی-بیضه‌ای باشد (۲۷). در این محور هیپوفیزی-بیضه‌ای، هورمون آزادکننده گنادوتروپین از هیپوتالاموس با تأثیر بر هیپوفیز پیشین، موجب افزایش ترشح هورمون FSH و LH شده و در نتیجه باعث تحریک ترشح تستوسترون می‌شود (۲۸). طبق نتایج حاصل از این تحقیق افزایش هم‌زمان در سطح سرمی هورمون تستوسترون و هورمون‌های FSH و LH نشان‌دهنده تأثیر ویتامین C و ژل‌روئال بر محور هیپوفیزی-بیضه‌ای است. این تأثیر می‌تواند به دلیل افزایش میزان ترشح FSH و LH از هیپوفیز پیشین و به دنبال آن، افزایش سطح هورمون تستوسترون در سرم باشد. بنابراین افزایش سطح سرمی

آنزیم آلکالین فسفاتاز که نقش مهمی در بسیاری از فرآیندهای سلولی دارد و با تغییر نسبت کلسترول به فسفولیپید غشای سلولی دچار تغییر می‌شود. آسیب غشای سلول موجب رهاسازی بیش از حد این آنزیم به مایعات بین سلولی و حتی سرم می‌گردد. از آن جایی که آنزیم آلکالین فسفاتاز از طریق کنترل سطح نوکئوتیدی AMP در تنظیم موضعی جریان خون دخالت دارد و در سطح سلولی نیز با دخالت در نقل و انتقال کلسیم از غشای سلولی و عملکرد آن به عنوان Ca-Mg-ATPase و تداخل عمل با آنزیم‌های غشایی سلول دخالت دارد، از این رو اندازه‌گیری فعالیت این آنزیم به عنوان شاخصی در خصوص تغییرات بافت بیضه مورد استفاده قرار گرفت (۳۵).

همان طور که در نتایج نشان داده شد با تزریق فنیل هیدرازین و آسیب‌های وارده به سلول‌های بیضه و رده اسپرماتوژنز میزان واکنش این آنزیم نیز در مقاطع بافتی در گروه تحت تأثیر هیپوکسی ناشی از آنمی همولیتیک تجربی افزایش یافت و در اینجا نیز ویتامین C و ژل رویال توانسته بودند نقش محافظتی خود را به عنوان یک آنتی‌اکسیدانت نشان دهند.

رشته‌های کلاژن توسط رنگ‌آمیزی مالوری آزان در بافت بیضه مورد مطالعه قرار گرفت و نشان داده شد که در گروه کنترل کپسول بیضه دارای بیشترین تراکم از رشته‌های کلاژن بوده و نیز بخش پارین در پیرامون لوله‌های منی‌ساز نیز تجمعی از رشته‌های کلاژن را به صورت یک لایه آبی رنگ نشان می‌دهد که میزان این رشته‌های کلاژن در پارین لوله‌های منی‌ساز در گروه فنیل‌هیدرازین کاهش چشم‌گیری نشان داد که با نتایج حاصل از گزارش دیگر در این مورد کاملاً مطابقت دارد (۳۶). همچنین در شرایط طبیعی سلول‌های سری اسپرماتوژنز مستقر روی غشای پایه لوله‌های منی‌ساز از منابع کربوهیدراتی و سلول‌های سری بالاتر از چربی‌ها جهت متابولیسم خود استفاده می‌کنند، در حالات پاتولوژیک و برهم‌خوردن چرخه‌های متابولیسمی تغییراتی در نوع متابولیسم سلولی رخ می‌دهد. یکی از اثرات تغییر چرخه‌های متابولیسمی استفاده سلول از سایر منابع غذایی موجود در محیط و یا عدم ذخیره مواد در سلول مورد انتظار می‌باشد (۳۷، ۳۸).

همانطور که در این مطالعه نشان داده شد، علاوه بر کاهش شدید ذخیره چربی در سلول‌های لیدیک و سایر سلول‌های رده اسپرماتوژنز در حیوانات مبتلا به آنمی همولیتیک، ذرات کربوهیدرات که با رنگ‌آمیزی PAS مشخص شدند در رده‌های سلول‌های نزدیک به مرکز لوله اسپرم‌ساز نیز دیده شد که نشان از تغییر چرخه‌های متابولیسمی این سری از سلول‌ها بودند. در اینجا نیز ویتامین C و ژل رویال تا حدودی توانسته بودند آثار ناشی از کم‌خونی همولیتیک را جبران کنند. همانطور که گفته شد در نتیجه تمام آسیب‌های وارده به بیضه، فعالیت‌های بیولوژیکی بیضه تغییر کرده و علائم حاصل از آسیب بافتی مانند افزایش میزان آنزیم آلکالین فسفاتاز، بر هم خوردن چرخه‌های متابولیسمی چربی و قند، کاهش میزان رشته‌های کلاژن و تغییرات فاکتورهای سرمی بروز می‌کند، همان‌گونه که در قسمت نتایج نشان داده شده و در تحقیق حاضر نیز مشهود بود. در نهایت می‌توان بیان نمود که ویتامین C و ژل رویال به عنوان آنتی‌اکسیدانت نقش خود را تا حد قابل قبولی ایفا کردند.

نتیجه‌گیری

با جمع‌بندی یافته‌های مطالعه حاضر چنین بر می‌آید که هیپوکسی و استرس اکسیداتیو حاصل از کم‌خونی همولیتیک لقا شده توسط فنیل‌هیدرازین موجبات آسیب‌های بافتی تغییر در روند متابولیسم سلولی و اختلالات هورمونی را فراهم می‌آورد. حال آنکه ویتامین C و ژل رویال به سبب دارا بودن ویژگی‌های آنتی‌اکسیدانت و ضدالتهابی، قادر به بهبود اثرات نامطلوب بافتی و سرمی کم‌خونی همولیتیک در بیضه می‌باشد. با این وجود، آشکار شدن کارایی درمانی ویتامین C و ژل رویال در موارد بالینی کم‌خونی نیازمند مطالعات گسترده‌تری می‌باشد.

سپاسگزاری

در پایان از تمام کسانی که ما را در انجام این مطالعه یاری نمودند، تشکر و قدردانی می‌شود. این مقاله حاصل پایان‌نامه دوره کارشناسی ارشد بافت‌شناسی دانشگاه ارومیه به شماره ۱۱۷-۲۰۱۷ می‌باشد. نگارندگان همچنین از بخش بافت‌شناسی دانشکده دامپزشکی دانشگاه ارومیه کمال تشکر و قدردانی را دارند.

References:

- 1- Berger J. *Phenylhydrazine haematotoxicity*. J Appl Biomed 2007; 5: 125-30.
- 2- Puntarulo S. *Iron, oxidative stress and human health*. Mol Aspects Med 2005; 26(4): 299-312.
- 3- Ferrali M, Ciccoli L, Signorini C, Comporti M. *Iron release and erythrocyte damage in allyl alcohol intoxication in mice*. Biochem Pharmacol 1990; 40(7): 1485-90.
- 4- Friedmann B, Jost J, Weller E, Werle E, Eckardt KU, Bärtsch P, et al. *Effects of iron supplementation on total body hemoglobin during endurance training at moderate altitude*. Int J Sports Med 1999; 20(2): 78-85.
- 5- Macome JC, Costa LE, Martin IH, Taquini AC. *Steroid biosynthesis by gonads of rats submitted to chronic hypobaric hypoxia*. Acta Physiol Lat Am 1976; 27(5): 249-57.
- 6- Tararak T. *Morphological characteristics of the pituitary-gonad system in high altitude hypoxia*. Biull Eksp Biol Med 1991; 111(4): 432-36.
- 7- Rattner BA, Macmillan BT, Michael SD, Altland PD. *Plasma gonadotrophins, prolactin and corticosterone concentrations in male mice exposed to high altitude*. J Reprod Fertil 1980; 60(2): 431-36.
- 8- McCluskey ES. *Which Vertebrates Make Vitamin C?* Origins 1985; 12(2): 96-100.
- 9- du Toit R, Volsteadt Y, Apostolides Z. *Comparison of the antioxidant content of fruits, vegetables and teas measured as vitamin C equivalents*. Toxicology 2001; 166(1): 63-9.
- 10- Siddique YH, Beg T, Afzal M. *Antigenotoxic effects of ascorbic acid against megestrol acetate-induced genotoxicity in mice*. Hum Exp Toxicol 2005; 24(3): 121-27.
- 11- Aly N, Kawther EG, Mahmoud F, El-Sebae AK. *Protective effect of vitamin C against chlorpyrifos oxidative stress in male mice*. Pesticide Biochemistry Physio 2010; 97(1): 7-12.
- 12- Anbara H, Shahrooz R, Shalizar Jalali A, Razi M, Kalantari Hesari A. *Protective effect of vitamin C against changes caused by hemolytic anemia in small intestine histoarchitecture of phenylhydrazine-treated mice*. J Shahrekord Uni Med Sci 2015; 17(4): 70-79. [Persian]
- 13- Ramadan MF, Al-Ghamdi A. *Bioactive compounds and health-promoting properties of royal jelly: A review*. J Function Foods 2012; 4(1): 39-52.
- 14- Nakajima Y, Tsuruma K, Shimazawa M, Mishima S, Hara H. *Comparison of bee products based on assays of antioxidant capacities*. BMC Complement Altern Med 2009; 9(1): 1.
- 15- Zamani Z, Reisi P, Alaei H, Pilehvarian AA. *Effect of royal jelly on improving passive avoidance learning and spatial learning and memory in rats*. J Shahid Sadoughi Univ Med Sci 2012; 20(2): 211-19. [Persian]
- 16- Shirzad H, Sedaghat A, Ghasemi S, Shirzad M. *Effect of Royal Jelly on Sterile Wound Healing in Balb/C Mice*. J Armaghane Danesh 2010; 15(1): 38-46. [Persian]
- 17- Yang A, Zhou M, Zhang L, Xie G, Chen H, Liu Z, et al. *Influence of royal jelly on the reproductive function of puberty male rats*. Food Chem Toxicol 2012; 50(6): 1834-40.

- 18- Hesari AK, Shahrooz R, Ahmadi A, Malekinejad H, Saboory E. *Crocin prevention of anemia-induced changes in structural and functional parameters of mice testes*. J App Biomedicine 2015; 13(3): 213-23.
- 19- Yu F, Wang Z, Ju B, Wang Y, Wang J, Bai D. *Apoptotic effect of organophosphorus insecticide chlorpyrifos on mouse retina in vivo via oxidative stress and protection of combination of vitamins C and E*. Experimental Toxicologic Patho 2008; 59(6): 415-23.
- 20- Silici S, Ekmekcioglu O, Eraslan G, Demirtas A. *Antioxidative effect of royal jelly in cisplatin-induced testes damage*. Urolo 2009; 74(3): 545-51.
- 21- Koneff AA. *Adaptation of the mallory-azan staining method to the anterior pituitary of the rat*. Stain Technology 1938; 13(2): 49-52.
- 22- Humason GL. *Animal tissue techniques*. San Francisco: W.H. Freeman; 1962.
- 23- Guyton AC, Hall JE. *Textbook of medical physiology*. Philadelphia: W.B. Saunders; 1996.
- 24- Ahmadi R, Lotfizade MJ, Heidari F. *The Effects of Cigarette and Waterpipe Smoking on Serum Levels of LH, FSH and Testosterone in Male Rats: A Comparative Study*. J Shahid Sadoughi Univ Med Sci 2013; 20(6): 752-59. [Persian]
- 25- Johari H, Sharifi E, Ansari N, Hosseini M, Amiri F. *Effect of Hydro Alcoholic Ginger Extracts on the Body Weight, Testis Weight and Spermatogenesis in Male Rats Undergoing Chemotherapy with Cyclophosphamide*. J Shahid Sadoughi Uni Med Sci 2010; 17(5): 365-74. [Persian]
- 26- Bustos-Obregon E, Esveile C, Contreras J, Maurer I, Sarabia L. *Effects of Chronic Simulated Hypobaric Hypoxia on Mouse Spermatogenesis*: Inter J Morpho 2006; 24(3): 481-89.
- 27- Farias JG, Bustos-Obregon E, Orellana R, Bucarey JL, Quiroz E, Reyes JG. *Effects of chronic hypobaric hypoxia on testis histology and round spermatid oxidative metabolism*. Andrologia 2005; 37(1): 47-52.
- 28- Mitra SK, Muralidhar TS, Rao DRB. *Experimental assessment of relative efficacy of drugs of herbal origin on sexual performance and hormone levels in alcohol exposed and normal rats*. Phytother Res 1996; 10(4): 296-99.
- 29- McLachlan RI, O'Donnell L, Meachem SJ, Stanton PG, de Kretser DM, Pratis K, et al. *Identification of specific sites of hormonal regulation in spermatogenesis in rats, monkeys, and man*. Recent Prog Horm Res 2002; 57(1): 149-79.
- 30- Shan L, Hardy DO, Catterall JF, Hardy MP. *Effects of luteinizing hormone (LH) and androgen on steady state levels of messenger ribonucleic acid for LH receptors, androgen receptors, and steroidogenic enzymes in rat Leydig cell progenitors in vivo*. Endocrinology 1995; 136(4): 1686-93.
- 31- Yang J, Zhang Y, Wang Y, Cui S. *Toxic effects of zearalenone and alpha-zearalenol on the regulation of steroidogenesis and testosterone production in mouse Leydig cells*. Toxicol In Vitro 2007; 21(4): 558-65.
- 32- Bairy KL, Kumar G, Rao Y. *Effect of acyclovir on the sperm parameters of albino mice*. Indian J Physiol Pharmacol 2008; 53(4): 327-33.

- 33- Howell SJ, Radford JA, Ryder WD, Shalet SM. *Testicular function after cytotoxic chemotherapy: evidence of Leydig cell insufficiency*. J Clin Oncol 1999; 17(5): 1493-98.
- 34- Amirshahi T, Najafi G, Nejati V. *Protective effect of royal jelly on fertility and biochemical parameters in bleomycin-induced male rats*. Iran J Reprod Med 2014; 12(3): 209-16.
- 35- Sarookhani MR, Asiabanha Rezaei M, Safari A, Zaroushani V, Ziaeiha M. *The influence of 950 MHz magnetic field(mobile phone radiation) on sex organ and adrenal functions of male rabbits*. African J Biochemistry Res 2011; 5(2): 65-8.
- 36- Iafrate M, Galfano A, Macchi V, Ejituru E, Sarasin G, Porzionato A, et al. *Varicocele is associated with an increase of connective tissue of the pampiniform plexus vein wall*. World J Urol 2009; 27(3): 363-69.
- 37- Soengas JL, Sanmartn B, Barciela P, Aloegunde M, And Rozas G. *Icarbohydrate Metabolism In Domesticated Rainbow Trout (Oncorhynchus Mykiss) Related To Spermatogenesis*. Camp Biochem Physiol; 1993. p. 665-76.
- 38- Neill AR, Masters CJ. *Fatty acid incorporations and lipid compositions of mature and immature bovine testes*. Int J Biochem 1974; 5(2): 137-56.

Protective Effects of Royal Jelly and Vitamin C against Experimental Hemolytic Anemia on Sex Hormones and Histochemical Testicle Tissue Histochemistry of Adult Mice

Anbara H (DVM)¹, Shahrooz R (PHD)^{2*}, Malekinejad H (PHD)³, Saadati S (DVM)⁴

¹ Department of Comparative Histology & Embryology, Faculty of Veterinary Medicine, Tehran University, Tehran, Iran.

² Department of Comparative Histology & Embryology, Faculty of Veterinary Medicine, Urmia University, Urmia, Iran.

³ Department of Toxicology & Pharmacology, Faculty of Veterinary Medicine, Urmia University, Urmia, Iran.

⁴ Faculty of Veterinary Medicine, Urmia University, Urmia, Iran.

Received: 7 Oct 2015

Accepted: 31 Dec 2015

Abstract

Introduction: Phenylhydrazine (PHZ) is a well-known hemolytic compound inducing intoxication in erythrocytes. Therefore, the present study aimed to evaluate the protective effects of royal jelly and vitamin C against phenylhydrazine-induced damages in mouse testicles.

Methods: In this study, 64 adult male mice were randomly and equally assigned to eight groups. The first group received normal saline (0.1ml) intraperitoneally. The second group received PHZ (6 mg/100 gr) intraperitoneally in 48-hour intervals. The third group received vitamin C (250 mg/kg/day) intraperitoneally perday a long with PHZ. The fourth group received royal jelly (100 mg/kg/day) through gavage. The fifth group received PHZ along with vitamin C and royal jelly in similar doses to the previous groups. The sixth group received only vitamin C, the seventh group received only royal jelly, and finally the eighth group received similar doses of vitamin C and royal jelly. After 35 days, serum and tissue samples were taken and used for histochemical (Mallory-Azan, Alkaline phosphatase, Oil red-O and PAS), and serum analyses (Testosterone, LH, FSH).

Results: The study results revealed the histochemical changes in testicular tissue of the phenylhydrazine group, in which vitamin C and royal jelly partly improved the changes. Furthermore, serum analyses demonstrated a significant decrease in testosterone, FSH and LH levels, which this decrease was diminished by royal jelly and vitamin C.

Conclusions: Royal jelly and vitamin C seem to have the potential to decrease serum and tissue damages induced by phenylhydrazine via restraining free radicals.

Keywords: Histochemistry; Phenylhydrazine; Royal jelly; Sex hormones; Vitamin C

This paper should be cited as:

Anbara H, Shahrooz R, Malekinejad H, Saadati S. *Protective effects of royal jelly and vitamin c against experimental hemolytic anemia on sex hormones and histochemical testicle tissue histochemistry of adult mice.* J Shahid Sadoughi Univ Med Sci 2016; 23(12): 1140-54.

***Corresponding author: Tel: 09143482436, Email: rasoulshahrooz1@gmail.com**