



تأثیر مواجهه مادری با نانو ذرات نقره در دوره شیردهی بر کبد نوزادان موش صحرائی

مهنوش فاطمی*^۱، علی نوری^۲

چکیده

مقدمه: نانوذرات نقره به دلیل خواص ضد میکروبی نیرومندشان از تجاری‌ترین نانو ذرات می‌باشند مطالعات حیوانی اخیراً نشان داده‌اند که نانو ذرات نقره می‌توانند از مادران به نوزادانشان از طریق شیر مادر انتقال یابد اما اطلاعات درباره سمیت این نانو ذرات بر روی ارگان‌های مختلف طی مراحل حساس رشد و نمو محدود است. در این تحقیق ما اثر نانو ذرات نقره بر روی کبد در حال تکوین نوزادان موش صحرائی پس از مواجهه مادری با این نانو ذرات (طی دوره شیردهی) بررسی شده است.

روش بررسی: مادران شیرده (۳۰ موش صحرائی) به دو گروه تقسیم شدند. گروه‌های تیمار و کنترل به روش درون گوارشی به ترتیب نانو ذرات (۲۵mg/kg BW) و آب بدون یون (از اولین تا دوازدهمین روز شیردهی) دریافت کردند. نوزادان کشته شده و کبد آنها جمع‌آوری شد. تعدادی از کبدها برش‌گیری و با هماتوکسیلین و آئوزین رنگ‌آمیزی شدند. غلظت مالون دی‌آلدهید، گلوکاتاتیون، فعالیت گلوکاتاتیون پراکسیداز و میزان نقره در کبد نوزادان به ترتیب با استفاده از آزمون اسپکتروفتومتری و آنالیز القایی همراه طیف‌سنجی جرمی پلاسما تعیین گردید.

نتایج: افزایش معنی‌داری در سطوح مالون دی‌آلدهید و نقره ($p < 0.001$)، و کاهش مشخصی در فعالیت گلوکاتاتیون پراکسیداز ($p < 0.01$) و غلظت گلوکاتاتیون ($p < 0.05$) در کبد نوزادان گروه تیمار نسبت به گروه کنترل مشاهده شد. آزمون هیستوپاتولوژیکی نیز اتساع و پرخونی سینوزوئیدها و دژنراسیون چربی در کبد نوزادان گروه تیمار را نشان داد.

نتیجه‌گیری: این نتایج پیشنهاد می‌کند که مواجهه با نانوذرات نقره در دوره شیردهی ممکن است سمیت را در کبد نوزادان القاء کند. گرچه آزمایشات زیادی در این زمینه نیاز است.

واژه‌های کلیدی: نانوذرات نقره، کبد، شیردهی، موش صحرائی

۱،۲- استادیار گروه زیست‌شناسی، واحد فلاورجان، دانشگاه آزاد اسلامی، اصفهان، ایران
* (نویسنده مسئول): تلفن: ۰۹۱۳۲۰۶۶۷۸۶، پست الکترونیکی: fatemi@iaufala.ac.ir
تاریخ دریافت: ۱۳۹۳/۱۰/۱۱ تاریخ پذیرش: ۱۳۹۴/۲/۳

مقدمه

خواص ضد میکروبی نانوذرات نقره (AgNP) موجب افزایش کاربرد آنها در علوم و صنایع گوناگون به ویژه علوم پزشکی، داروسازی، صنایع غذایی، آرایشی-بهداشتی و پوشاک شده است (۱). کاربرد فراوان این محصولات، نگرانی درباره احتمال ایجاد عوارض نامطلوب آنها برای انسان و محیط پیرامونش را نیز افزایش داده است. تاکنون مطالعات زیادی در زمینه سمیت نانوذرات نقره انجام شده است. نتایج حاصل از مطالعات *in vitro* نشان داده که نانوذرات نقره حتی در دوزهای غیر سمی برای رده سلول‌های پستانداران از جمله سلول‌های بنیادی و فیبروبلاست‌های جنینی موش (۲)، رده سلول‌های هپاتومای انسان (۳) و مونوسیت‌های THP-۱ (۴) مضر هستند. بر اساس مطالعات *in vivo* نانوذرات نقره قادرند به راحتی از سدهای بیولوژیک بدن گذشته، در اندام‌های مختلف مسمومیت ایجاد کنند (۵-۷).

کبد مهم‌ترین اندام هدف نانوذرات است به ویژه زمانی که نانوذرات از طریق گوارش وارد بدن شود. Kim و همکاران نانو ذرات نقره ۵۶ نانومتری را در غلظت‌های ۳۰، ۱۲۵ و ۵۰۰ mg/kg به مدت ۹۰ روز به موش‌های صحرایی خوراندند و تراکم بالای این نانوذره را در کبد مشاهده کردند (۸). الگوی توزیع نانو ذرات نقره ۱۴ نانومتری در اندام‌های مختلف موش‌های صحرایی پس از گاوژ ۲۸ روزه این نانوذره مورد مطالعه قرار گرفت و بالاترین غلظت در کبد و پس از آن در کلیه‌ها مشاهده شد (۹).

امروزه کاملاً محرز شده است که کلیدی‌ترین مکانیسم سمیت نانو ذرات نقره، القاء استرس اکسیداتیو است. استرس اکسیداتیو فرایندی است که طی آن تولید انواع اسیژن فعال (ROS) از ظرفیت مکانیسم دفاعی آنتی‌اکسیدانی متجاوز شد (۱۰).

کبد یکی از اندام‌های سیستم رتیکولاندوتلیال است که به دلیل دریافت جریان خون بالا به استرس اکسیداتیو بسیار مستعد می‌باشد (۱۱).

Piao و همکاران پس از تیمار سلول‌های کبد انسان با نانو ذرات نقره افزایش ROS، تخلیه گلوکاتیون، پراکسیداسیون لیپیدها و اکسیداسیون پروتئین‌ها را در این سلول‌ها مشاهده کردند که به وضوح بر القاء استرس اکسیداتیو دلالت داشت (۱۲). در تائید این آزمون Kim و همکاران مشاهده کردند که با پیش تیمار سلول‌های کبدی با آنتی‌اکسیدان N استیل سیستئین (NAC)، تولید ROS و تخلیه گلوکاتیون نسبت به سلول‌هایی که تنها با نانو ذرات نقره تیمار شده بودند، به طور معنی‌داری کاهش یافته است (۱۳).

متاسفانه اکثر مطالعات در زمینه هپاتوتوکسیسیته نانو ذرات نقره بر روی نمونه‌های بالغ انجام شده و هپاتوتوکسیسیته تکوینی کمتر مورد توجه قرار گرفته است.

اخیراً مشخص شده است که نانوذرات قادرند از سد جفت گذشته به بدن جنین نفوذ کنند و حتی قادرند از طریق شیر مادر به نوزادان منتقل شوند (۱۴، ۱۵). از این رو در این تحقیق حاضر احتمال نفوذ نانو ذرات نقره از شیر مادر به نوزادان رت و ایجاد سمیت در کبد نوزادان تغذیه شده با شیر مادران آلوده با این نانو ذرات ارزیابی شد.

روش بررسی

تعداد ۳۰ موش صحرایی (رت) باردار از مرکز حیوانات دانشگاه علوم پزشکی اصفهان خریداری شد و هر کدام به طور جداگانه در قفس‌هایی تحت شرایط کنترل شده محیطی با دوره روشنایی/ تاریکی ۱۲ ساعته، رطوبت ۵۰٪ و درجه حرارت 23 ± 2 درجه سانتی‌گراد نگهداری شده و با آب آشامیدنی پاکیزه و غذای مناسب تغذیه شدند. (با اتمام دوره بارداری، تنها مادرانی که ۸-۶ نوزاد به دنیا آورده بودند به همراه نوزادانشان به دو گروه تقسیم شدند. مادران گروه تیمار (n=۸) پس از زایمان، روزانه به مدت دوازده روز با نانو ذرات نقره تهیه شده از شرکت سیگما (sigma-Aldrich Prod, NO. 730793) به میزان ۲۵ mg/kg و مادران گروه کنترل (n=۸) در این مدت تنها با آب بدون یون به روش درون گوارشی (گاوژ) تیمار شدند. پس از اتمام دوره تیمار، ۱۶ نوزادان از هر دو گروه (دو نوزاد بطور تصادفی از هر

۳۷ درجه سانتی‌گراد انکوبه شد. سپس ۱ ml تری کلرواستیک اسید ۵٪ به ۱ ml از مخلوط اضافه شد و بقیه آزمون مشابه روش فوق (اندازه گیری گلوکاتایون) ادامه یافت تا گلوکاتایون احیای باقی مانده در مخلوط اندازه‌گیری شود. لازم به ذکر است که یک واحد GPX مقدار آنزیم لازم برای اکسید کردن یک نانومول GSH در دقیقه می‌باشد (۱۸).

برای اندازه‌گیری غلظت مالون دی آلدئید از v, a تیوباریتوریک اسید استفاده شد (۱۹). به طور خلاصه به ۰/۲ ml سوپرناتانت، ۱ ml تری کلرواستیک اسید ۵۰٪ در کلریدریک اسید ۰/۱ M و ۱ ml تیوباریتوریک اسید ۲۶ mM افزوده و مخلوط حاصله در بن ماری ۹۵ درجه سانتی‌گراد به مدت ۲۰ دقیقه حرارت داده شد. نمونه‌ها در دور $\times 1000$ به مدت ۱۰ دقیقه سانتریفوژ و جذب نوری سوپرناتانت در طول موج ۵۳۲ نانومتر خوانده شد.

هشت نوزاد از هر یک از گروه‌های کنترل و تیمار به طور تصادفی انتخاب شد. کبد و شیر درون معده نوزادان که در محیط اسیدی معده به حالت جامد و پنییری شکل تبدیل شده بود به دقت استخراج شد و بطور جداگانه به ظروف محتوی اسیدپرکلریک و اسید نیتریک غلیظ به نسبت ۱ به ۴ انتقال داده شد (۲۰). پس از گذشت ۲۴ ساعت و هضم کامل بافت‌ها، نمونه‌ها در حرارت ۱۲۰ درجه سانتی‌گراد انکوبه شد تا اسید موجود کاملاً تبخیر شود. سپس نمونه‌ها به مرکز تحقیقات انرژی اتمی ارسال گردید تا با کمک تکنیک القایی همراه طیف‌سنجی جرمی پلاسما (ICP-MS)، میزان نقره در آنها اندازه‌گیری شود.

کل اطلاعات در این پژوهش به صورت میانگین \pm انحراف معیار محاسبه شد. از آزمون آماری independent-samples t-test برای آنالیز اختلاف بین گروه‌های کنترل و تیمار استفاده شد. تجزیه و تحلیل داده‌ها با استفاده از نرم‌افزار SPSS ویرایش ۱۶ انجام گرفت و سطح معنی‌داری کمتر از ۰/۰۵، ۰/۰۱ و ۰/۰۰۱ در نظر گرفته شد. در این تحقیق برای جلوگیری از یکنواختی آزمون، تنها یک تا دو نوزاد از هر زایمان برای اندازه‌گیری هر یک از آزمون‌ها به طور تصادفی انتخاب شد.

مادر) وزن شدند. سپس کبد آنها جداسازی شده و با بافر فسفات پتاسیم (PH=۰/۷) شستشو داده شد. پس از توزین کبدها، نسبت وزن آنها بر حسب میلی‌گرم به وزن بدن بر حسب گرم محاسبه شد و برای ادامه آزمون در درجه برودت ۸۰- درجه سانتی‌گراد ذخیره شد.

برای مطالعه تغییرات بافتی، شش کبد از شش نوزاد(یک نوزاد از هر مادر به طور تصادفی) انتخاب و به مدت ۴۸ ساعت در فرمالین ۱۰٪ نگهداری شد. پس از فیکساسیون و قالب‌گیری در پارافین با کمک میکروتوم دیجیتال برش‌های ۵ میکرومتری از کبدها (از هر کبد چهار برش) تهیه و با روش هماتوکسیلین-آئوزین رنگ‌آمیزی شد. اسلایدها به کمک میکروسکوپ نوری مورد بررسی قرار گرفت (۱۶). جهت تجزیه و تحلیل بیومارکرهای استرس اکسیداتیو، کبد ۱۶ نوزاد از هر یک از گروه‌های کنترل و تیمار به طور تصادفی انتخاب و در بافر فسفات پتاسیم ۰/۱ مولار سرد (pH ۷/۴) هموژنیزه شد. با کمک یک میکروسانتریفوژ، نمونه‌ها به مدت ۱۰ دقیقه در ۳۰۰۰ rpm سانتریفوژ شد و سوپرناتانت برای اندازه‌گیری غلظت گلوکاتایون، میزان فعالیت آنزیم گلوکاتایون پراکسیداز و سطح مالون دی آلدئید، جمع‌آوری شد.

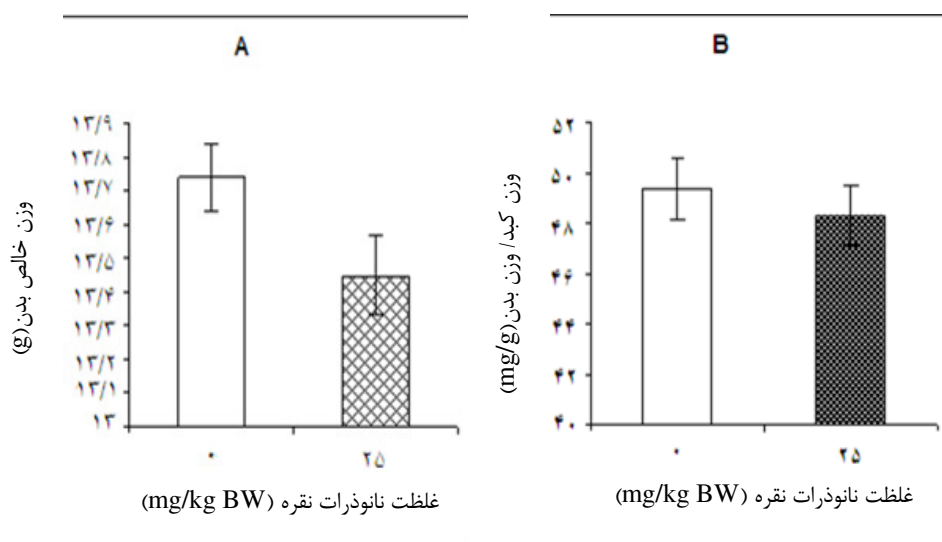
برای اندازه‌گیری میزان گلوکاتایون در نمونه‌ها از متد DTNB استفاده شد (۱۷). به طور خلاصه ابتدا ۱ ml تری کلرواستیک اسید ۵٪ به ۱ ml سوپرناتانت افزوده شد تا پروتئین‌ها از محیط حذف شوند. سپس ۱ ml از سوپرناتانت حاصله پس از سانتریفوژ، به ۲ ml بافر فسفات (pH ۸/۴)، ۰/۴ ml آب دوبار تقطیر شده و ۰/۵ ml از ۵' ۵ دی تیوبیس (۲- نیتروبنزوئیک اسید) (DTNB) اضافه و مخلوط شد. در پایان، جذب نوری نمونه‌ها طی ۱۵ دقیقه در طول موج ۴۱۲ نانومتر به روش اسپکتروفوتومتری با دستگاه اسپکتروفوتومتر خوانده شد.

۱ ml بافر فسفات پتاسیم ۰/۴M (pH=۷/۰) حاوی ۱ ml گلوکاتایون احیاء ۸ mM، ۰/۵ ml EDTA (۰/۴ mM) و ۱ ml سدیم آزید ۵ mM به ۰/۲ ml سوپرناتانت اضافه و در ۳۷ درجه سانتی‌گراد به مدت ۱۰ دقیقه انکوبه شد. به این مخلوط ۱ ml پراکسید هیدروژن ۸ mM افزوده و به مدت ۱۰ دقیقه دیگر در

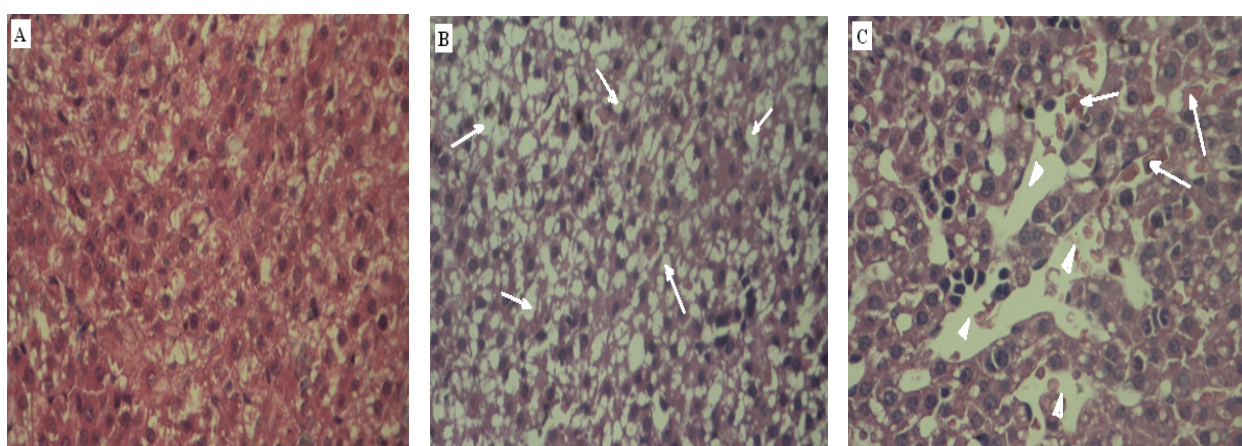
نتایج

نتایج حاصل از این تحقیق نشان می‌دهد که هیچگونه اختلاف معنی‌داری در وزن بدن نوزادان گروه تیمار که از شیر مادران آلوده به نانو ذرات نقره تغذیه کرده بودند نسبت به وزن نوزادان گروه کنترل وجود نداشت (نمودار A). همچنین با توجه به نمودار B کاهش نسبت وزن کبد به وزن بدن نوزادان در گروه تیمار نسبت به گروه کنترل نیز معنی‌دار نیست. با مقایسه برش‌های بافتی تهیه شده از هر دو گروه، مشاهده می‌شود که سلول‌های

کبدی در سراسر بافت کبد نوزادان گروه کنترل به طور منظم کنار هم قرار گرفته‌اند و هیچگونه تخریب سلولی و بافتی مشاهده نمی‌شود (شکل A). ولی در سراسر بافت کبد نوزادان گروه تیمار تعداد زیادی ساختار واکوئلی دیده می‌شود که نشانگر دژنراسیون هیپاتوسیت‌ها و تخریب بافتی است (شکل B). در بافت کبد این گروه از نوزادان، اتساع وسیع سینوزوئیدها و پرخونی این عروق کاملاً مشهود است (شکل C).



نمودار ۱: (A) مقایسه تغییرات وزن بدن نوزادان تغذیه شده با شیر مادران آلوده با نانو ذرات نقره نسبت به نوزادان گروه کنترل. (B) مقایسه تغییرات نسبت وزن کبد به وزن بدن نوزادان گروه تیمار در مقایسه با گروه کنترل



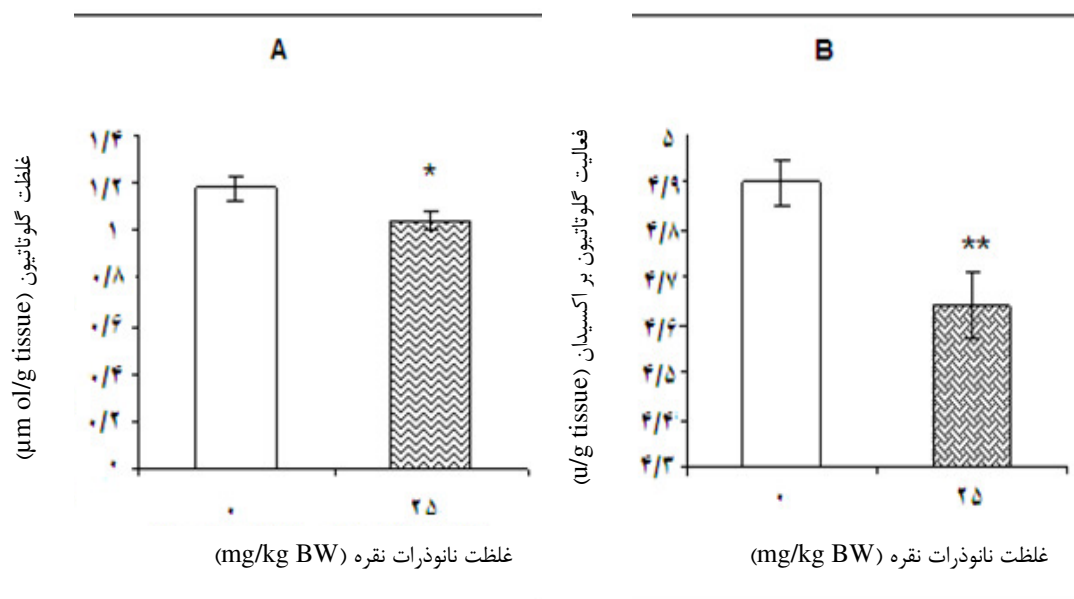
شکل ۱: هیستوپاتولوژی کبد نوزادان موش صحرایی. A: گروه کنترل: هیپاتوسیت‌های کبدی بدون هیچ اختلال بافتی

B: گروه تیمار: دژنراسیون وسیع بافتی با توجه به ساختارهای واکوئلی فراوان (پیکان‌ها) در سراسر بافت.

C: اتساع شدید سینوزوئیدهای کبدی (سر پیکان‌ها) و پر خونی سینوزوئیدها با توجه به وجود مقدار زیاد گلبول‌های قرمز در آنها (پیکان‌ها). بزرگنمایی میکروسکوپی $\times 100$

در بافت کبد نوزادان گروه تیمار نسبت به گروه کنترل کاهش یافته است. ($p < 0.05$)

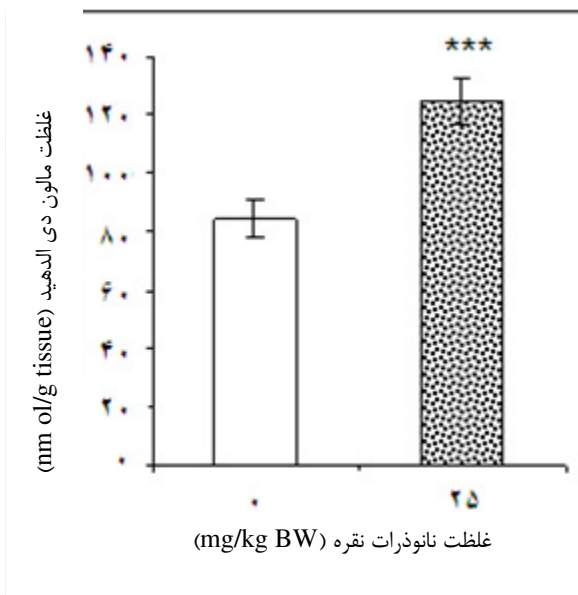
با توجه به نمودار ۲ (A و B) غلظت گلوکوتاتیون احیاء ($p < 0.05$) و سطح فعالیت آنزیم گلوکوتاتیون پراکسیداز به طور معنی داری



نمودار ۲: مقایسه تغییرات سطح گلوکوتاتیون (A) و فعالیت آنزیم گلوکوتاتیون پراکسیداز (B) در بافت کبد نوزادان تغذیه شده با شیر مادران آلوده با نانو ذرات نقره نسبت به نوزادان گروه کنترل ($p < 0.01$) ($*p < 0.05$)

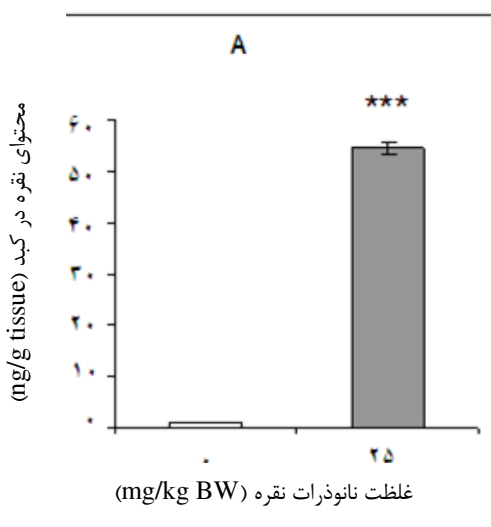
که از شیر مادران آلوده به نانو ذرات نقره تغذیه کرده بودند، نسبت به نوزادان گروه کنترل نشان می دهد (نمودار ۳).

نتایج حاصل از بررسی غلظت مالون دی آلدئید، افزایش کاملاً معنی دار ($p < 0.001$) سطح این فاکتور را در کبد نوزادانی

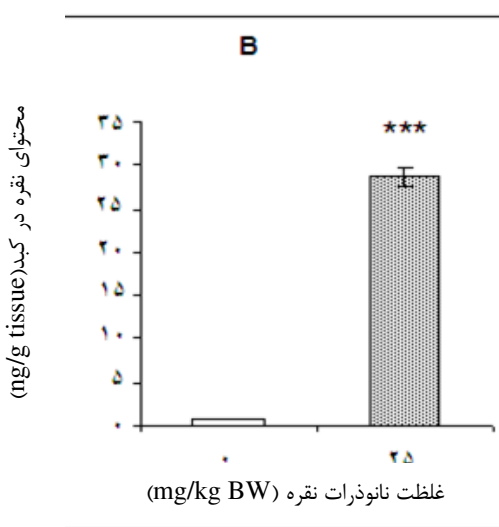


نمودار ۳: مقایسه تغییرات غلظت مالون دی آلدئید در بافت کبد نوزادان شیرخوار گروه کنترل نسبت به گروه تیمار. علامت ستاره سطح معنی داری نسبت به گروه کنترل را نشان می دهد. مقادیر نشان دهنده میانگین \pm انحراف معیار است.

نسبت به نوزادان گروه کنترل افزایش دارد و تراکم نقره در شیر بالاتر از بافت کبد است. ($p < 0.001$)



با توجه به نمودار ۴ (A و B) تراکم نقره هم در شیر درون معده و هم در کبد نوزادان گروه تیمار به طور قابل ملاحظه‌ای



نمودار ۴: مقایسه تراکم نقره در شیر درون معده (A) و بافت کبد (B) نوزادان تغذیه شده با شیر مادران آلوده با نانوذرات نقره نسبت به نوزادان گروه کنترل $p < 0.001$.

بحث

شدید عروق خونی، پرخونی سینوزوئیدهای کبدی و ظهور تعداد زیادی ساختارهای واکوئلی در بافت کبد نوزادان گروه تیمار را نشان داد که می‌تواند نشانه‌هایی از پراکسیداسیون وسیع لیپیدهای این بافت باشد.

Ji و همکاران گروهی از رت‌ها را به مدت ۲۸ روز تحت استنشاق نانو ذرات نقره قرار دادند و پس از این مدت افزایش واکوئله شدن و نکروز هیپاتوسیت‌های کبدی را مشاهده کردند (۲۴). در تحقیقی دیگر این نانو ذره به مدت ۲۸ روز به رت‌ها خوراندند شد و علاوه بر افزایش فعالیت آنزیم آلکالین فسفاتاز کبدی، اتساع سیاهرگ مرکزی و هیپرپلازی مجاری صفراوی دیده شد (۲۵). نتایج مشابهی در ساختار کبد ماهی قزل‌آلای رنگین کمان پس از افزودن نانو ذرات نقره به غلظت‌های ۳، ۳۰ و ۱۰۰ میلی‌گرم بر لیتر به آب محیط اطراف این گونه ماهی مشاهده شد (۲۶).

مدارکی در دسترس است که تغییرات هیستوپاتولوژیکی بافت کبد در جانوران بالغ پیرو مواجهه با نانو ذرات نقره با القاء استرس اکسیداتیو مرتبط است (۲۷، ۲۸). متأسفانه اطلاعات در زمینه هیپاتوتوکسیسیته این نانو ذرات در دوران شیرخواری به دست نیامده است. از این رو در ادامه این پژوهش با فرض بر اینکه اختلالات بافتی مشاهده شده نشانه‌ای از القاء استرس اکسیداتیو است، تعدادی از مارکرهای استرس اکسیداتیو مورد آزمون قرار

با توجه به اینکه نوزادان به دلیل سطح پایین پروتئین‌های پلاسمایی، کاهش سطح فعالیت آنزیم‌ها و داشتن سیستم ایمنی ضعیف در برابر انواع استرس‌های محیطی و درونی آسیب‌پذیرتر از بالغین هستند (۲۱) و اینکه بسیاری از استرس‌ها در جنین و نوزاد پستانداران از طریق جفت و شیر مادر به آنها تحمیل می‌شود، در این تحقیق تأثیر نانو ذرات نقره بر کبد نوزادان موش صحرائی شیرخوار پس از مواجهه مادران شیرده آنها با این نانوذره ارزیابی شد.

نتایج اولیه نشان داد که هیچگونه اختلاف معنی‌داری در وزن بدن و نسبت وزن کبد به وزن بدن نوزادانی که از شیر مادران آلوده با نانو ذرات نقره تغذیه کرده بودند با نوزادان گروه کنترل وجود ندارد. نتایج ضد و نقیضی از تأثیر نانو ذرات مختلف بر پارامترهای وزن و نسبت وزن ارگان‌های مختلف به وزن بدن در تحقیقات گوناگون ارائه شده است (۲۲، ۲۳). این تضادها می‌تواند وابسته به نوع، غلظت و مدت زمان مواجهه با نانو ذرات و حتی وابسته به گونه جانوری مورد آزمون باشد (۱۱).

علی‌رغم عدم وجود اختلاف در نسبت وزن کبد به وزن بدن در این پژوهش، ارزیابی‌های هیستوپاتولوژیکی بافت کبد، اتساع

گرفت. نتایج کاهش چشمگیر سطح گلوکاتایون و سطح فعالیت آنزیم گلوکاتایون پراکسیداز را در کبد نوزادان گروه تیمار نسبت به نوزادان گروه کنترل نشان داد.

گلوکاتایون و گلوکاتایون پراکسیداز از عمده‌ترین آنتی‌اکسیدان‌های بافت کبد محسوب می‌شوند (۲۹). محتمل‌ترین دلیل کاهش سطح گلوکاتایون و فعالیت گلوکاتایون پراکسیداز در این پژوهش می‌تواند تولید ROS در کبد تحت تأثیر نانو ذرات نقره و به دنبال آن تأثیر مستقیم ROS بر هر یک از عوامل درگیر در مراحل بیوسنتز این دو فاکتور از سطح بیان ژن تا سطح فعالیت آنها باشد. در تایید این مطلب می‌توان به نتایج تحقیق Hussain و همکاران اشاره کرد که پس از تیمار سلول‌های کبد رت، رده سلول‌های BRL3A با نانو ذرات نقره ۱۰-۱۵ نانومتری، کاهش غلظت گلوکاتایون و کاهش مقاومت غشاء میتوکندری‌ها را در پی افزایش ROS مشاهده کردند (۳۰). در تحقیقی دیگر به دنبال تیمار سلول‌های کبد انسان با نانو ذرات نقره و نیترات نقره، مهار عملکرد آنزیم‌های کلیدی در بیوسنتز گلوکاتایون یعنی گاما گلوکوماتات سیستمین لیگاز و گلوکاتایون سنتتاز مشاهده شد (۱۲). کاهش ۳/۶٪ بیان ژن‌های Gpx1a در هیپاتوسیت‌های کبد گورخر ماهی پس از تیمار با نانو ذرات نقره به غلظت ۱۲۰ mg/L (۲۸) و افزایش بیان ژن Fmo2 (مؤثر در اکسیداسیون گلوکاتایون احیاء به دی سولفید گلوکاتایون)، پس از در معرض قرار دادن موش‌ها با نانو ذرات نقره ۱۰۰ mg/kg، ۵۰۰ و ۱۰۰۰ نیز مدارکی در تأیید این ادعا می‌باشند (۳۱).

مهمترین پیامد استرس اکسیداتیو، تخریب اکسیداتیو ماکرومولکول‌های مهمی نظیر پروتئین‌ها، DNA و لیپیدها است (۳۲). بنابراین برای اطمینان بیشتر از ایجاد استرس اکسیداتیو در این تحقیق، میزان مالون دی‌آلدئید در بافت کبد اندازه‌گیری شد. نتایج افزایش کاملاً معنی‌دار ($p < 0.001$) این ترکیب را در بافت کبد نوزادان تغذیه شده از شیر مادران آلوده به نانو ذرات نقره نسبت به نوزادان گروه کنترل نشان داد که بی‌تردید نشانگر پراکسیداسیون لیپیدهای بافت کبد این نوزادان است.

در پژوهش قبلی، همین‌گونه از نانو ذرات نقره با غلظت mg/l ۱۲۰ به مادران باردار رت خورنده شد و علاوه بر کاهش سطح گلوکاتایون و فعالیت آنزیم گلوکاتایون پراکسیداز؛ افزایش غلظت MDA را به همراه اختلالات بافتی در نوزادان یک روزه آنها مشاهده شد (۳۳).

Choi و همکارانش گورخر ماهیان بالغ را در معرض نانو ذرات نقره قرار داده و کاهش مشخصی در سطح mRNA آنزیم‌های کاتالاز، گلوکاتایون پراکسیداز و افزایش قابل توجهی در سطح مالون دی‌آلدئید کبد این ماهیان مشاهده کردند (۲۸). در مطالعه بر روی کبد ماهی مدکا نیز افزایش غلظت MDA، تخلیه گلوکاتایون و کاهش فعالیت GPX پس از مواجهه با نانو ذرات نقره به غلظت ۲۵ mg/L مشاهده شد (۳۴). بر اساس یافته‌های علمی توکسیسیته نانو ذرات در جنین و نوزاد پستانداران یا به طور مستقیم از طریق انتقال این ذرات از جفت و شیر مادر به بدن آنها و یا به طور غیر مستقیم با تحریک گروهی از سیگنال‌ها و ترشح برخی از سایتوکین‌ها از یک واکنش التهابی در خون مادر القاء می‌شود (۳۵). از این رو در ادامه این تحقیق، به منظور بررسی انتقال مستقیم نانو ذرات نقره از طریق شیر مادر به بدن زاده‌ها، تراکم این نانو ذره هم در شیر درون معده و هم در کبد نوزادان با کمک تکنیک ICP-MS اندازه‌گیری شد. نتایج تراکم قابل توجه نقره در شیر تغذیه شده و کبد نوزادان گروه تیمار نسبت به گروه کنترل را نشان داد.

اخیراً Melnik و همکارانش گروهی از موش‌های صحرایی شیرده را از چهاردهمین تا شانزدهمین روز شیردهی در معرض نانو ذرات نقره نشاندار قرار دادند و پس از سپری شدن ۴۸ ساعت، تراکم 0.29 ± 1.94 ٪ نانو ذرات نقره را در شیر این جانوران مشاهده کردند (۱۵). نتایج مشابهی بعد از مواجهه با نانو ذرات دیگر نیز به دست آمده است (۳۸-۳۶). همه این مدارک موید نتایج حاصل از پژوهش حاضر می‌باشد. به عبارتی اختلالات مشاهده شده در بافت کبد و فاکتورهای اندازه‌گیری شده، می‌تواند بازتاب تأثیر مستقیم نانو ذرات نقره بر بافت کبد نوزادان باشد.

نتیجه‌گیری

از مجموع نتایج کسب شده از این پژوهش می‌توان نتیجه گرفت که نانو ذرات نقره از طریق شیر مادر به بدن نوزادان شیر خوار نفوذ کرده و در کبد آنها تجمع یافته است. تراکم این نانوذره در کبد احتمالاً موجب تضعیف سیستم دفاعی آنتی‌اکسیدانی کبد و به دنبال آن القاء استرس اکسیداتیو شده است. اختلالات بافتی مشاهده شده نیز ممکن است نتیجه پراکسیداسیون لیپیدهای این بافت به دنبال استرس اکسیداتیو

باشد. مسلماً برای تایید بیشتر این نتایج به مطالعات گسترده‌ای با استفاده از مارکرهای بی‌شماری نیاز است.

سیاسگزاری

نویسندگان این مقاله مراتب تشکر و قدردانی خود را از معاونت پژوهشی دانشگاه آزاد اسلامی واحد فلاورجان که مجوز استفاده از امکانات آزمایشگاه تحقیقاتی این واحد را صادر نمودند، ابراز می‌دارند.

References:

- 1- Pulit J, Banach M, Kowalski Z. *Nanosilver – making difficult decisions*. *Ecolog Chemis Engin* 2011; 18(2): 185- 96.
- 2- Ahamed M, Karns M, Goodson M, Rowe J, Hussain SM, Schlager JJ, et al. *DNA damage response to different surface chemistry of silver nanoparticles in mammalian cells*. *Toxicol Applied Pharmacolo* 2008; 233(3): 404- 10.
- 3- Kawata K, Osawa M, Okabe S. *In Vitro Toxicity of Silver Nanoparticles at Noncytotoxic Doses to HepG2 Human Hepatoma Cells*. *Environ Sci Technol* 2009;43 (15): 6046- 51.
- 4- Foldbjerg R, Olesen P, Hougaard M, Dang DA, Hoffmann HJ, Autrup H. *PVP-coated silver nanoparticles and silver ions induce reactive oxygen species, apoptosis and necrosis in THP-1 monocytes*. *Toxicol Lett* 2009; 190(2): 156- 62.
- 5- RezaeeRanjbarSardari R, RezaeiZarchi S, Nasri S, Talebi A, Khoradmehr A, RazaviSheshde SA, et al. *Toxicological Effects of Silver Nanoparticles in Rats' Lung*. *Shahid Sadoughi Univ Med Sci* 2012; 20(3): 269- 76. [Persian]
- 6- Korani M, Rezayat SM, Gilani K, ArbabiBidgoli S, Adeli S. *Acute and subchronic dermal toxicity of nanosilver in guinea pig*. *Nanomedicine* 2011; 6: 855- 62.
- 7- Wijnhoven SWP, Peijnenburg WJGM, Herberts CA, Hanges WI, Oomen AG, Heugens EHW. *Nanosilver- a review of available data and knowledge gaps in human and environmental risk assessment*. *Nanotoxicology*. 2009 ;3(2): 109-38.
- 8- Kim YS, Song MY, Park JD, Song KS, Ryu HR, Chung YH, et al. *Subchronic oral toxicity of silver nanoparticles*. *Part Fibre Toxicol* 2010; 7(20): 1-11.

- 9- Loeschner K, Hadrup N, Qvortrup K, Larsen A, Gao X, Vo gel U, Mortensen A, et al. *Distribution of silver in rats following 28 days of repeated oral exposure to silver nanoparticles or silver acetate*. Part Fibre Toxicol 2011; 8: 18.
- 10- Liu Y, Guan W, Ren G, Yang Z. *The possible mechanism of silver nanoparticle impact on hippocampal synaptic plasticity and spatial cognition in rats*. Toxicolo Lett 2012; 209(3): 227- 31.
- 11- Nel A, Xia T, Madler L, Li N. *Toxic potential of materials at the nanolevel*. Nature 2006; 311(5761): 622-27.
- 12- Piao MJ, Kang KA, Lee IK, Kim HS, Kim S, Choi JY, et al. *Silver nanoparticles induce oxidative cell damage in human liver cells through inhibition of reduced glutathione and induction of mitochondria-involved apoptosis*. Toxicol Lett 2011; 201(1): 92-100.
- 13- KimS, KimS, Lee S, Kwon B, Choi J, Hyun JW, et al. *Characterization of the effects of silver nanoparticles on liver cell using HR-MAS NMR spectroscopy*. Bull Korean Chem Soc 2011; 32(6): 2021- 5.
- 14- Gao X, Yin S, Tang M, Chen J, Yang Z, Zhang W, et al. *Effects of developmental exposure to TiO₂ nanoparticles on synaptic plasticity in hippocampal dentate gyrus area: an in vivo study in anesthetized rats*. Biological Trace Element Res 2011; 143(3): 1616-28.
- 15- Melnik EA, Buzulukov YP, Demin VF, Demin VA, Gmoshinski IV, Tyshko NV, et al. *Transfer of Silver Nanoparticles through the Placenta and Breast Milk during in vivo Experiments on Rats*. Acta Nature 2013; 5(3): 107-15.
- 16- Abdelhalim MA, Jarrar BM. *Histological alterations in the liver of rats induced by different gold nanoparticle sizes, doses and exposure duration*. Nanobiotechnology 2012; 10(5): 1-9.
- 17- Sharma M, Gupta YK. *Chronic treatment with transresveratrol prevents intracerebroventricular streptozotocin induced cognitive impairment and oxidative stress in rats*. Life Sci 2002; 71: 2489-98.
- 18- Hritcu L, Stefan M, Ursu L, Neagu A, Mihasan M, Tartau L. *Exposure to silver nanoparticles induces oxidative stress and memory deficits in laboratory rats*. Central European Bio 2011; 6(4): 497-509.
- 19- Ohkawa H, Ohishi N, Yagi K. *Assay for lipid peroxides in animal tissues by thiobarbituric acid reaction*. Anal Biochem 1979; 95: 351-58.
- 20- Tang J, Xiong L, Wang S, Wang J, Liu L, Li J, et al. *Distribution, translocation and accumulation of silver nanoparticles in rats*. Nanosci Nanotechnol 2009; 9(8): 4924-32.
- 21- Oskarsson A, Hall'en IP, Sundberg J, Graw'e KP. *Risk assessment in relation to neonatal metal exposure*. Analyst 1998; 123: 19-23.
- 22- Yu WJ, Son JM, Lee J, Kim SH, Lee IC, Baek HS, et al. *Effects of silver nanoparticles on pregnant dams and embryo-fetal development in rats*. Nanotoxicology 2014; 8(S1):85-91.

- 23- Blum JL, Xiong JQ, Hoffman C, Zelikoff JT. *Cadmium associated with inhaled cadmium oxide nanoparticles impacts fetal and neonatal development and growth*. Toxicol Sci 2012; 126(2): 478-86.
- 24- Ji JH, Jung JH, Kim SS, Yoon JU, Park JD, Choi BS, et al. *Twenty-eight-day inhalation toxicity study of silver nanoparticles in Sprague-Dawley rats*. Inhal Toxicol 2007; 19: 857-71.
- 25- Kim YS, Kim JS, Cho HS, Rha DS, Kim JM, Park JD, et al. *Twenty-eight-day oral toxicity, genotoxicity, and gender-related issue distribution of silver nanoparticles in Sprague-Dawley rats*. Inhal Toxicol 2008; 20(6): 575-83.
- 26- Louei Monfared A, Soltani S. *Effects of silver nanoparticles administration on the liver of rainbow trout (Oncorhynchus mykiss): histological and biochemical studies*. Europ Experimental Bi 2013; 3(2):285-89.
- 27- Wu Y, Zhou Q. *Silver nanoparticles cause oxidative damage and histological changes in medaka (Oryzias latipes) after 14 days of exposure*. Environ Toxicol Chem 2013; 32(1): 165-73.
- 28- Choi J E, Kim S, Ahn J H, Youn P, Kang JS, Park K, et al. *Induction of oxidative stress and apoptosis by silver nanoparticles in the liver of adult zebrafish*. Aquat Toxicol 2010; 100(2): 151-59.
- 29- Kermanizadeh A, Gaiser BK, Hutchison GR, Stone V. *An in vitro liver model - assessing oxidative stress and genotoxicity following exposure of hepatocytes to a panel of engineered nanomaterials*. Part Fibre Toxicol 2012; 9(28): 1-13.
- 30- Hussain SM, Hess KL, Gearhart JM, Geiss KT, Schlager JJ. *In vitro toxicity of nanoparticles in BRL 3A rat liver cells*. Toxicol In Vitro 2005; 19(7): 975-83.
- 31- Rahman MF, Wang J, Patterson TA, Saini UT, Robinson BL, Newport GD, et al. *Expression of genes related to oxidative stress in the mouse brain after exposure to silver-25 nanoparticles*. Toxicol Lett 2009; 187:15-21.
- 32- Evgeny TD, Igor BA. *Oxidation and antioxidants in organic chemistry and biology*. London Newyork Singapore; CRC Press, Boca Raton, 2005
- 33- Fatemi M, Hayati, Roodbari N, Ghaedi K, Naderi G. *The effects of prenatal exposure to silver nanoparticle on the developing brain in neonatal rats*. Bio Research-Thessal 2013; 20: 233-42.
- 34- Wu Y, Zhou Q. *Silver nanoparticles cause oxidative damage and histological changes in Medaca (Oryzias latipes) after 14 days of exposure*. Environmen Toxicol Chemis 2013; 32(1): 165-73.
- 35- Hougaard KS, Fadeel B, Gulumian M, Kagan VE, Savolainen K. Developmental toxicity of engineered nanoparticles. In: Gupta RC, editor. *Reproductive and Developmental Toxicology*. Amsterdam: Academic Press; 2011 p: 269-90.
- 36- Mohammadipour A, Hosseini M, Fazel A, Haghiri H, Rafatpanah H, Pourganji M, et al. *The effects of exposure to titanium dioxide nanoparticles during lactation period on learning and memory of rat offspring*. Toxicol Ind Health 2013.

- 37- Sumner SCJ, Fennell TR, Snyder RW, Taylor GF, Lewin AH. *Distribution of carbon-14 labeled C60 ($[^{14}C]C60$) in the pregnant and in the lactating dam and the effect of C60 exposure on the biochemical profile of urine*. Appl Toxicol 2010; 30(4):354-60.
- 38- Tozuka Y, Watanabe N, Osawa M, Toriba A, Kizu R, Hayakawa K. *Transfer of polycyclic aromatic hydrocarbons to fetuses and breast milk of rats exposed to diesel exhaust*. Health Sci 2004;50:497-502.

The Effect of Maternal Exposure to Silver Nanoparticles during Lactation on the Liver of Newborn Rats

Fatemi M(Phd), Nouri A(Phd)

Department of Biology, Islamic Azad University, Falavarjan Branch, Isfahan, Iran.

Received: 1 Jan 2015

Accepted: 23 Apr 2015

Abstract

Background: Silver nanoparticles lie within the most commercialized nanoparticles due to their strong antimicrobial properties. Animal studies have recently indicated that silver nanoparticles can be transferred from mothers to their pups via the maternal milk. However, there seems to be scant information in regard with the toxicity of these nanoparticles on various organs within sensitive developmental stages. Hence, this study aimed to investigate the effect of silver nanoparticles on the developing liver of rat pups after maternal exposure (during lactation) to these nanoparticles.

Methods: The lactating mothers (30 rats) were divided into two groups. The treatment and control groups orally received nano particles (25 mg/kg BW) and deionized water (from 1st to 12th days of lactation), respectively. The pups were killed and their livers were collected, some of which were sliced and stained with Hematoxylin and Eosin. The concentration of Malondialdehyde, Glutathione, Glutathione peroxidase activity and silver level of the pups' livers were determined utilizing spectrophotometric assay and inductively coupled plasma mass spectrometry analysis, respectively.

Results: The study results demonstrated a significant increase in malondialdehyde and silver levels ($p < 0.001$) as well as a significant decrease in Glutathione peroxidase activity ($p < 0.01$) and Glutathione concentration ($p < 0.05$) of the pups' livers in the treatment group compared with those of the control group. Moreover, histopathological examination indicated sinusoidal dilatation and congestion as well as fatty degeneration in the pups' livers of the treated group.

Conclusion: The study findings proposed that exposure to silver nanoparticles during lactation may induce toxicity in the liver of the pups, though further experiments are required in this field.

Keywords: Lactation; Liver; Silver nanoparticles; Rat

This paper should be cited as:

Fatemi M, Nouri A. *The effect of maternal exposure to silver nanoparticles during lactation on the liver of newborn rats.* J Shahid Sadoughi Univ Med Sci 2015;23(5): 440-51

*Corresponding author: Tel: _____, E-mail: fatemi@iaufala.ac.ir