

# ارزیابی اثر حفاظتی روغن سیاه‌دانه (Nigella Sativa Oil) بر بافت بیضه و پارامترهای اسپرم در موش‌های بالغ نژاد NMR تیمار شده با پارانونایل فنل

سید محمد علی شریعت زاده<sup>۱</sup>، لیلا کیخا<sup>۲\*</sup>

## چکیده

مقدمه: پارانونایل فنل یک آلاینده زیست محیطی مهم است که از طریق اختلال در سیستم اندوکرینی و القای استرس اکسیداتیو، بر روی سیستم تولیدمثلی نر تأثیر می‌گذارد. هدف از این مطالعه بررسی اثر حفاظتی روغن سیاه‌دانه بر بافت بیضه و پارامترهای اسپرم (تعداد، تحرک، قابلیت حیات و مورفولوژی)، ناهنجاری‌های DNA و کروماتین اسپرم در برابر سمیت القا شده با پارانونایل فنل در موش‌های بالغ نژاد NMRI است.

روش بررسی: ۲۴ سر موش‌های نر بالغ نژاد NMRI به ۴ گروه کنترل، روغن سیاه‌دانه (۵ml/kg/day)، پارانونایل فنل (۲۵۰mg/kg/day) و پارانونایل فنل+روغن سیاه‌دانه تقسیم و پس از ۳۴ روز تیمار دهانی، بیضه چپ خارج و برای مشاهدات هیستوپاتولوژیکی استفاده شد. ناحیه دمی اپی‌دیدیم چپ در محیط کشت Ham's F10 قطعه قطعه شد و اسپرم‌های آزاد شده جهت بررسی تحرک، قابلیت حیات، تعداد و مورفولوژی مورد استفاده قرار گرفت. کیفیت کروماتین توسط رنگ‌آمیزی‌های هسته‌ای اکریدین اورانژ و آنیلین بلو بررسی شد. غلظت مالون‌دی‌آلدئید (MDA) سرم خون نیز اندازه‌گیری شد. داده‌ها با روش آماری One Way ANOVA و تست توکی تجزیه و تحلیل شدند.

نتایج: کاهش معنی‌داری در تحرک، قابلیت حیات، تعداد، مورفولوژی طبیعی اسپرم، قطر لوله‌های منی‌ساز و ضخامت اپی‌تلیوم زایشی و افزایش معنی‌داری در قطر لومن و سطوح MDA در گروه پارانونایل فنل نسبت به گروه کنترل مشاهده گردید. پارامترهای فوق در گروه پارانونایل فنل+روغن سیاه‌دانه در مقایسه با گروه p-NP به طور معنی‌داری توسط روغن سیاه‌دانه جبران شد. کاربرد روغن سیاه‌دانه به تنهایی موجب افزایش معنی‌داری در تعداد، تحرک و مورفولوژی طبیعی اسپرم و کاهش معنی‌داری در سطوح MDA نسبت گروه کنترل شد.

نتیجه‌گیری: روغن سیاه‌دانه به عنوان یک آنتی‌اکسیدانت قوی می‌تواند سمیت القا شده توسط پارانونایل فنل را جبران کند.

واژه‌های کلیدی: بیضه، پارامترهای اسپرم، پارانونایل فنل، روغن سیاه‌دانه، کروماتین

۱- استاد گروه زیست‌شناسی، دانشگاه اراک، اراک، ایران

۲- دانشجوی کارشناسی ارشد زیست‌شناسی سلولی تکوینی، دانشگاه اراک، اراک، ایران

\* (نویسنده مسئول): تلفن: ۰۹۰۳۴۱۷۳۴۰۸۶، پست الکترونیکی: S401keikha@yahoo.com

تاریخ پذیرش: ۱۳۹۳/۹/۲۰

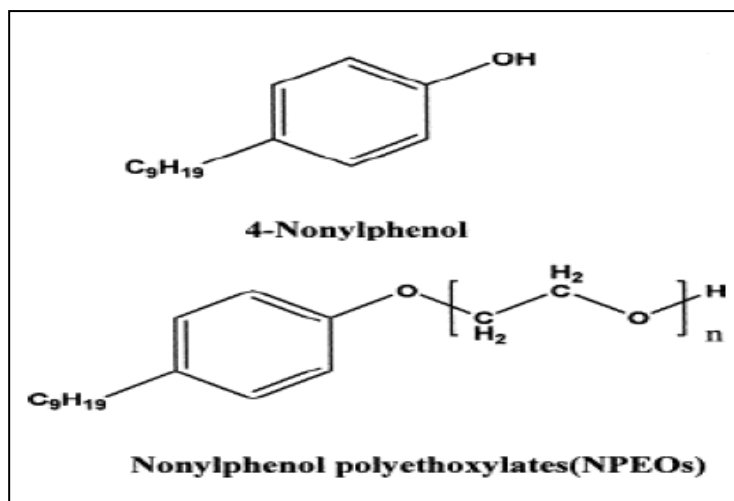
تاریخ دریافت: ۱۳۹۳/۶/۶

## مقدمه

تولیدمثلی نر و حتی اسپرم‌ها تولید می‌شود. از طرفی اسپرماتوزوآ به دلیل دارا بودن مقادیر بالای اسیدهای چرب غیراشباع در غشای پلاسمایی و میزان فوق العاده ناچیز آنتی‌اکسیدان‌های سیتوپلاسمی، مستعد آسیب اکسیداتیو است (۱،۲). برخی از مشکلات ایجاد شده در دستگاه تولید مثلی نر از جمله اختلال در تولید، بلوغ و توانایی لقاح اسپرم، ممکن است ناشی از در معرض قرار گرفتن با آلاینده‌های زیست محیطی از جمله آلکیل‌فنل‌ها باشد.

آلکیل‌فنل پلی‌اتوکسیلات یک سورفاکتانت غیریونی است که در ساخت دترجنت‌ها، رنگ‌ها، غلف‌کش‌ها و تعداد زیادی از محصولات سنتزی دیگر استفاده می‌شود (۳). اصطلاح نونایل‌فنل (NP: Nonyl Phenol) می‌تواند برای تعداد وسیعی از ترکیبات ایزومری با فرمول عمومی  $C_9H_{19}(OH)C_6H_4$  بکار رود که محصول اصلی تجزیه آلکیل‌فنل پلی‌اتوکسیلات است (شکل ۱).

یکی از فاکتورهای مهم در نقص عملکرد اسپرم و ناباروری مردان وضعیتی به نام استرس اکسیداتیو است. استرس اکسیداتیو (Oxidative Stress) شرایطی است که در اثر افزایش رادیکال‌های آزاد به خصوص متابولیت‌های واکنش‌پذیر اکسیژن (ROS: Reactive Oxygen Species) و عدم تعادل آن با آنتی‌اکسیدان‌ها (یعنی عدم تعادل بین تولید و حذف رادیکال‌های آزاد) به وجود می‌آید. رادیکال‌های آزاد دارای الکترون‌های جفت‌نشده‌ای هستند و اثرات زیان‌باری بر روی برخی از ماکرومولکول‌ها (DNA، پروتئین و لیپید) دارند. آنها به طور مداوم در بدن در طول متابولیسم، تنفس سلولی و همچنین در اثر برخی از وقایع پاتولوژیکی تولید می‌شوند. مهمترین گونه‌های رادیکال آزاد موثر در بیولوژی تولیدمثل شامل: آنیون سوپراکسید ( $O_2^{\bullet-}$ )، هیدروژن پراکسید ( $H_2O_2$ )، پروکسیل (ROO $\bullet$ )، هیدروکسیل ( $OH^{\bullet}$ ) و رادیکال‌های آزاد مشتق از نیتروژن از جمله: نیتریک اکسید ( $NO^{\bullet}$ ) و آنیون نیتريت پروکسیل ( $ONOO^{\bullet}$ ) می‌باشد. شواهد روشنی وجود دارد که ROS به طور طبیعی در سیستم



شکل ۱: ساختار نونایل‌فنل و نونایل‌فنل پلی‌اتوکسیلات

حلقه فنلی) سنتز می‌شود. گروه آلکیل می‌تواند در اندازه، انشعاب و موقعیت اتصال به حلقه فنلی (ارتو، متا و پارا) متفاوت باشد. اندازه، موقعیت و انشعاب، هر سه می‌توانند در

نونایل‌فنل جزء آلاینده‌های شیمیایی محسوب می‌شود که در محیط اطراف ما، اعم از هوا، خاک و آب وجود دارد (۴). این ماده، از طریق آلکیلی شدن حلقه فنلی (اتصال آلکیل به یک

استروژن(۱۱)، آتروفی و واکوئل‌زایی در لوله‌های منی‌ساز، ادم بافت بینابینی و کاهش اسپرماتوژنز(۱۳). همچنین این ماده از طریق تغییر سطح کانکسین ۴۳ موجود در اتصالات Gap junction موجود بین سلول‌های سرتولی، سبب اختلال در این اتصالات و در نتیجه اختلال در اسپرماتوژنز می‌شود(۱۴،۱۵). بنابراین می‌توان گفت مکانیسم‌های اثر نونایل‌فنل بر روی سیستم تولیدمثلی نر شامل اختلال در سیستم اندوکروینی و القای استرس اکسیداتیو می‌باشد.

در طرف مقابل رادیکال‌های آزاد، آنتی‌اکسیدان‌ها وجود دارند که تولید رادیکال‌های آزاد و آسیب اکسیداتیو را کنترل و سرکوب می‌کنند. امروزه در میان آنتی‌اکسیدان‌های موجود، منابع گیاهی توجه بسیاری از پژوهشگران را به خود جلب کرده است(۱۶). روغن سیاه‌دانه غنی از ترکیبات دارای فعالیت آنتی‌اکسیدانی و اسکونجر (جاروکننده) رادیکال‌های آزاد از جمله تیموکوئینون (TQ)، مشتقات آن و کارواکول هستند و بنابراین از طریق بهبود دفاع آنتی‌اکسیدانی و اثرات هیپولیپیدیمیکی (کاهش تری‌گلیسیرید، LDL و افزایش HDL) سبب کاهش آسیب‌های اکسیداتیو و پراکسیداسیون لیپیدی ناشی از رادیکال‌های آزاد می‌شوند (۱۷). بنابراین با توجه به اثرات سوء پارانونایل‌فنل مبنی بر القای استرس اکسیداتیو در دستگاه تولیدمثلی نر و نقش روغن سیاه‌دانه به عنوان یک آنتی‌اکسیدانت قوی می‌توان فرض کرد که روغن سیاه‌دانه قادر است اثرات مخرب این آلاینده زیست محیطی را خنثی نماید. لذا این پژوهش، با هدف ارزیابی اثر حفاظتی روغن سیاه‌دانه بر روی بافت بیضه و پارامترهای اسپرم (تعداد، تحرک، قابلیت حیات و مورفولوژی) و ناهنجاری‌های DNA و کروماتین اسپرم موش‌های بالغ نژاد NMRI تیمار شده با پارانونایل‌فنل صورت گرفت.

### روش بررسی

در این مطالعه تجربی از ۲۴ سر موش‌های نر بالغ نژاد NMRI با سن حدود ۵۰ روز و میانگین وزنی  $32 \pm 3$  گرم که از انیستیتو پاستور ایران خریداری و به خانه حیوانات

خاصیت استروژنی گروه آلکیل موثر باشند. زنجیره هیدروکربنی نونایل‌فنل دارای ۹ اتم کربن می‌باشد و گزارش شده است، وقتی که تعداد کربن‌های گروه آلکیل ۹ تا باشد، اتصال آلکیل‌فنل به گیرنده استروژنی به حداکثر میزان خود می‌رسد. از نظر موقعیت نیز خاصیت استروژنی موقعیت پارا بیشتر از موقعیت‌های متا و ارتو می‌باشد. بنابراین پارانونایل‌فنل نسبت به دیگر آلکیل‌فنل‌ها خاصیت استروژنی بیشتری دارد. اگر موقعیت اتصال زنجیره هیدروکربنی در NP، پارا باشد آن را به صورت p-NP یا 4-NP نامگذاری می‌کنند(۵).

نونایل‌فنل در دمای اتاق ( $25^{\circ}\text{C}$ ) به شکل مایع با ویسکوزیته بالا و به رنگ زرد کم‌رنگ می‌باشد و مشخصات شیمیایی آن شامل: وزن مولکولی ( $220-215\text{g/mol}$ )، چگالی ویژه ( $0.935\text{g/ml}$ )، نقطه ذوب ( $-10^{\circ}\text{C}$ ) و نقطه جوش ( $295-320^{\circ}\text{C}$ ) بوده و قابل حل در بسیاری از حلال‌های آلی می‌باشد(۶). این ماده به طور گسترده برای تهیه روان‌کننده‌ها، رزین‌ها، پلاستیک‌ها، رنگ‌ها، وسایل آرایشی، علف‌کش‌ها و همچنین پلی‌وینیل کلراید (PVC: Polyvinyl Chloride) موجود در ظروف پلاستیکی برای بسته‌بندی مواد غذایی استفاده می‌شود(۷،۸). بنابراین انسان از طریق مواد غذایی و آب آشامیدنی آلوده، جذب پوستی و تنفس در معرض این آلاینده قرار می‌گیرد(۸).

تحقیقات نشان می‌دهد که نونایل‌فنل قادر است ناهنجاری‌هایی را در سیستم تولیدمثلی نر به وجود آورد از جمله: القای استرس اکسیداتیو در اسپرم‌های اپی‌دیدیمی (کاهش فعالیت آنتی‌اکسیدانی سوپراکسید دیسموتاز، کاتالاز، گلوتاتیون ردوکتاز، گلوتاتیون پراکسیداز و افزایش پراکسیداسیون لیپیدی)، کاهش وزن بیضه‌ها و اپی‌دیدیم(۹)، کاهش تعداد و تحرک اسپرم(۱۰،۱۱)، تغییر غلظت هورمون‌هایی از جمله هورمون محرک فولیکولی (FSH: Follicle Stimulating Hormone)(۱۱،۱۲)، هورمون لوتئینی (LH: Luteinizing Hormone)، تستوسترون(۱۲) و

دانشگاه اراک در شرایط استاندارد (دمای  $21 \pm 2$  درجه سانتی‌گراد و نور محیطی با شرایط ۱۲ ساعت تاریکی و ۱۲ ساعت روشنایی) و با دسترسی کامل به آب و غذای کافی نگهداری می‌شدند، استفاده شد. در این پژوهش کلیه اصول اخلاقی کار با حیوانات آزمایشگاهی رعایت شده است.

سپس حیوانات به ۴ گروه (در هر گروه ۶ حیوان) شامل: کنترل (تیمار با روغن ذرت)، روغن سیاه‌دانه (۵ میلی‌لیتر/کیلوگرم) (پژوهشکده گیاهان دارویی جهاد دانشگاهی - ایران)، پارانونیل‌فنل (۲۵۰ میلی‌گرم/کیلوگرم) (مرک - آلمان) و پارانونیل‌فنل+روغن سیاه‌دانه (۲۵۰ میلی‌گرم/کیلوگرم+۵ میلی‌لیتر/کیلوگرم) تقسیم شدند. تیمار به صورت دهانی و به وسیله گاواژ روزانه و به مدت ۳۴ روز برای تمامی گروه‌ها انجام شد. با توجه به ویسکوزیته بالا و سمیت شدید پارانونیل‌فنل روغن ذرت به عنوان حامل (۱۲،۱۸) انتخاب و به ازای هر ۵۰ mg از پارانونیل‌فنل، ۰/۱ ml روغن ذرت استفاده شد (۱۹).

در پایان دوره تیمار، ابتدا موش‌ها وزن و سپس توسط دی‌اتیل‌اتر بیهوش شدند. ناحیه دمی اپی‌دیدیم چپ خارج شده از هر موش به پلیت ۳ cm حاوی ۱۵۰۰ میکرولیتر محیط‌کشت Ham's F10 انتقال یافت و به منظور خروج اسپرم‌ها به درون محیط‌کشت، اپی‌دیدیم به قطعات کوچکی برش زده شد. سنجش حرکات اسپرم بر اساس دستورالعمل ارائه شده از طرف سازمان جهانی بهداشت (WHO: World Health Organization) انجام شد (۲۰). بدین ترتیب که ابتدا ۱۰ میکرولیتر از سوسپانسیون محیط‌کشت و اسپرم روی لام چمبر منتقل و حرکات اسپرم در گروه‌های مختلف در زیر میکروسکوپ نوری با بزرگنمایی ۲۰× مورد بررسی قرار گرفت و درصد اسپرم‌های دارای حرکات جلورونده، درجا و بدون حرکت (ساکن) محاسبه گردید.

جهت سنجش قابلیت حیات اسپرم (Sperm viability)، بر اساس دستورالعمل ارائه شده توسط WHO از رنگ‌آمیزی اتوزین-نگروزین استفاده شد (۲۰). به طور خلاصه، اتوزین ۱ درصد، (مرک - آلمان) و نگروزین ۱۰ درصد (مرک - آلمان)

در نرمال سالین ۰/۹ درصد آماده شد. سپس یک حجم از سوسپانسیون محیط‌کشت و اسپرم با دو حجم از اتوزین را در اپندورف مخلوط کرده و پس از ۳۰ ثانیه نگهداری در انکوباتور ۳۷ درجه سانتی‌گراد، حجم مساوی از محلول نگروزین به آن اضافه شد و گسترش نازکی از نمونه بر روی لام ایجاد گردید. با استفاده از میکروسکوپ نوری با عدسی ۱۰۰× درصد نسبت اسپرم‌های مرده به زنده و درصد ناهنجاری‌های اسپرم در گروه‌های مختلف محاسبه گردید.

شمارش اسپرم بر اساس دستورالعمل ارائه شده توسط WHO انجام شد (۲۰). به این منظور ابتدا سوسپانسیون محیط‌کشت حاوی اسپرم از گروه‌های مختلف به نسبت ۱:۹ با فیکساتور فرمالین ۲ درصد رقیق گردید. شمارش اسپرم با استفاده از لام هموسیتومتر نئوبار زیر میکروسکوپ نوری با بزرگنمایی ۴۰× انجام گرفت و تعداد اسپرم در میلی‌لیتر محاسبه گردید.

گسترش‌های اسپرمی تهیه و در محیط آزمایشگاه خشک شدند. جهت ارزیابی تمامیت DNA (DNA integrity)، رنگ‌آمیزی اکریدین‌اورنژ انجام شد. رنگ‌آمیزی اکریدین‌اورنژ بر طبق دستورالعمل ارائه شده توسط Tejada و همکاران انجام شد (۲۱). به طور خلاصه، گسترش‌ها در محلول فیکساتیو متانول-اسید استیک گلاسیال (به نسبت ۳ به ۱) به مدت ۱۴ ساعت در ۴ درجه سانتی‌گراد تثبیت و سپس با محلول اکریدین‌اورنژ (۰/۱۹ درصد در بافر سیترات فسفات، pH=۲/۵) به مدت ۱۰ دقیقه رنگ‌آمیزی و سپس با آب مقطر شستشو شده و در هوای محیط خشک شدند. لام‌های رنگ‌آمیزی شده به وسیله میکروسکوپ فلورسنس (بزرگنمایی ۱۰۰×) مورد بررسی قرار گرفتند. در هر لام اسپرم‌ها با توجه به میزان رنگ‌پذیری در سه گروه شامل: اسپرم‌های با سر سبز بیانگر DNA دورشته‌ای، اسپرم‌های با سر زرد (حالت حدواسط) و اسپرم‌های با سر قرمز بیانگر DNA تک‌رشته‌ای شمارش شد.

به منظور کنترل روش مذکور از نمونه‌های کنترل مثبت

استفاده شد. بدین منظور نمونه‌های اسپرم از حیوان سالم و بالغ گرفته شد و سپس DNA این اسپرم‌ها تحت تأثیر حرارت بالا (۹۰ درجه سانتی‌گراد) به مدت ۳۰ دقیقه دناتوره شد و پس از تهیه گسترش، نمونه‌ها به روش اشاره شده در فوق رنگ‌آمیزی شدند.

جهت تعیین میزان جایگزینی پروتامین به جای هیستون، گسترش‌های اسپرم با آنیلین بلو رنگ‌آمیزی شدند. رنگ‌آمیزی اکریدین اورنژ بر اساس دستورالعمل شرح داده شده توسط Wong و همکاران انجام گرفت (۲۲). به طور خلاصه ابتدا گسترش‌های اسپرم در محلول فرمالین ۴ درصد به مدت ۵ دقیقه تثبیت و پس از شستشو با آب مقطر، لام‌ها به مدت ۵ دقیقه با آنیلین بلو (آنیلین بلو ۵ درصد در اسید استیک ۴ درصد، pH= ۳/۵) رنگ‌آمیزی شدند و لام‌ها بعد از شستشو با آب مقطر در محلول ائوزین ۰/۵ درصد به مدت یک دقیقه قرار گرفتند و مجدداً با آب مقطر شستشو شده و در هوای آزمایشگاه خشک شدند. سپس با استفاده از میکروسکوپ نوری و بزرگ‌نمایی  $\times 100$  اسپرم مورد بررسی قرار گرفت. در این روش سر اسپرم‌ها در دو گروه: (۱) اسپرم‌های نابالغ به رنگ آبی تیره (۲) اسپرم‌های بالغ دارای پروتامین به رنگ قرمز-صورتی (red-pink) ظاهر می‌شوند.

جهت سنجش غلظت مالون‌دی‌آلدئید (Malondialdehyde: MDA) ابتدا یک محلول TCA-TBA-HCL شامل تری‌کلرواستیک اسید (۱۵gr/ml، TCA)، تیوباریتوریک اسید (۳۷۵gr/ml، TBA) و اسید کلریدریک ۰/۲۵ نرمال تهیه شد. سپس ۰/۵ میلی‌لیتر از نمونه با ۱ میلی‌لیتر از محلول TCA-TBA-HCL مخلوط شد و نمونه‌ها به مدت ۱۵ دقیقه در بن ماری جوش (۹۶ درجه سانتی‌گراد) قرار داده شدند. سپس نمونه‌ها ۱۰ دقیقه سانتریفوژ شدند. مایع رویی به دقت جدا شد و جذب آن در ۵۳۲ نانومتر در برابر blank خوانده شد. غلظت MDA محاسبه و برحسب میکرومولار بیان شد (۲۵).

پس از اتمام خون‌گیری از قلب موش‌ها، نمونه‌های خونی به مدت ۱۰ دقیقه با دور ۱۶۰۰۰g سانتریفوژ شد. سپس به کمک سمپلر، سرم جدا شد و مجدداً به مدت ۵ دقیقه با دور ۱۶۰۰۰g سانتریفوژ صورت گرفت و در نهایت با جدا کردن سرم رویی، نمونه‌های سرم در دمای ۸۰- درجه سانتی‌گراد تا زمان مورد نیاز نگهداری شد.

داده‌های حاصل توسط نرم‌افزار SPSS نسخه ۱۶ و روش آنالیز واریانس یکطرفه (One Way ANOVA) و تست توکی (Tukeys Test) مورد تجزیه و تحلیل آماری قرار گرفت. نتایج به صورت میانگین  $\pm$  انحراف استاندارد برای نمونه‌های موجود در هر گروه بیان شد و تفاوت میانگین‌ها در حد  $p < 0.05$  معنی‌دار در نظر گرفته شد.

جهت آماده‌سازی بافت بیضه جهت بررسی‌های هیستولوژیکی، ۱- بیضه چپ پس از توزین به منظور ثبوت بافتی در فیکساتیو Modified Davidson's fluid fixative به مدت یک هفته به همراه دوبار تعویض فیکساتیو قرار داده شد (۲۳). ۲- به دنبال فیکس شدن کامل بیضه از آن برش‌های (IUR: Isotropic Uniform Random) گرفته شد (۲۴). ۳- پاساژ بافتی ۴- قالب‌گیری و تهیه بلوک‌های پارافینی ۵- برش‌گیری، پس از تهیه قالب‌های پارافینی توسط میکروتوم

به منظور کنترل روش مذکور از نمونه‌های کنترل مثبت استفاده شد. بدین منظور بیضه‌های موش نابالغ در محیط‌کشت Ham's F10 قطعه قطعه شد، سپس از سوسپانسیون محیط‌کشت گسترش‌هایی تهیه گردید و به روش اشاره شده در فوق رنگ‌آمیزی شدند.

جهت آماده‌سازی بافت بیضه جهت بررسی‌های هیستولوژیکی، ۱- بیضه چپ پس از توزین به منظور ثبوت بافتی در فیکساتیو Modified Davidson's fluid fixative به مدت یک هفته به همراه دوبار تعویض فیکساتیو قرار داده شد (۲۳). ۲- به دنبال فیکس شدن کامل بیضه از آن برش‌های (IUR: Isotropic Uniform Random) گرفته شد (۲۴). ۳- پاساژ بافتی ۴- قالب‌گیری و تهیه بلوک‌های پارافینی ۵- برش‌گیری، پس از تهیه قالب‌های پارافینی توسط میکروتوم

جهت آماده‌سازی بافت بیضه جهت بررسی‌های هیستولوژیکی، ۱- بیضه چپ پس از توزین به منظور ثبوت بافتی در فیکساتیو Modified Davidson's fluid fixative به مدت یک هفته به همراه دوبار تعویض فیکساتیو قرار داده شد (۲۳). ۲- به دنبال فیکس شدن کامل بیضه از آن برش‌های (IUR: Isotropic Uniform Random) گرفته شد (۲۴). ۳- پاساژ بافتی ۴- قالب‌گیری و تهیه بلوک‌های پارافینی ۵- برش‌گیری، پس از تهیه قالب‌های پارافینی توسط میکروتوم

جهت آماده‌سازی بافت بیضه جهت بررسی‌های هیستولوژیکی، ۱- بیضه چپ پس از توزین به منظور ثبوت بافتی در فیکساتیو Modified Davidson's fluid fixative به مدت یک هفته به همراه دوبار تعویض فیکساتیو قرار داده شد (۲۳). ۲- به دنبال فیکس شدن کامل بیضه از آن برش‌های (IUR: Isotropic Uniform Random) گرفته شد (۲۴). ۳- پاساژ بافتی ۴- قالب‌گیری و تهیه بلوک‌های پارافینی ۵- برش‌گیری، پس از تهیه قالب‌های پارافینی توسط میکروتوم

## نتایج

پارانوییل فنل (p-NP) و روغن سیاه‌دانه در بین گروه‌های چهارگانه اختلاف معنی‌داری را نشان نداد ( $p > 0.05$ ) (جدول ۱).

وزن بدن (گرم) و وزن بیضه چپ (میلی‌گرم) میانگین داده‌های مربوط به وزن بدن و بیضه چپ موش‌ها، پس از ۳۴ روز تیمار با

جدول ۱: مقایسه میانگین وزن بدن و بیضه موش‌ها در گروه‌های مختلف، پس از ۳۴ روز تیمار با پارانوییل فنل و روغن سیاه‌دانه

گروه‌ها	وزن موش‌ها قبل از تیمار (گرم) (میانگین ± انحراف معیار)	وزن موش‌ها در پایان تیمار (گرم) (میانگین ± انحراف معیار)	وزن بیضه موش‌ها (میلی‌گرم) (میانگین ± انحراف معیار)
کنترل	۲/۸۸ ± ۳/۱۶۰	۳/۶۱ ± ۳/۶۶۷	۱۱۳/۳۳ ± ۱۹/۶۷
پارانوییل فنل	۳/۳۹ ± ۳۲/۷۰	۳/۶۳ ± ۳۸/۶۷	۱۰۴/۸۳ ± ۸/۲۸
پارانوییل فنل + روغن سیاه‌دانه	۲/۴۷ ± ۳۳/۶۸	۴/۵۷ ± ۳۵/۷۲	۱۱۸/۴۵ ± ۷/۹۱
روغن سیاه‌دانه	۳/۳۵ ± ۳۰/۱۹	۳/۲۶ ± ۳۴/۲۷	۱۱۰/۸۳ ± ۱۳/۵۷

میانگین درصد اسپرم‌های دارای حرکت جلورونده در ساکن در گروه پارانوییل فنل نسبت به گروه کنترل افزایش معنی‌داری یافت ( $p < 0.001$ ). از طرفی میانگین درصد اسپرم‌های دارای حرکت در ساکن در گروه پارانوییل فنل + روغن سیاه‌دانه در مقایسه با گروه p-NP کاهش معنی‌داری را نشان داد ( $p < 0.001$ ). علاوه بر آن تیمار موش‌ها با روغن سیاه‌دانه به تنهایی موجب کاهش معنی‌داری در درصد اسپرم‌های درجا و ساکن نسبت به گروه کنترل شد ( $p < 0.001$ ) (جدول ۲).

میانگین درصد اسپرم‌های دارای حرکت جلورونده در گروه پارانوییل فنل نسبت به گروه کنترل کاهش معنی‌داری یافت ( $p < 0.001$ ). از طرفی میانگین درصد اسپرم‌های دارای حرکت جلورونده در گروه پارانوییل فنل + روغن سیاه‌دانه نسبت به گروه پارانوییل فنل افزایش معنی‌داری را نشان داد ( $p < 0.001$ ). به علاوه تیمار موش‌ها با روغن سیاه‌دانه به تنهایی، موجب افزایش معنی‌دار درصد اسپرم‌های جلورونده نسبت به گروه کنترل شد ( $p < 0.001$ ) (جدول ۲).

جدول ۲: مقایسه میانگین قابلیت تحرک اسپرم در گروه‌های مختلف، پس از ۳۴ روز تیمار با پارانوییل فنل و روغن سیاه‌دانه

گروه‌ها	درصد اسپرم جلورونده (pms) (میانگین ± انحراف معیار)	درصد اسپرم درجا (npms) (میانگین ± انحراف معیار)	درصد اسپرم ساکن (nms) (میانگین ± انحراف معیار)
کنترل	۶۹/۳۰ ± ۱/۳۷	۱۹/۳۵ ± ۱/۲۴	۱۱/۳۵ ± ۱/۱۴
پارانوییل فنل	۵۱/۲۷ ± ۳/۵۷ <sup>a</sup>	۲۷/۰۵ ± ۳/۵۰ <sup>a</sup>	۲۱/۶۸ ± ۰/۹۰ <sup>a</sup>
پارانوییل فنل + روغن سیاه‌دانه	۷۰/۶۲ ± ۰/۹۹ <sup>b</sup>	۱۹/۱۳ ± ۱/۲۶ <sup>b</sup>	۱۰/۲۵ ± ۰/۵۲ <sup>b</sup>
روغن سیاه‌دانه	۷۶/۹۱ ± ۱/۸۲ <sup>c1</sup>	۱۳/۸۰ ± ۱/۷۸ <sup>c2</sup>	۹/۲۹ ± ۰/۸۸ <sup>c2</sup>

<sup>a</sup>: مقایسه آماری گروه پارانوییل فنل نسبت به گروه کنترل ( $p < 0.001$ )

<sup>b</sup>: مقایسه آماری گروه پارانوییل فنل توأم با روغن سیاه‌دانه نسبت به گروه پارانوییل فنل ( $p < 0.001$ )

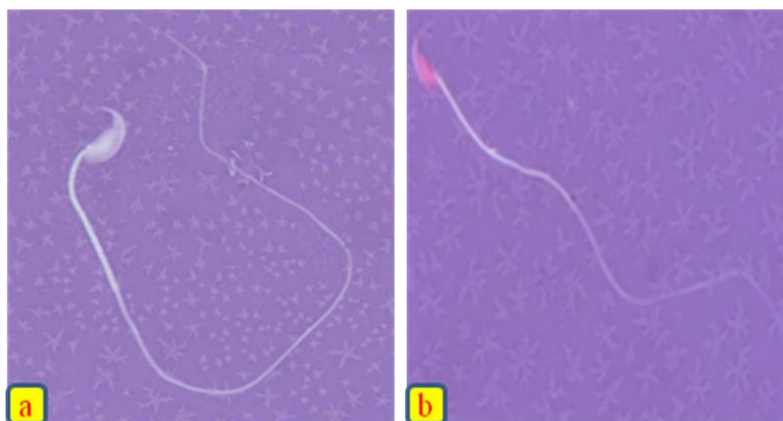
<sup>c</sup>: مقایسه آماری گروه روغن سیاه‌دانه نسبت به گروه پارانوییل فنل، <sup>c1</sup> ( $p < 0.001$ )، <sup>c2</sup> ( $p < 0.001$ )

قابلیت حیات اسپرم در گروه پارانوییل فنل + روغن سیاه‌دانه در مقایسه با گروه پارانوییل فنل افزایش معنی‌داری را نشان داد ( $p < 0.001$ ). روغن سیاه‌دانه به تنهایی نتوانست موجب

میانگین درصد اسپرم‌های زنده که معادل قابلیت حیات اسپرم می‌باشد. در گروه تیمار شده با پارانوییل فنل در مقایسه با گروه کنترل کاهش معنی‌داری یافت ( $p < 0.001$ ). از طرفی

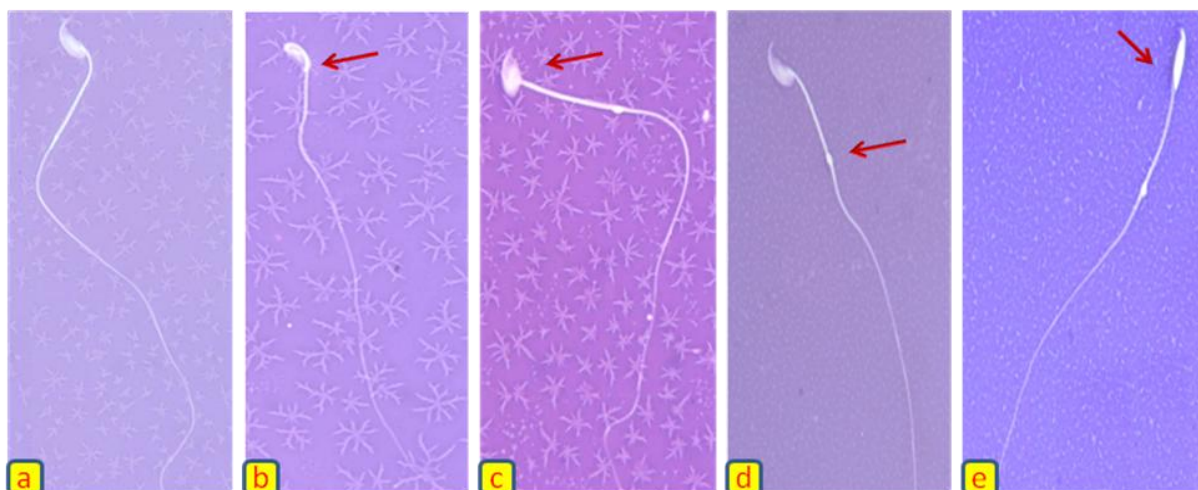
منجر به ایجاد چند نوع ناهنجاری در سر و دم اسپرم از جمله: سر موزی شکل (Banana-like form)، نقص در اتصال سر و گردن (Incorrect head-neck connection)، قطره سیتوپلاسمی پروکسیمال (Proximal cytoplasmic droplet) و سر خمیده (Bent head) به ترتیب به میزان ۲۴، ۲۴، ۲۴ و ۱۵ درصد شد (شکل ۲).

افزایش معنی‌دار قابلیت حیات در مقایسه با گروه کنترل شود (جدول ۳). ( $p > 0.05$ ) در رنگ‌آمیزی اتوزین-نگروزین سر اسپرم‌های زنده به رنگ سفید و سر اسپرم‌های مرده به رنگ قرمز ظاهر می‌شوند (شکل ۱). در این مطالعه میانگین درصد اسپرم‌های با مورفولوژی طبیعی در گروه تیمار شده با پارانونایل فنل در مقایسه با سایر گروه‌ها کاهش معنی‌داری یافت ( $p < 0.05$ ). همچنین p-NP



شکل ۱: ارزیابی قابلیت حیات اسپرم‌های موش

(a) اسپرم دارای سر سفید بیانگر اسپرم زنده (b) اسپرم دارای سر قرمز بیانگر اسپرم مرده می‌باشد. رنگ‌آمیزی اتوزین-نگروزین، بزرگنمایی  $\times 100$ .



شکل ۲: برخی از ناهنجاری‌های مورفولوژیکی اسپرم در گروه تیمار شده با پارانونایل فنل (۲۵۰ میلی‌گرم/کیلوگرم/روز) به مدت ۳۴ روز

(a) اسپرم طبیعی (b) سر خمیده (c) نقص در اتصال سر و گردن (d) قطره سیتوپلاسمی پروکسیمال (e) سر موزی شکل، رنگ‌آمیزی اتوزین-نگروزین، بزرگنمایی  $\times 100$ .

افزایش معنی‌داری را نشان داد ( $p < 0.05$ ). روغن سیاه‌دانه به تنهایی موجب افزایش معنی‌داری در درصد اسپرم‌های با

به علاوه میانگین اسپرم‌های با مورفولوژی طبیعی در گروه پارانونایل فنل+روغن سیاه‌دانه در مقایسه با گروه پارانونایل فنل

در مقایسه با گروه کنترل شد ( $p < 0.05$ ) (جدول ۳). تیمار موش‌ها با پارانونایل فنل در مقایسه با گروه کنترل تأثیری بر روی دنا توره شدن ساختمان دورشته‌ای DNA اسپرم نداشت، به طوری که سر اسپرم‌ها در موش‌های تیمار شده با پارانونایل فنل به رنگ سبز نمایان شدند (شکل ۳a). برعکس، نمونه‌های کنترل مثبت شامل اسپرم‌هایی که DNA آن‌ها توسط حرارت بالا دنا توره شده بودند، به رنگ نارنجی ظاهر شدند (شکل ۳b).

مورفولوژی طبیعی در مقایسه با گروه کنترل شد ( $p < 0.01$ ) (جدول ۳).

از مقایسه میانگین تعداد اسپرم در گروه پارانونایل فنل نسبت به گروه کنترل کاهش معنی‌داری مشاهده شد ( $p < 0.001$ ). از طرفی میانگین تعداد اسپرم در گروه پارانونایل فنل + روغن سیاه‌دانه در مقایسه با گروه پارانونایل فنل افزایش معنی‌داری را نشان داد ( $p < 0.01$ ). علاوه بر این روغن سیاه‌دانه به تنهایی موجب افزایش معنی‌داری در تعداد اسپرم

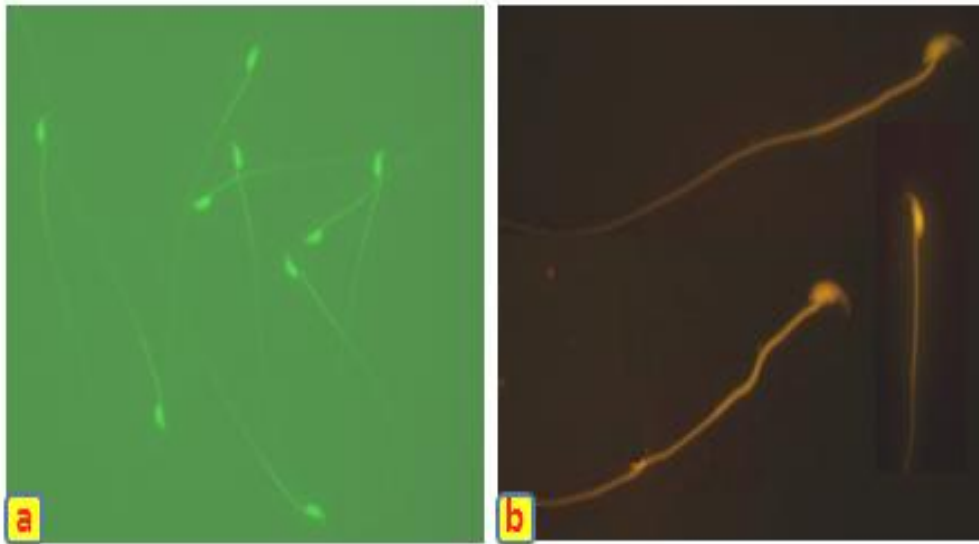
جدول ۳: مقایسه میانگین قابلیت حیات، مورفولوژی طبیعی و تعداد اسپرم در گروه‌های مختلف، پس از ۳۴ روز تیمار با پارانونایل فنل و روغن سیاه‌دانه

گروه‌ها	درصد قابلیت حیات اسپرم (میانگین ± انحراف معیار)	درصد ورفولوژی طبیعی اسپرم (میانگین ± انحراف معیار)	درص تعداد اسپرم × (۱۰ <sup>۶</sup> ) (میانگین ± انحراف معیار)
کنترل	۳/۳۱ ± ۷۴/۱۴	۰/۴۱ ± ۹۷/۷۷	۰/۴۸ ± ۱۰/۲۱
پارانونایل فنل	۳/۴۳ ± ۵۶/۶۱ <b>a1</b>	۰/۲۳ ± ۹۶/۱۲ <b>a2</b>	۱/۰۱ ± ۷/۵۱ <b>a1</b>
پارانونایل فنل + روغن سیاه‌دانه	۶/۰۸ ± ۷۲/۳۶ <b>b1</b>	۰/۵۷ ± ۹۷/۹۰ <b>b2</b>	۰/۶۰ ± ۹/۰۶ <b>b3</b>
روغن سیاه‌دانه	۱/۰۰ ± ۷۷/۸۵	۰/۲۷ ± ۹۸/۸۰ <b>c1</b>	۰/۸۳ ± ۱۱/۷۰ <b>c2</b>

**a:** مقایسه آماری گروه پارانونایل فنل نسبت به گروه کنترل، **a1** ( $p < 0.001$ ), **a2** ( $p < 0.05$ )

**b:** مقایسه آماری گروه پارانونایل فنل توام با روغن سیاه‌دانه نسبت به گروه پارانونایل فنل، **b1** ( $p < 0.001$ ), **b2** ( $p < 0.05$ ), **b3** ( $p < 0.001$ )

**c:** مقایسه آماری گروه روغن سیاه‌دانه نسبت به گروه پارانونایل فنل، **c1** ( $p < 0.001$ ), **c2** ( $p < 0.05$ )



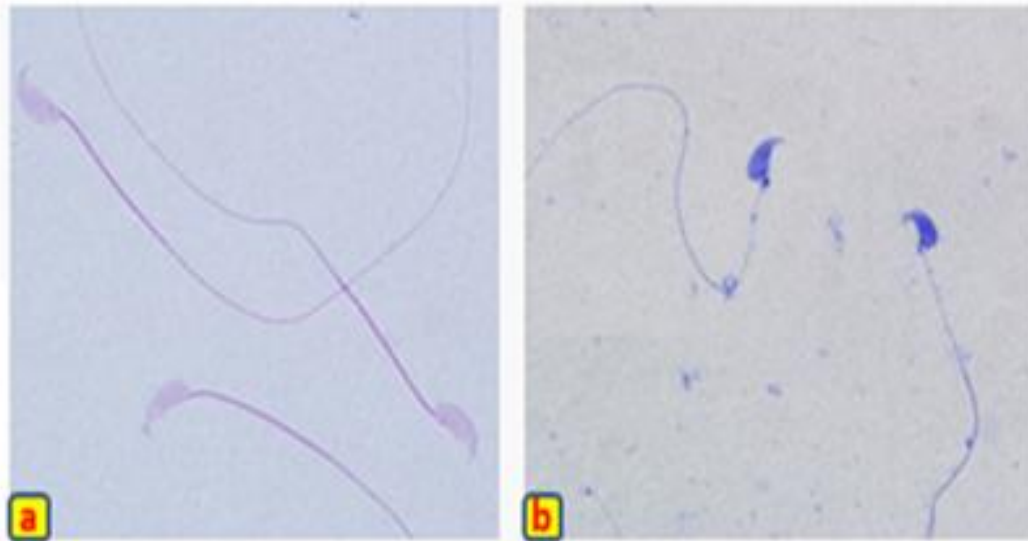
شکل ۳: ارزیابی تمامیت DNA اسپرم‌های موش

(a) اسپرم‌ها با سر سبز رنگ نشان دهنده DNA طبیعی و دست نخورده در گروه تیمار شده با پارانونایل فنل (۲۵۰ میلی‌گرم/کیلوگرم/روز) به مدت ۳۴ روز می‌باشد. (b) نمونه کنترل مثبت: اسپرم‌های با سر نارنجی بیانگر اسپرم‌هایی است که DNA آن‌ها توسط حرارت بالا دنا توره شده است. رنگ آمیزی اکریدین اورنژ، بزرگنمایی ×۱۰۰.



اسپرم نداشت (شکل ۴a). برعکس، اسپرم‌هایی که از بیضه حیوان نابالغ گرفته شده بود (نمونه کنترل مثبت)، به رنگ آبی ظاهر شدند (شکل ۴b)..

سرهای قرمز-صورتی اسپرم‌ها بیانگر این بود که تیمار موش‌ها با پارانونایل فنل در مقایسه با کنترل تاثیری بر روی جایگزینی پروتامین به جای هیستون در هسته طی فرایند بلوغ



شکل ۴: ارزیابی جایگزینی پروتامین به جای هیستون در کروماتین اسپرم موش

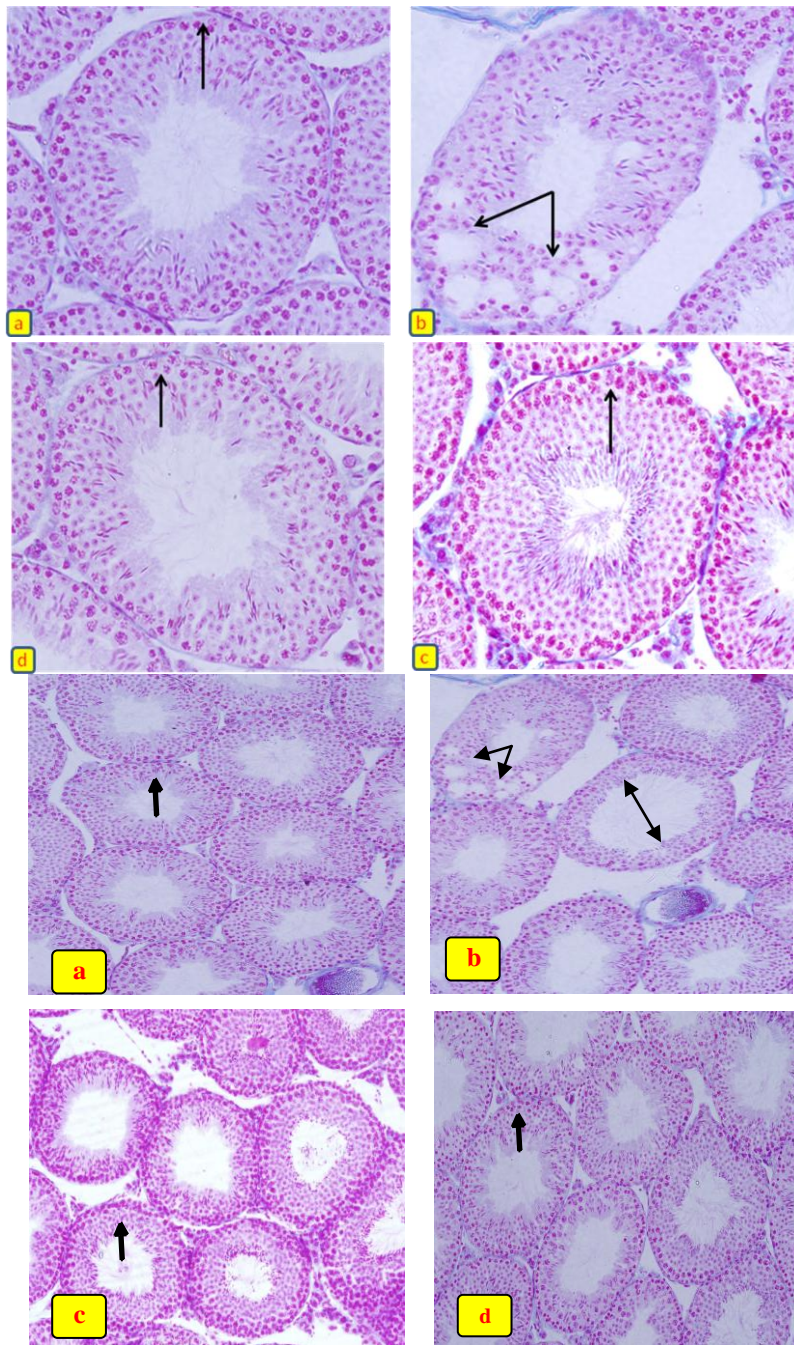
(a) اسپرم‌های با سر قرمز-صورتی (red-pink) بیانگر اسپرم‌های بالغ واجد پروتامین هسته‌ای در گروه تیمار شده با پارانونایل فنل (۲۵۰ میلی‌گرم/کیلوگرم/روز) به مدت ۳۴ روز می‌باشد. (b) در نمونه‌های کنترل مثبت سر اسپرم به دلیل وجود هیستون زیاد در کروماتین، به رنگ آبی دیده می‌شود. رنگ‌آمیزی آنیلین‌بلو، بزرگنمایی  $\times 100$ .

تجویز روغن سیاه‌دانه جبران شد به طوری که لوله‌های منی‌ساز دارای اندازه و اسپرماتوژنز طبیعی بودند. همچنین ادم میان بافتی در این گروه به میزان زیادی کاهش یافته بود (شکل ۵d).

کاهش معنی‌داری در میانگین قطر لوله‌های منی‌ساز، ضخامت اپی‌تلیوم زایشی ( $p < 0.001$ ) و افزایش معنی‌داری در میانگین قطر لومن ( $p < 0.001$ ) در گروه پارانونایل فنل نسبت به سایر گروه‌ها مشاهده شد. از طرفی در گروه پارانونایل فنل+روغن سیاه‌دانه در مقایسه با گروه پارانونایل فنل افزایش معنی‌داری در میانگین قطر لوله‌های منی‌ساز، ضخامت اپی‌تلیوم زایشی و کاهش معنی‌داری در قطر لومن لوله‌های منی‌ساز مشاهده شد ( $p < 0.001$ ).

میانگین داده‌های مربوط به قطر هسته سلول‌های اسپرماتوگونی، پس از ۳۴ روز تیمار با پارانونایل فنل و روغن سیاه‌دانه، بین گروه‌های چهارگانه اختلاف معنی‌داری را نشان نداد ( $p > 0.05$ ) (جدول ۴).

تغییرات هیستوپاتولوژیک بافت بیضه: لوله‌های منی‌ساز در گروه کنترل اسپرماتوژنز طبیعی داشته، اپی‌تلیوم زایشی لوله‌ها شکل طبیعی خود را حفظ کرده و سلول‌های آن دارای نظم و ترتیب و بهم پیوستگی طبیعی بودند (شکل ۵a). در بیضه موش‌های گروه پارانونایل فنل، آتروفی لوله‌های منی‌ساز، افزایش وسعت بافت بینابینی به همراه ادم بافتی و کاهش اسپرماتوژنز مشاهده شد. در این گروه ضخامت اپی‌تلیوم زایشی نسبت به گروه کنترل کاهش یافته و انسجام آن تا حدودی از دست رفته بود. در بعضی از لوله‌های منی‌ساز آثاری از واکوئل‌زایی در اپی‌تلیوم زایشی مشاهده شد. همچنین تراکم اسپرم‌ها در لومن لوله‌های منی‌ساز در گروه پارانونایل فنل در مقایسه با سایر گروه‌ها کمتر بود (شکل ۵b). در گروه روغن سیاه‌دانه ساختار لوله‌های منی‌ساز و ضخامت اپی‌تلیوم زایشی تقریباً مشابه گروه کنترل بود (شکل ۵c). بررسی هیستولوژیکی بیضه موش‌های گروه پارانونایل فنل+روغن سیاه‌دانه نشان داد که اکثر تغییرات تخریبی و بی‌نظمی‌های ایجاد شده توسط پارانونایل فنل با



شکل ۵: تصاویر میکروسکوپی از بافت بیضه موش‌های بالغ در گروه‌های مختلف، تیمار شده با پارانونایل فنل (۲۵۰ میلی‌گرم/کیلوگرم/روز) و روغن سیاه‌دانه (۵ میلی‌لیتر/کیلوگرم/روز)، (برش‌های ۵ میکرونی، رنگ‌آمیزی هایدن هان آزان، بزرگنمایی ۴۰×):

- (a) آرایش طبیعی اپی‌تلیوم زایشی در گروه کنترل (پیکان ↑)  
 (b) کاهش ضخامت اپی‌تلیوم زایشی، بی‌نظمی و واکنش شدن اپی‌تلیوم زایشی (نوک پیکان ←) و افزایش فضای لومن (پیکان ⇕) در گروه تیمار شده با پارانونایل فنل.  
 (c) نمای اپی‌تلیوم زایشی شبیه به گروه کنترل (پیکان ↑) در گروه تیمار شده با روغن سیاه‌دانه.  
 (d) آرایش تقریباً طبیعی اپی‌تلیوم زایشی (پیکان ↑) در گروه تیمار شده با پارانونایل فنل+روغن سیاه‌دانه.

جدول ۴: مقایسه میانگین قطر لوله‌های منی‌ساز و لومن، ضخامت اپی‌تلیوم زایشی و قطر هسته سلول‌های اسپرماتوگونی ( $\mu\text{m}$ ) در گروه‌های مختلف، پس از ۳۴ روز تیمار با پارانونایل فنل و روغن سیاه‌دانه

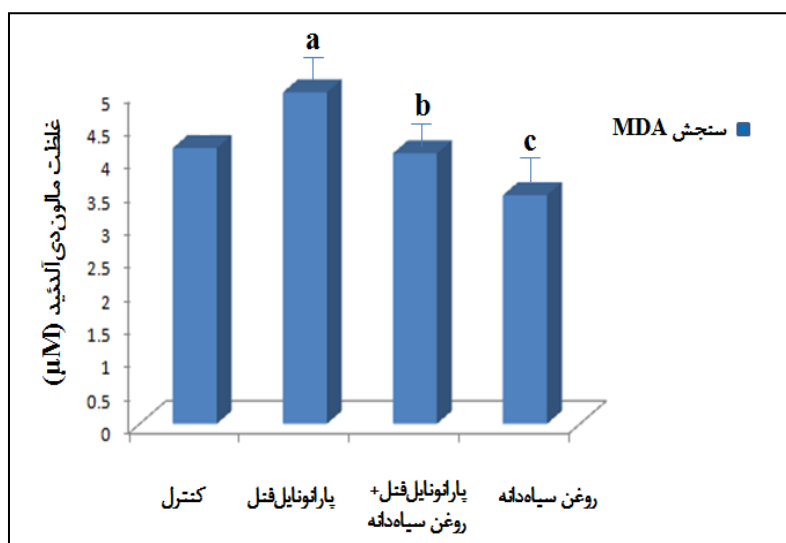
گروه‌ها	قطر لوله‌های منی‌ساز ( $\mu\text{m}$ ) (میانگین $\pm$ انحراف معیار)	قطر لومن ( $\mu\text{m}$ ) (میانگین $\pm$ انحراف معیار)	ضخامت اپی‌تلیوم زایشی ( $\mu\text{m}$ ) (میانگین $\pm$ انحراف معیار)	قطر هسته سلول‌های اسپرماتوگونی ( $\mu\text{m}$ ) (میانگین $\pm$ انحراف معیار)
کنترل	۱۸۳/۹۴ $\pm$ ۱/۶۸	۲/۳۹ $\pm$ ۷۹/۶۲	۵۲/۱۶ $\pm$ ۰/۸۴	۴/۳۹ $\pm$ ۰/۰۲
پارانونایل فنل	۱۷۳/۱۵ $\pm$ ۱/۸۱ <sup>a</sup>	۹۰/۹۷ $\pm$ ۶/۹۳ <sup>a</sup>	۴۱/۰۹ $\pm$ ۳/۱۰ <sup>a</sup>	۴/۴۱ $\pm$ ۰/۰۲
پارانونایل فنل + روغن سیاه‌دانه	۱۸۱/۷۵ $\pm$ ۱/۶۷ <sup>b</sup>	۷۹/۹۵ $\pm$ ۱/۱۳ <sup>b</sup>	۵۰/۹۰ $\pm$ ۰/۸۷ <sup>b</sup>	۴/۴۰ $\pm$ ۰/۰۳
روغن سیاه‌دانه	۱۸۵/۹۹ $\pm$ ۴/۷۱	۷۹/۳۷ $\pm$ ۴/۷۱	۵۲/۳۱ $\pm$ ۱/۸۷	۴/۴۲ $\pm$ ۰/۰۴

a: مقایسه آماری گروه پارانونایل فنل نسبت به گروه کنترل ( $p < 0.001$ )

b: مقایسه آماری گروه پارانونایل فنل توام با روغن سیاه‌دانه نسبت به گروه پارانونایل فنل ( $p < 0.001$ )

معنی‌داری را نشان داد ( $p < 0.001$ ). روغن سیاه‌دانه به تنهایی توانست موجب کاهش معنی‌دار غلظت MDA در مقایسه با گروه کنترل شود ( $p < 0.001$ ).

از مقایسه میانگین غلظت MDA در گروه تیمار شده با پارانونایل فنل در مقایسه با گروه کنترل افزایش معنی‌داری مشاهده شد ( $p < 0.001$ ). از طرفی MDA در گروه پارانونایل فنل + روغن سیاه‌دانه در مقایسه با گروه پارانونایل فنل کاهش



نمودار ۱: مقایسه میانگین غلظت مالون‌دی‌آلدئید ( $\mu\text{M}$ ) سرم خون در گروه‌های مختلف، پس از ۳۴ روز تیمار با پارانونایل فنل و روغن سیاه‌دانه

a: مقایسه آماری گروه پارانونایل فنل نسبت به گروه کنترل ( $p < 0.001$ )

b: مقایسه آماری گروه پارانونایل فنل توام با روغن سیاه‌دانه نسبت به گروه پارانونایل فنل ( $p < 0.001$ )

c: مقایسه آماری گروه روغن سیاه‌دانه نسبت به گروه کنترل ( $p < 0.001$ )

## بحث

اسپرم‌ها را از آسیب‌های ناشی از استرس اکسیداتیو القا شده توسط پارانونایل فنل محافظت نماید. تیمار به مدت ۳۴ روز انجام شد تا اثرات این آلاینده زیست

این مطالعه بیانگر اثرات مخرب پارانونایل فنل بر روی بافت بیضه و پارامترهای اسپرم در موش‌های بالغ نژاد NMRI بود. علاوه بر این روغن سیاه‌دانه توانست تا حدود زیادی بیضه و

محیطی در یک دوره کامل اسپرماتوزن که در موش ۳۵ روز طول می‌کشد، مورد ارزیابی قرار گیرد (۲۶،۲۷). چنانچه نتایج پژوهش حاضر نشان داد، میانگین وزن بدن و بیضه در پایان دوره تیمار در گروه پارانونایل فنل تغییر معنی‌داری را نشان نداد. نتایج مطالعه حاضر با نتایج برخی از مطالعات صورت گرفته در این زمینه و با دوز مشابه مطابقت دارد (۱۲،۲۸). در مطالعاتی که حیوانات در طی دوره شیرخوارگی و پس از تولد تا سن بلوغ با این آلاینده تیمار شده‌اند، وزن بدن (۱۱،۲۹) و بیضه (۱۱،۳۰) کاهش معنی‌داری یافته است. لذا با توجه به نتایج مطالعات قبلی و مطالعه حاضر می‌توان استدلال کرد که کاهش وزن بدن و بیضه موش‌های تحت تیمار بستگی به زمان تیمار (قبل یا بعد از بلوغ) و همچنین دوز مصرفی دارد.

قابلیت تحرک و قابلیت حیات اسپرم به عنوان مهمترین پارامترهای اسپرم برای سنجش توانایی لقاح و همچنین تمامیت غشای اسپرم محسوب می‌شوند و کاهش این پارامترها امکان نابرابوری در جنس نر را افزایش می‌دهد. اسپرماتوزوآ به آسیب‌های اکسیداتیو حساس است و استرس اکسیداتیو ناشی از این آلاینده سبب پراکسیداسیون لیپیدی، تخلیه ATP، اختلال در فرایند فسفوریله شدن پروتئین آکسونمال، کاهش در فعالیت آنزیم‌های غشاء و کانال یونی، سیالیت غشا و به دنبال آن از دست رفتن قدرت تحرک اسپرم می‌گردد. همچنین به دنبال تخلیه ATP مرگ سلولی رخ می‌دهد که توجیهی بر کاهش قابلیت حیات اسپرم در پژوهش حاضر است (۳۱). در مطالعات مختلف کاهش قابلیت تحرک اسپرم در شرایط *In vivo* و *In vitro* (۱۱،۳۲) و افزایش نسبت اسپرم‌های مرده/زنده (کاهش قابلیت حیات) پس از تیمار با پارانونایل فنل گزارش شده است (۱۱). بنابراین احتمال دارد که تغییرات ایجاد شده در طرح حرکتی و قابلیت حیات اسپرم‌های تیمار شده با پارانونایل فنل ناشی از قابلیت این آلاینده در القای استرس اکسیداتیو باشد. برای حمایت از این ایده در پژوهش حاضر نشان داده شد که روغن سیاه‌دانه در گروه پارانونایل+روغن سیاه‌دانه، به طور معنی‌داری اثرات مخرب پارانونایل فنل را بر روی طرح‌های حرکتی و قابلیت حیات اسپرم جبران نمود.

علاوه بر این تجویز روغن سیاه‌دانه به تنهایی سبب افزایش تحرک اسپرم گردید که این امر نشان دهنده این است که روغن سیاه‌دانه از طریق ارتقای فعالیت سیستم دفاع آنتی‌اکسیدانی اسپرم (Sperm defense antioxidant system) و همچنین اثرات هیپولیپیدیمیکی (ناشی از اثرات هیپولیپیدیمیک اولئیک اسید و لینولئیک اسید) و کاهش پراکسیداسیون لیپیدی نقش خود را در افزایش تحرک و قابلیت حیات اسپرم اعمال نموده باشد (۱۷). مطالعات گذشته تاثیر روغن سیاه‌دانه را در افزایش تحرک و قابلیت حیات نشان داده‌اند (۳۳).

در توافق با نتایج مطالعات قبلی، نتایج بررسی حاضر نشان دهنده کاهش معنی‌دار اسپرم‌های اپی‌دیدیمی در موش‌های تیمار شده با پارانونایل فنل در مقایسه با گروه کنترل بود. در این خصوص چندین فرضیه محتمل به نظر می‌رسد: ۱- افزایش رادیکال‌های آزاد و ایجاد استرس اکسیداتیو و پراکسیداسیون لیپیدی بر روی اسپرم‌های اپی‌دیدیمی (۹)، سلول‌های سرتولی و جنسی در بیضه (۱۲) و کاهش سیستم دفاع آنتی‌اکسیدانی بیضه و اسپرم (۹،۱۳). ۲- القای آپوپتوزیس یا دیگر انواع مرگ سلولی در سلول‌های زایشی و سرتولی بیضه در اثر القای استرس اکسیداتیو (۱۲) ۳- تغییر غلظت هورمون‌های جنسی و اختلال در سیستم اندوکرینی (۱۲، ۳۴، ۱۱). ۴- اختلال در اتصالات (Gap junction) بین سلول‌های سرتولی در بیضه (۱۴). روغن سیاه‌دانه توانست اثرات مخرب پارانونایل فنل را در خصوص کاهش تعداد اسپرم طور معنی‌داری جبران نموده و همچنین به تنهایی موجب افزایش معنی‌داری در تعداد اسپرم در مقایسه با گروه کنترل شود. مطالعات صورت گرفته در گذشته تأییدی بر نتایج به دست آمده در پژوهش حاضر در خصوص افزایش تعداد اسپرم در گروه‌های تیماری با روغن سیاه‌دانه است (۱۷). بنابراین این احتمال وجود دارد که روغن سیاه‌دانه به عنوان یک آنتی‌اکسیدانت سبب بهبود دفاع آنتی‌اکسیدانی و کاهش پراکسیداسیون لیپیدی در بیضه و اسپرم‌ها شود (۱۷، ۳۵) و از این طریق اسپرم‌ها را از استرس اکسیداتیو القا شده توسط پارانونایل فنل محافظت کرده و منجر

دلیل میزان بالای اسیدهای چرب غیراشباع در غشاء سلول‌هایش، درجه بالای متابولیسم و تکثیر سلولی، استرس اکسیداتیو می‌تواند بسیار زیان‌آور باشد. بنابراین ظرفیت آنتی‌اکسیدانی این بافت بسیار مهم است (۲). با از بین رفتن تعادل اکسیداتیوی در بافت بیضه، فرایندهای کلیدی مانند آپوپتوز، اسپرماتوژنز و استرئیدوژنز دچار تغییر می‌شود. استرس اکسیداتیو می‌تواند با آسیب به ژنوم DNA و افزایش بیان پروتئین‌های آپوپتوزی منجر به مرگ سلول‌های جنسی و اختلال در اسپرماتوژنز و همچنین آپوپتوز سلول‌های سرتولی و لیدینگ شود (۷).

معمولاً بین قطر لوله‌های منی‌ساز و فعالیت اسپرماتوژنیک بیضه رابطه مثبتی وجود دارد (۳۹). در این پژوهش کاهش قطر لوله‌های منی‌ساز ممکن است نشان دهنده کاهش تعداد سلول‌های سرتولی و جنسی در اثر آپوپتوز و یا اختلال در فرایند اسپرماتوژنز باشد (۴۰). کاهش ضخامت اپی‌تلیوم زایشی در موش‌های تیماری با پارانویل‌فنل نیز نشان دهنده کاهش تعداد سلول‌های جنسی در اپی‌تلیوم زایشی و آزادسازی زود هنگام اسپرماتیدهای نابالغ به لومن در اثر بی‌ثباتی در اتصالات بین سلول‌های سرتولی است (۱۴). بنابراین تغییرات هیستولوژیکی مشاهده شده در این مطالعه را می‌توان تا حدی ناشی از اثرات استرس اکسیداتیوی این آلاینده دانست و بنابراین روغن سیاه‌دانه با خواص آنتی‌اکسیدانی خود می‌تواند این اثرات را تا حدود زیادی جبران کند.

عدم تغییر در هسته سلول‌های اسپرماتوگونی نشان دهنده این است که اسپرماتوگونی نسبت به سمیت پارانویل‌فنل مقاومت بیشتری دارد. چنانچه Aydos و همکاران گزارش کردند که اسپرماتوگونی مقاوم‌ترین سلول جنسی در لوله‌های منی‌ساز است (۴۱).

مالون‌دی‌آلدئید به عنوان یک محصول نهایی پراکسیداسیون لیپیدی، غالباً اولین پارامتر آنالیز شده برای اثبات دخالت رادیکال‌های آزاد و استرس اکسیداتیو می‌باشد و می‌تواند از طریق واکنش تیوباربیتوریک اسید (TBA: Thiobarbituric Acid) ارزیابی شود. این واکنش به عنوان یک ابزار تشخیصی ساده و

به افزایش تعداد اسپرم در گروه‌های تیماری با روغن سیاه‌دانه شده باشد. از طرفی روغن سیاه‌دانه سبب افزایش سطوح هورمون‌های LH و FSH و تستوسترون می‌شود (۳۶). هورمون تستوسترون سبب فعال کردن ژن‌هایی در سلول‌های سرتولی می‌شود که تمایز اسپرماتوگونی را افزایش می‌دهد و احتمالاً از این طریق می‌تواند اختلالات اندوکرینی ناشی از p-NP را جبران نماید (۳۳).

پارانویل‌فنل سبب افزایش ROS و ایجاد استرس اکسیداتیو و به دنبال آن پراکسیداسیون لیپیدی در اسپرم می‌شود (۹). پراکسیداسیون لیپیدی می‌تواند سبب آسیب به ساختار لیپیدی و پروتئین‌های غشاء، کاهش سیالیت غشا و در نتیجه تغییراتی در مورفولوژی سر و دم اسپرم شود. از طرفی اسپرم‌های غیرطبیعی (دارای سیتوپلاسم اضافی) خود نیز منجر به افزایش ROS و القای استرس اکسیداتیو می‌شوند (۳۷).

اثرات مفید روغن سیاه‌دانه برای کاهش درصد اسپرم‌های غیرطبیعی به خواص آنتی‌اکسیدانی آن برمی‌گردد که با ممانعت از ایجاد استرس اکسیداتیو از ناهنجاری‌های مورفولوژیکی اسپرم جلوگیری می‌کند (۱۷). با توجه به جبران اثرات پارانویل‌فنل در گروه روغن سیاه‌دانه+پارانویل‌فنل اثرات آنتی‌اکسیدانی آن قوت می‌گیرد.

سلامت ژنوم اسپرم برای لقاح و تکامل جنین ضروری است. نتایج مطالعه حاضر نشان داد پارانویل‌فنل تاثیری بر روی ساختمان دورشته‌ای DNA و جایگزین شدن پروتامین به جای هیستون (که در طی دوره بلوغ اسپرم اتفاق می‌افتد) نداشت. تاکنون در هیچ مطالعه‌ای تاثیر پارانویل‌فنل بر روی تمامیت DNA و همچنین جایگزینی پروتامین به جای هیستون گزارش نشده است (۲۸،۳۲).

از جمله دلایلی که می‌توان برای اثرات پارانویل‌فنل بر بافت بیضه ذکر کرد، اثر استرس اکسیداتیوی آن است. پارانویل‌فنل باعث القای استرس اکسیداتیو (افزایش سطح ROS و پراکسیداسیون لیپیدی و کاهش فعالیت آنزیم‌های آنتی‌اکسیدانی مانند سوپراکسید دیسموتاز و گلوتاتیون ردوکتاز) در بافت بیضه می‌شود (۳۸). در بافتی مثل بیضه به

### نتیجه‌گیری

نتایج این مطالعه نشان داد که پارانونایل فنل به عنوان یک آلاینده زیست محیطی احتمالاً با القای استرس اکسیداتیو قادر است، ناهنجاری‌هایی را در بافت بیضه و پارامترهای اسپرم به وجود آورد و روغن سیاه‌دانه یک اثر محافظتی و آنتی‌اکسیدانی دارد که این اثرات ناشی از عملکرد مستقیم و غیرمستقیم آن است. روغن سیاه‌دانه ممکن است سبب فعال کردن آبشاری از آنزیم‌های آنتی‌اکسیدانی و افزایش سطوح آنتی‌اکسیدانی داخل سلولی شود و بدین طریق اثر بهبود دهنده خود را اعمال نماید. بنابراین استفاده از روغن سیاه‌دانه با توجه به اینکه گیاهی و قابل دسترس است می‌تواند استراتژی مناسبی برای کاهش رادیکال‌های آزاد و بنابراین جلوگیری از آسیب‌های وارده به سیستم تولیدمثلی و ناباروری مردانی که بیشتر در معرض آلاینده‌های زیست محیطی القاکننده استرس اکسیداتیو هستند، به شمار رود. با این حال مطالعات بیشتری برای درک دقیق مکانیسم‌هایی که از طریق آن روغن سیاه‌دانه بر روی سلول‌های اسپرماتوژنیک تاثیر می‌گذارد، لازم است.

### سپاسگزاری

این مقاله حاصل پایان‌نامه خانم لیلا کیخا برای اخذ درجه کارشناسی ارشد در رشته زیست‌شناسی سلولی تکوینی از دانشکده علوم پایه دانشگاه اراک بود. نویسنده بر خود لازم می‌دارد تا از کمک‌های مسئولین آزمایشگاه سلولی- تکوینی دانشگاه اراک به خصوص خانم سمیرا نادری در این پژوهش تشکر و سپاسگزاری نماید.

مفید برای اندازه‌گیری پراکسیداسیون لیپیدی در سیستم‌های *In vivo* و *In vitro* استفاده می‌شود (۱،۴۲). مطالعات قبلی ثابت می‌کند که افزایش غلظت MDA، ناشی از پراکسیداسیون لیپیدی و کاهش سطوح آنزیم‌های آنتی‌اکسیدانی است که آن نیز نتیجه‌ای از آسیب‌های اکسیداتیو می‌باشد (۸،۱۳) کاهش سطح MDA در این مطالعه که مطابق با مطالعات قبلی است (۴۳) تأکیدی بر اثرات آنتی‌اکسیدانی و ضد پراکسیداسیون لیپیدی روغن سیاه‌دانه است.

تفسیر نتایج کسب شده از این پژوهش بر اساس پیش فرض‌هایی از جمله اثر القاکننده استرس اکسیداتیو توسط پارانونایل فنل و اثر آنتی‌اکسیدانی روغن سیاه‌دانه به عنوان یک احتمال و فرضیه مطرح شده است. بدیهی است که اندازه‌گیری شاخص‌های دیگر استرس اکسیداتیو از جمله MDA بافتی، توانایی آنتی‌اکسیدانی/احیاکنندگی آهن سه ظرفیتی (FRAP: Ferric Reducing/Antioxidant Power)، سنجش غلظت گلوتاتیون و فعالیت آنزیم‌هایی از قبیل گلوتاتیون پراکسیداز و کاتالاز می‌تواند به قطعی شدن این فرضیه کمک کند. به علاوه برای اثبات اینکه پارانونایل فنل یک مخرب سیستم اندوکرینی است و روغن سیاه‌دانه می‌تواند از اثرات آن جلوگیری کند، لازم است غلظت LH، FSH و تستوسترون اندازه‌گیری شود. لذا اندازه‌گیری این شاخص‌ها در تحقیقات آینده پیشنهاد می‌شود تا بتواند در خصوص اثبات یا عدم اثبات این فرضیه کمک کند و بتوان در آینده از سیاه‌دانه به عنوان یک منبع گیاهی در بهبود وضعیت اسپرم مردان نابارور استفاده کرد.

### References:

- 1- Badade ZG, Samant PM. *Role of oxidative stress in male infertility*. J Biomed Sci and Res 2011; 3(2): 385-91.
- 2- Elshaari FA, Fatum AE, Sheriff DS. *Spermatozoa-a unique representation of oxygen-antioxidant paradox*. Acta Medica Medianae 2010; 49(1): 48-53.



- 3- Gong Y, Han XD. *Effect of nonylphenol on steroidogenesis of rat Leydig cells*. J Environ Sci Health B 2006; 41(5): 705-15.
- 4- Ying GG, Williams B, Kookana R. *Environmental fate of alkylphenols and alkylphenol ethoxylates-a review*. Environ Int 2002; 28(3): 215-26.
- 5- Soares A, Guieysse B, Jefferson B, Cartmell E, Lester JN. *Nonylphenol in the environment: a critical review on occurrence, fate, toxicity and treatment in wastewaters*. Environ Int 2008; 34(7): 1033-49.
- 6- Vazquez-Duhalt R, Marquez-Rocha F, Ponce E, Licea A, Viana M. *Nonylphenol, an integrated vision of a pollutant*. Appl Ecol Environ Res 2005;4(1): 1-25.
- 7- Mathur PP, Huang L, Kashou A, Vaithinathan S, Agarwal A. *Environmental toxicants and testicular apoptosis*. Open Reprod Sci J 2011; 3: 114-24.
- 8- Karafakioglu YS, Aslan R. *Taurine prevents nonylphenol-induced oxidative stress in rats*. J Anim Vet Adv 2010; 9(1): 37-43.
- 9- Chitra KC, Latchoumycandane C, Mathur PP. *Effect of nonylphenol on the antioxidant system in epididymal sperm of rats*. Arch Toxicol 2002; 76(9): 545-51.
- 10- El-Dakdoky MH, Helal MA. *Reproductive toxicity of male mice after exposure to nonylphenol*. Bull Environ Contam Toxicol 2007; 79(2): 188-91.
- 11- Momeni HR, Soleimani-Mehranjani M, Abnosi MH, Mahmoodi M. *Effects of vitamin E on sperm parameters and reproductive hormones in developing rats treated with para-nonylphenol*. Iran J Reprod Med 2009; 7(3): 111-16.
- 12- Han XD, Tu ZG, Gong Y, Shen SN, Wang XY, Kang LN, et al. *The toxic effects of nonylphenol on the reproductive system of male rats*. Reprod Toxicol 2004; 19(2): 215-21.
- 13- Shalaby KA, Saleh EM. *Ameliorative Effect of honey bee propolis on the nonylphenol induced-reproductive toxicity in male albino rats*. Aus J Basic Appl Sci 2011; 5(11): 918-27.
- 14- Aravindakshan J, Cyr DG. *Nonylphenol alters connexin 43 levels and connexin 43 phosphorylation via an inhibition of the p38-mitogen-activated protein kinase pathway*. Biol Reprod 2005; 72(5): 1232-40.
- 15- Varghese AC, duPlessis SS, Agarwal A. *Effect of endocrine disrupting chemicals on sertoli cell function*. Reprod Bio Med 2008; 17 (6): 866-80.
- 16- Gali-Muhtasib H, El-Najjar N, Schneider-Stock R. *The medicinal potential of Black seed (Nigella sativa) and its components*. Adv Phytomed 2006; 2: 133-53.
- 17- Bashandy AS. *Effect of fixed oil of Nigella sativa oil male fertility in normal and hyperlipidemic rats*. Int J Pharmacol 2007; 3(1): 27-33.

- 18- Hanadi BA, Kelany AHM, Elqudsi FM, Ameen HA, ElKarium SA. *The possible protective role of antioxidant (Selenium, Vitamin E) in reducing smoking effects on testes of Albino Rats*. Ass Univ Bull Environ Res 2011; 14(1): 61-76.
- 19- Soto AM, Justicia H, Wray JW, Sonnenschein C. *P-nonyl-phenol: an estrogenic xenobiotic released from modified polystyrene*. Environ Health Perspect 1991; 92: 167-73.
- 20- World Health Organization. *WHO laboratory manual for the examination of human semen and sperm-cervical mucus interaction*. Cambridge University Press; 1999.p. 60-103.
- 21- Tejada RI, Mitchell JC, Norman A, Marik JJ, Friedman S. *A test for the practical evaluation of male fertility by acridine orange (AO) fluorescence*. Fertil Steril 1984; 42(1): 87-91.
- 22- Wong A, Chuan SS, Patton WC, Jacobson JD, Corselli J, Chan PJ. *Addition of eosin to the aniline blue assay to enhance detection of immature sperm histones*. Fertil Steril 2008; 90(5): 1999-2002.
- 23- Latendresse JR, Warbritton AR, Jonassen H, Creasy DM. *Fixation of testes and eyes using a modified Davidson's fluid: comparison with Bouin's fluid and conventional Davidson's fluid*. Toxicol Pathol 2002; 30(4): 524-33.
- 24- Mouton PR. *Length and surface area*. In: Mouton PR, editor. *Principles and practices of unbiased stereology: an introduction for bioscientists*. Baltimore: The Johns Hopkins University Press; 2002.p 103-5.
- 25- Esterbauer H, Cheeseman KH. *Determination of aldehydic lipid peroxidation products: malondialdehyde and 4-hydroxynonenal*. Methods Enzymol 1990; 186: 407-21.
- 26- Cheng CY, Mruk DD. *Cell junction dynamics in the testis: Sertoli-germ cell interactions and male contraceptive development*. Physiol Rev 2002; 82(4): 825-74.
- 27- Borg CL, Wolski KM, Gibbs GM, O'Bryan MK. *Phenotyping male infertility in the mouse: how to get the most out of a 'non-performer'*. Hum Reprod Update 2010; 16(2): 205-24.
- 28- Momeni HR, Daneshpajoh F. *Protective effect of vitamin E on sperm parameters in adult rat treated with para-nonylphenol*. J Cell Tissue (JCT) 2012; 2(4): 415-24. [Persian]
- 29- Kyselova V, Peknicova J, Buckiova D, Boubelik M. *Effects of p-nonylphenol and resveratrol on body and organ weight and in vivo fertility of outbred CD-1 mice*. Reprod Biol Endocrinol 2003; 1: 30.
- 30- de Jager C, Bornman MS, Oosthuizen J. *The effect of p-nonylphenol on the fertility potential of male rats after gestational, lactational and direct exposure*. Andrologia 1999; 31(2): 107-13.
- 31- Tremellen K. *Oxidative stress and male infertility-a clinical perspective*. Hum Reprod Update 2008; 14(3): 243-58.
- 32- Uguz C, Varisli O, Agca C, Agca Y. *Effects of nonylphenol on motility and subcellular elements of epididymal rat sperm*. Reprod Toxicol 2009; 28(4): 542-9.



- 33- Noor Juli yana R, Hashida NH, Durriyya Sharifah HA. *Preliminary study on the effect of Habbatus sauda oil on sperm parameters and testis histology of rats*. Empowering Science, Technology and Innovation Towards a Better Tomorrow 2011: 802-5.
- 34- Zhang H, Zeng X, Cheng W, Wu D. *Adverse effects of nonylphenol on the reproductive function of adult male SD rats*. Sichuan Da Xue Xue Bao Yi Xue Ban 2003; 34(2): 295-97.
- 35- Burits M, Bucar F. *Antioxidant activity of Nigella sativa essential oil*. Phytother Res 2000; 14(5): 323-8.
- 36- Yan L, Bai XL, Fang ZF, Che LQ, Xu SY, Wu D. *Effect of different dietary omega-3/omega-6 fatty acid ratios on reproduction in male rats*. Lipids Health Dis 2013; 12(1): 33.
- 37- Saleh RA, Agarwal A. *Oxidative stress and male infertility: from research bench to clinical practice*. J Androl 2002; 23(6): 737-52.
- 38- Chitra KC, Mathur PP. *Vitamin E prevents nonylphenol-induced oxidative stress in testis of rats*. Indian J Exp Biol 2004; 42(2): 220-3.
- 39- de Souza Predes F, Diamante MA, Dolder H. *Testis response to low doses of cadmium in Wistar rats*. Int J Exp Pathol 2010; 91(2): 125-31.
- 40- Kovačević K, Budefeld T, Majdič G. *Reduced seminiferous tubule diameter in mice neonatally exposed to perfume*. Slov Vet Res 2006; 43(4): 177-83.
- 41- Aydos K, Güven MC, Can B, Ergün A. *Nicotine toxicity to the ultrastructure of the testis in rats*. BJU Int 2001; 88(6): 622-6.
- 42- Sanocka D, Kurpisz M. *Reactive oxygen species and sperm cells*. Reprod Biol Endocrinol 2004; 2(12): 1-7.
- 43- Mansour SW, Sangi S, Harsha S, Khaleel MA, Ibrahim AR. *Sensibility of male rats fertility against olive oil, Nigella sativa oil and pomegranate extract*. Asian Pac J Biomed 2013; 3(7): 563-8.

## ***Evaluation of the Protective Effect of Nigella Sativa Oil on Testicular Tissue and Sperm Parameters in Adult NMRI Mice Treated with Para-nonylphenol***

Shariatzadeh MA(PhD)<sup>1</sup>, Keikha L(MSc Student)\*<sup>2</sup>

<sup>1,2</sup>Department of Biology, Arak University, Arak, Iran

**Received:** 28 Aug 2014

**Accepted:** 11 Dec 2014

### ***Abstract***

**Introduction:** Para-nonylphenol (p-NP) is an important environmental pollutant that can affect the male reproductive system through endocrine disruption and inducing of oxidative stressence. Hence, this study aimed to investigate the protective effect of *Nigella sativa* oil (NSO) on testicular tissue and sperm parameters (count, motility, viability and morphology), sperm DNA and chromatin abnormalities against toxicity induced by p-NP in adult NMRI mice.

**Methods:** Twenty-four adult male NMRI mice (32±3g) were divided into 4 groups (n=6): control, NSO (5ml/kg/day), p-NP (250mg/kg/day) and p-NP+NSO. After 34 days of oral treatment, the left testis was removed and used for histopathological observations. Left caudal epididymis was cut in the Ham's F10 and released spermatozoa were utilized in order to analyze sperm motility, viability, number and morphology. Sperm chromatin quality was assessed by nuclear staining using acridine orange and aniline blue. The blood serum malondialdehyde (MDA) levels were also measured. The study data were analyzed utilizing one Way ANOVA and Tukey's test, and P<0.05 was considered as the significant level.

**Results:** A significant decrease was observed in the p-NP group in regard with the motility, viability, number, normal sperm morphology, diameter of seminiferous tubules and germinal epithelium thickness, whereas a significant increase was reported in regard with the diameter of the seminiferous tubules lumen and MDA levels compared to the control group. Above parameters were significantly compensated by *Nigella sativa* oil in p-NP+NSO group compared to Para-nonylphenol group. The application of *Nigella sativa* oil alone significantly increased the number, motility, normal morphology of the sperm and significantly decreased the MDA levels compared to the control group.

**Conclusion:** The study results indicated that the *Nigella sativa* oil, as a potent antioxidant, could compensate for the toxicity induced by p-NP

**Keywords:** Chromatin; *Nigella sativa* oil; Para-nonylphenol; Sperm parameters; Testis

**This paper should be cited as:**

Shariatzadeh MA, Keikha L. *Evaluation of the protective effect of nigella sativa oil on testicular tissue and sperm parameters in adult NMRI Mice treated with para-nonylphenol*. J Shahid Sadoughi Univ Med Sci 2015; 23(2): 1927-44.

\*Corresponding author: Tel: +98 86 34173409, Email: S401keikha@yahoo.com