



بررسی و مقایسه فضای رویشی دندان مولر سوم نهفته و رویش یافته فک پایین با رادیوگرافی پانورامیک دیجیتال در مراجعین به دانشکده دندانپزشکی یزد

فاطمه عزالدینی اردکانی^۱، صنم میربیگی^۲، حسین جبالی^{۳*}، سجاد بشارتی^۴

- ۱- استاد گروه رادیولوژی دهان و فک و صورت، دانشگاه علوم پزشکی و خدمات بهداشتی درمانی شهید صدوقی، یزد، ایران
 ۲- استادیار گروه رادیولوژی دهان و فک و صورت، دانشگاه علوم پزشکی و خدمات بهداشتی درمانی شهید صدوقی، یزد، ایران
 ۳- دانشجوی دندانپزشکی، دانشگاه علوم پزشکی و خدمات بهداشتی درمانی شهید صدوقی، یزد، ایران
 ۴- دانشجوی پزشکی، دانشگاه علوم پزشکی و خدمات بهداشتی درمانی شهید بهشتی، تهران، ایران

تاریخ پذیرش: ۱۳۹۳/۱/۲۶

تاریخ دریافت: ۱۳۹۲/۱۲/۳

چکیده

مقدمه: هدف از انجام این مطالعه تعیین و مقایسه فضای رویشی دندان مولر سوم رویش نیافته و رویش یافته با استفاده از رادیوگرافی پانورامیک دیجیتال در مراجعین به دانشکده دندانپزشکی یزد در سال‌های ۹۲-۹۰ می‌باشد.

روش بررسی: در این مطالعه توصیفی مقطعی، ۱۵۰ رادیوگرافی پانورامیک دیجیتال آرشیو در بخش رادیولوژی توسط نرم‌افزار romexis، طی شرایط استاندارد مورد بررسی قرار گرفت. در بیماران با دندان‌های مولر سوم رویش یافته، مولر سوم رویش نیافته (مزیوآنگلار و ورتیکال)، پارامترهای زاویه بین محور طولی دندان مولر سوم و دوم، زاویه گونیال، عرض مولر سوم، فضای رترو مولر و نسبت آن به عرض مولر سوم، مرحله تکاملی ریشه مولر سوم و فاصله مرکز راموس تا دیستالی‌ترین نقطه مولر دوم بررسی شد. اطلاعات مربوط به سن، جنس و وضعیت رویشی دندان مولر سوم فک پایین- رویش نیافته یا رویش یافته نیز از پرونده بیماران استخراج شد. داده‌ها با استفاده از نرم‌افزار SPSS نسخه ۱۷ و آزمون‌های توصیفی و T-test مورد تجزیه و تحلیل قرار گرفت.

نتایج: میانگین زاویه بین مولر دوم و سوم، میانگین فضای رترومولر و نسبت آن به عرض مولر سوم و میانگین فاصله مرکز راموس تا مولر دوم بین دو گروه رویش یافته و رویش نیافته از نظر آماری اختلاف معنی‌داری نشان داد ($p=0/0001$) میانگین زاویه گونیال ($p=0/213$) و عرض مولر سوم ($p=0/348$) بین دو گروه رویش یافته و رویش نیافته اختلاف معنی‌داری را نشان نداد. نتیجه‌گیری: افزایش زاویه بین دندان مولر دوم و سوم و فضای ناکافی رترومولر موجب رویش نیافتگی دندان مولر سوم می‌شود. اما عرض مولر سوم و زاویه گونیال در تعیین عدم رویش یا رویش دندان مولر سوم نقشی ندارند.

واژه‌های کلیدی: فک پایین، مولر سوم، دندان رویش نیافته، رادیوگرافی پانورامیک، فضای رویشی

* (نویسنده مسئول)؛ تلفن: ۰۹۱۳۴۵۱۱۹۰۲، پست الکترونیکی: hossein.jebali@gmail.com

- این مقاله برگرفته از پایان نامه دانشجویی دانشگاه علوم پزشکی شهید صدوقی یزد می‌باشد.

مقدمه

دندان نهفته دندانی است که در زمان پیش‌بینی شد در قوس فکی ظاهر نشده باشد (۱). شایع‌ترین دندان‌های دائمی نهفته، مولر سوم فک پایین و پس از آن مولرهای سوم و کانین‌های فک بالا هستند (۲-۴). در صورتی که مولرهای سوم در موقعیت درست در قوس دندانی قرار داشته باشند در حدود سن ۱۴ تا ۲۴ سالگی رویش پیدا خواهند کرد (۵). در ۹۰ درصد جوامع، ۳۳ درصد افراد حداقل یک دندان مولر سوم نهفته دارند (۳). که در کل ۹۸ درصد دندان‌های نهفته را تشکیل می‌دهند (۴). از عوامل نهفتگی دندان مولر سوم فک پایین، کاهش طول قوس دندانی فک پایین، مسیر عمودی رشد کندیل، مسیر دیستالی رویش و تأخیر در تکامل دندان‌های مندیبل عنوان شده است (۶). با وجود اینکه علت نهفتگی مولر سوم مولتی عوامل است اما فضای رترومولر ناکافی برای رویش دلیل اصلی آن عنوان شده است (۷، ۸). ایجاد فضا برای مولر سوم توسط عوامل زیادی کنترل می‌شود که شامل تحلیل و جذب استخوان از برادر قدامی راموس، شیب به سمت خلف برادر قدامی راموس در ارتباط با برادر آلوتول و حرکت دندانی به سمت جلو، رشد در طول مندیبل، رشد مندیبل در جهت ساجیتال و رویش دندانی در جهت ساجیتال است (۹).

بعضی مطالعات نشان داده‌اند هر چه زاویه بین مولر دوم و سوم افزایش یابد احتمال نهفتگی بیشتر می‌شود (۱۰-۱۲). اگر یک دندان مولر سوم زاویه اولیه کم و فضای کافی داشته باشد، در آن صورت رویش برخلاف تشکیل پیشرفت ریشه ممکن است (۱۰). پیش‌بینی در مورد نهفتگی و یا رویش دندان‌های مولر سوم قبل از سن ۲۰ سالگی به دلیل تغییرات وضعیت این مولرها در طول تکامل‌شان ممکن است با دقت کافی همراه نباشد (۱۱، ۱۳).

نهفتگی دندان مولر سوم از جمله مشکلات عمده‌ای است که متخصصان دندانپزشکی با آن مواجه هستند (۵). خارج کردن مولر سوم می‌تواند تنها با استفاده از الواتور و فورسپس صورت گرفته و یا نیازمند به عمل جراحی باشد. از این رو پیچیدگی‌هایی بر سر راه درمان نظیر پاراستزی عصب،

اوستئیت آلوتولار، خونریزی و یا حتی شکستگی فکی وجود دارد که می‌توان با استفاده از رادیوگرافی قبل از جراحی تا حدی از بروز چنین مشکلاتی پیشگیری کرده و آنها را پیش‌بینی نمود (۱۴). در حال حاضر، رادیوگرافی پانورامیک تکنیک انتخابی برای ارزیابی دندان مولر سوم نهفته فک پایین است (۱۵). حساسیت تخمین زده شده برای نشانه‌های رادیوگرافی، به عنوان پیش‌بینی کننده آسیب عصبی در محدوده ۲۴ تا ۳۸ درصد و اختصاصیت بین ۹۶ تا ۹۸ درصد می‌باشد (۱۶). به این ترتیب، استفاده از رادیوگرافی پانورامیک، ارزیابی اولیه از هرگونه مشکلات مربوط به دندان عقل نهفته فک پایین را ممکن می‌سازد (۱۴). Mollaoglu و همکاران مطالعه‌ای جهت بررسی تغییرات زاویه‌ای و میزان رویش مولر سوم با استفاده از رادیوگرافی پانورامیک انجام دادند که نشان داد در گروه دندان نهفته زاویه مزیدیستالی مولر سوم به میزان قابل توجهی بیشتر و فضای رترومولر به طور مشخصی کمتر می‌باشد (۱۷).

Qamruddin و همکاران گزارش نمودند، در صورتی که فضای رترومولر محاسبه شده به ترتیب از لبه قدامی راموس و مرکز راموس، ۱۳ و ۲۵ میلی‌متر بوده و نسبت فضا به عرض بیشتر از یک بوده و زاویه قرارگیری دندان مولر سوم در فک پایین عمودی باشد احتمال رویش این دندان افزایش می‌یابد (۱۸).

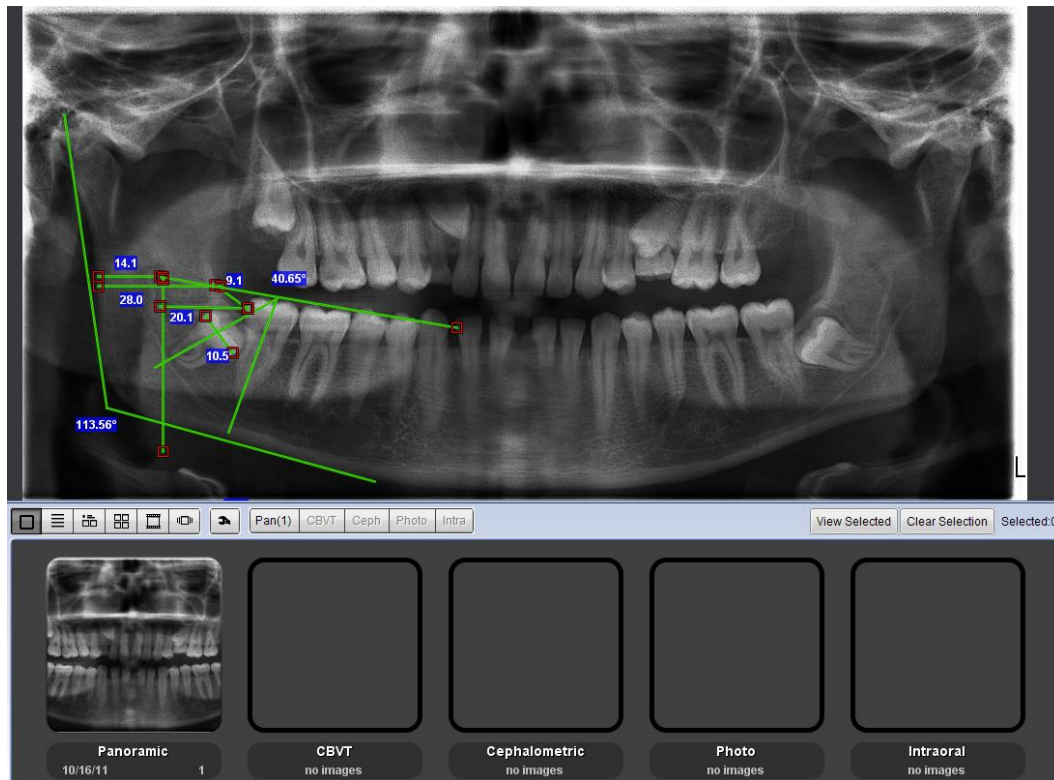
پیش‌بینی نهفتگی دندان مولر سوم مندیبل هم از جنبه عوارض احتمالی جراحی و هم از جنبه ارتودنسی و تأثیر نهفتگی دندان مولر سوم مندیبل بر شلوغی فک پایین، ریلپس دندان‌های قدامی فک پایین، تداخل با انکورج دندان‌های مولر اول و دوم، دیستالی کردن مولر دوم و پوسیدگی‌ها و مشکلات پرپوندنتال قابل اهمیت است (۹).

با توجه به اثر موقعیت دندان بر شیوه درمان و کاهش عوارض پس از جراحی آن، در مطالعه حاضر، متغیرهای مؤثر بر ابعاد قوس دندانی و دندان مولر سوم بین بیماران دارای دندان رویش نیافته و مولرهای سوم رویش یافته مورد بررسی قرار گرفت.

روش بررسی

در این مطالعه توصیفی که به روش مقطعی انجام شد، رادیوگرافی‌های پانورامیک دیجیتال آرشیو در بخش رادیولوژی دانشکده دندانپزشکی یزد در طی سال‌های ۱۳۹۰-۱۳۹۲ که دارای دندان مولر سوم فک پایین بود، مورد مطالعه قرار گرفت. به منظور تعیین حجم نمونه با توجه به مطالعات مشابه ۶۰ رادیوگرافی پانورامیک در گروه مورد و ۹۰ نمونه در گروه کنترل مورد بررسی قرار گرفت (۵، ۱۹، ۱۷). نمونه‌های گروه مورد به روش متوالی از دندان‌های مولر سوم واجد شرایط، انتخاب و به ازای هر نمونه در گروه مورد، ۲ نمونه به عنوان کنترل انتخاب

شد. رادیوگرافی‌های مورد بررسی، شامل رادیوگرافی‌های افراد ۱۸-۳۰ سال بود که دارای دندان مولر سوم بوده و دندان مولر اول و دوم خود را از دست نداده بودند. رادیوگرافی‌های پانورامیکی که کیفیت مناسب نداشتند، بیماران با سابقه درمان ارتودنسی، تروما و آنومالی‌های دندانی از مطالعه خارج شدند. تمام رادیوگرافی‌ها توسط دستگاه پانورامیک دیجیتال Helsinki (planmeca-prolinex-finland) با حداکثر شرایط ۸۰kvp، ۱۲mA و ۱۸sec تهیه شده و توسط نرم‌افزار Romexis بر روی مانیتور ۱۷" LG LCD در اتاق نیمه تاریک طی شرایط استاندارد مورد بررسی قرار گرفت (شکل ۱).



شکل ۱: محیط کار نرم‌افزار romexis به همراه اندازه‌گیری‌های انجام شده

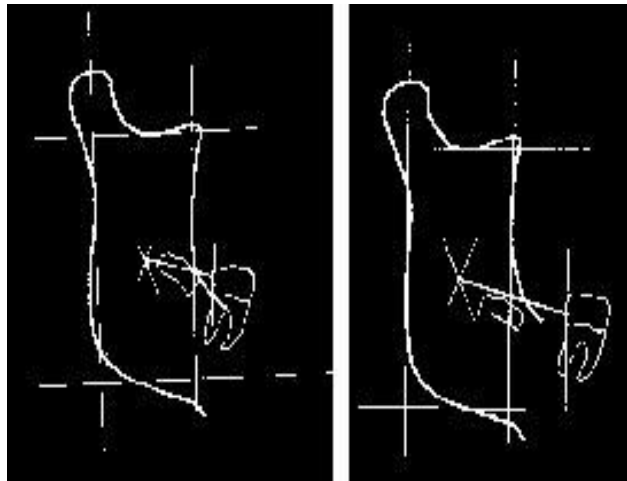
مولر سوم رویش یافته و مولر سوم رویش نیافته (مزیوانگولار و ورتیکال)، پارامترهای زیر بررسی شد:
A زاویه بین محور طولی دندان مولر سوم و دوم. بر اساس اندازه به دست آمده ۰-۲۵ درجه در گروه ورتیکال، ۲۶-۷۵ درجه در گروه مزیوانگولار و کمتر از صفر درجه در گروه دیستوانگولار خواهد بود (۱۴).

اطلاعات مربوط به سن، جنس و وضعیت رویشی دندان مولر سوم فک پایین - رویش نیافته یا رویش یافته از پرونده بیماران استخراج و در چک لیست ثبت شد. در بیماران با دندان مولر سوم رویش نیافته موارد مزیوانگولار و ورتیکال وارد مطالعه شد. علت حذف دندان دیستوانگولار، عدم توانایی این نوع دندان در رویش می‌باشد (۵، ۱۹، ۱۷). در ۲ گروه از بیماران با دندان‌های

ریشه به سه گروه شکل‌گیری کامل، $2/3$ و $1/3$ تقسیم‌بندی خواهد شد.

(G) فاصله مرکز راموس (xi) تا دیستالی‌ترین نقطه مولر دوم. (نحوه به دست آوردن مرکز راموس بر اساس مطالعه Schulhof در شکل ۲ نشان داده شده است) (۲۰). نقطه‌ای مورد نظر در این مطالعه بین بوردر قدامی و خلفی راموس و حد فوقانی و تحتانی راموس بود).

داده‌ها پس از جمع‌آوری وارد نرم‌افزار SPSS نسخه ۱۷ شد و با استفاده از آزمون آماری T-test مورد تجزیه و تحلیل قرار گرفت.



شکل ۲: نحوه اندازه‌گیری فاصله ی مرکز راموس (xi) تا دیستالی‌ترین نقطه مولر دوم

(B) زاویه گونیال: زاویه حاصل از تلاقی خط مماس بر بوردر خلفی مندیبل با خط مماس بوردر تحتانی بادی راموس

(C) عرض مولر سوم: بیشترین عرض مزبودیستالی تاج دندان مولر سوم

(D) فضای رترو مولر: فاصله دیستالی‌ترین نقطه مولر دوم تا محل اتصال بوردر قدامی راموس به بادی مندیبل

(E) نسبت D به C (فاصله دیستالی‌ترین نقطه مولر دوم تا محل اتصال بوردر قدامی راموس به بادی مندیبل به بیشترین عرض مزبودیستالی دندان مولر سوم)

(F) مرحله تکاملی ریشه مولر سوم که بسته به میزان تشکیل

نتایج

($4/4$) دو سوم ریشه تشکیل شده بود. در گروه دندان های رویش نیافته ۳۱ مورد ($51/7$) به صورت کامل، ۱۴ مورد ($23/3$) دو سوم و ۱۵ مورد (25) یک سوم ریشه تشکیل شده است. از مجموع ۶۰ دندان رویش نیافته در فک پایین، ۴۱ دندان ($68/3$) از نوع مزیوانگولار و ۱۹ دندان ($31/7$) از نوع ورتیکال (عمودی) بود.

میانگین زاویه بین مولر دوم و سوم در گروه رویش یافته $14/55 \pm 2/75$ درجه و در گروه رویش نیافته $33/09 \pm 9/8$ درجه بود که این اختلاف از نظر آماری معنی‌دار بود ($p=0/001$).

جدول ۱ میانگین و انحراف معیار فاصله مرکز راموس (xi) تا مولر دوم، فضای رترومولر و نسبت فضای رترومولر به عرض

در مطالعه حاضر ۱۵۰ دندان عقل رویش نیافته در فک پایین در دو گروه رویش یافته و رویش نیافته که شامل ۷۳ مرد ($48/66$) و ۷۷ زن ($51/33$) بودند، مورد بررسی قرار گرفتند. محدوده سنی بیماران ۱۸-۲۸ سال با میانگین $21/18 \pm 1/67$ سال بود. میانگین سنی افراد در گروه رویش یافته $21/35 \pm 1/56$ بود و در گروه رویش نیافته $20/91 \pm 1/81$ سال بود که از نظر آماری اختلاف معنی داری بین میانگین سنی افراد برحسب رویش دندان دیده نشد ($p=0/117$).

از ۱۵۰ دندان مورد بررسی، در ۱۵ دندان (10) یک سوم ریشه، ۱۸ دندان (12) دو سوم ریشه و در ۱۱۷ دندان (78) ریشه به صورت کامل تشکیل شده بود. از ۹۰ دندان در گروه رویش یافته، ۸۶ دندان ($95/6$) ریشه به صورت کامل، ۴ مورد

۱۱۸/۲۲±۴/۶۸ درجه و در گروه رویش نیافته ۱۱۹/۳۱±۵/۶۱ درجه بود. میانگین زاویه گونیال بین دو گروه رویش یافته و رویش نیافته اختلاف معنی‌داری را نشان نداد (p=۰/۲۱۳) همچنین اختلاف آماری معنی‌داری در عرض مولر سوم بین گروه رویش یافته و رویش نیافته مشاهده نشد (p=۰/۳۴۸).

مولر سوم بر حسب میلی‌متر در دو گروه رویش یافته و رویش نیافته را نشان می‌دهد، همانطور که مشاهده می‌شود، میانگین فضای رترومولر و نسبت فضای رترومولر به عرض مولر سوم بین دو گروه رویش یافته و رویش نیافته تفاوت معنی‌داری وجود دارد (p=۰/۰۰۱). همانطور که در جدول ۲ ملاحظه می‌شود، بر اساس نتایج حاصله میانگین زاویه گونیال در گروه رویش یافته

جدول ۱: وضعیت فاصله مرکز راموس (Xi) تا مولر دوم، فضای رترومولر و نسبت فضای رترومولر به عرض مولر سوم در دو گروه رویش یافته و رویش نیافته

گروه	فاصله مرکز راموس (Xi) تا مولر دوم (mm) (انحراف معیار ± میانگین)	میانگین زاویه بین مولر دوم و سوم (درجه) (انحراف معیار ± میانگین)	فضای رترومولر (mm) (انحراف معیار ± میانگین)	نسبت فضای رترومولر به عرض مولر سوم (mm) (انحراف معیار ± میانگین)
رویش یافته	۲۸/۶۹ ± ۳/۲۱	۱۴/۵۵ ± ۲/۷۵	۱۶/۹ ± ۱/۷۸	۱/۵۴ ± ۰/۱۸
رویش نیافته	۲۳/۰۸ ± ۲/۴	۳۳/۰۹ ± ۹/۸۰	۹/۸۵ ± ۱/۰۵	۰/۸۸ ± ۰/۰۷
P-Value	۰/۰۰۱	۰/۰۰۱	۰/۰۰۱	۰/۰۰۱

جدول ۲: میانگین انحراف معیار عرض مولر سوم و زاویه گونیال در دو گروه رویش یافته و رویش نیافته

گروه	عرض مولر سوم (mm) (انحراف معیار ± میانگین)	زاویه ی گونیال (درجه) (انحراف معیار ± میانگین)
رویش یافته	۱۰/۹۵ ± ۰/۹۷	۱۱۹/۳۱ ± ۵/۶۱
رویش نیافته	۱۱/۱ ± ۰/۹۲	۱۱۸/۲۲ ± ۴/۶۸
P-Value	۰/۳۴۸	۰/۲۱۳

بحث

توسط عوامل پاتوژنیک، ساختار آناتومیکی و یا تغییر رشدی اسکلت دچار اختلال شود (۱۹). در مطالعه حاضر ۴۸/۳٪ مولرهای سوم رویش نیافته ریشه ناکامل داشتند که با نتایج مطالعه Hattab و همکارش مغایر است (۱۹). در مطالعه حاضر جهت رویش دندان مولر سوم مندیبل نسبت به مولر دوم مندیبل در مورد دندان‌های نهفته و رویش یافته تفاوت قابل توجهی را نشان داد. این نتایج با نتایج مطالعات گذشته همخوانی داشت (۶، ۱۲، ۱۷، ۲۲). مطالعات بسیاری در مورد روش‌های پیش‌بینی رویش دندان مولر سوم مندیبل انجام شده است. عوامل مورفولوژیک بررسی

مطالعات طولی نشان داده‌اند که بسیاری از دندان‌های مولر سوم تا سن ۲۴ سالگی (۱۳ و ۳۰) و یا بعد از آن رویش پیدا می‌کنند (۱۰، ۲۱). در این مطالعه ارتباط آماری معنی‌داری بین سن تقویمی با رویش یا عدم رویش دندان مولر سوم مشاهده نشد. از عوامل تأثیرگذار بر روی نهفتگی مولر سوم را جهت رویش دندان و شکل ریشه عنوان کرده‌اند (۶، ۱۲) در این مطالعه شکل ریشه در ۹۵/۶٪ افراد با دندان رویش یافته و ۵۱/۷٪ از افراد با دندان نهفته، تکمیل شده بود. یک دندان معمولاً هنگامی رویش می‌یابد که ۳/۴ ریشه‌اش تکمیل شده باشد. مگر اینکه

نمونه‌های مورد بررسی یا نژاد می‌باشد. نتایج مطالعات Ganss و همکاران و Richardson نشان داد که زاویه گونیال حاده و کوچک در افراد دارای دندان نهفته یا رویش نیافته شایع‌تر می‌باشد که نتایج مطالعه حاضر آن را تأیید می‌نماید (۲۴،۲۹).

نتایج برخی مطالعات نیز نشان داد که مولرهای سوم نهفته بزرگتر از مولرهای سوم رویش یافته می‌باشند اما تفاوت ناچیز و غیررواضح می‌باشد (۱۳،۱۹،۲۴،۲۹). در این مطالعه نیز عرض مزبودیستال تاج مولرهای سوم مندیبل کم و بیش در دو گروه مشابه بود اما تفاوت معنی‌دار نبود.

در مطالعه Hattab و همکارش عرض مزبودیستال تاج دندان مولر سوم رویش یافته به طور معنی‌داری در مردان بیشتر از زنان بود (۱۹). اما در مطالعه حاضر میانگین عرض تاج بین مردان و زنان در گروه رویش یافته و رویش نیافته اختلاف آماری معنی‌داری را نشان نداد.

در این مطالعه متوسط فضای رترومولر در گروه‌های با دندان رویش نیافته و رویش یافته به ترتیب ۹/۸۵ و ۱۶/۹ میلی‌متر بود که این تفاوت بین دو گروه از نظر آماری معنی‌دار بود و با نتایج مطالعه Mollaoglu و همکاران مبنی بر کمتر بودن فضای رترومولر در گروه نهفته همخوانی دارد (۱۷).

Venta گزارش کرد که احتمال رویش در صورتی که فضای رترومولر حداقل ۱۶/۵ میلی‌متر باشد ۱۰۰٪ است (۱۳). Quiros و همکارش طیف بین ۱۷-۱۴ میلی‌متر را در گروه رویش یافته مشاهده کرد (۳۰). در مطالعه فوق کمترین فضای رترومولر که برای رویش مولر سوم مندیبل نیاز است در زنان ۱۲/۷ و در مردان ۱۴/۵ میلی‌متر بود که تقریباً با یافته‌های Hattab و همکارش که ۱۳/۹ در زنان و ۱۴/۳ را در مردان گزارش کرد، مشابه می‌باشد (۱۹).

در مطالعه حاضر مشاهده شد، هنگامی که نسبت فضای رترومولر به عرض تاج مولر سوم حداقل ۱ باشد ۶۹٪ از مولرهای سوم رویش می‌یابند که این نتیجه‌ای است که با نسبتی که توسط Ganss و همکاران گزارش شده است در ارتباط است (۲۹). در این مطالعه نسبت فضای رترومولر به عرض تاج برابر با ۱/۵۴ برای گروه با دندان رویش یافته و ۰/۸۸

شده مؤثر بر اندازه ناحیه رترومولر شامل طول مندیبل، جهت رشد کندیل (زاویه گونیال) و جهت رویش دندان می‌باشد (۲۳).

Rechardson و همکاران در مطالعه‌ای طولی به این نتیجه رسیدند که افرادی با مندیبل کوتاه و زاویه گونیال کوچک اغلب با نهفتگی دندان مولر سوم مندیبل پس از ۱۸ سالگی مواجه هستند (۲۴).

Bjork و همکاران در مطالعه‌ای مهمترین عامل را جهت رشد کندیل (زاویه گونیال) یافتند (۶).

در مطالعه حاضر در گروه دندان رویش نیافته بیشتر دندان‌ها (۳/۶۸٪) مزیوانگولار بودند و تنها ۳۱/۷٪ عمودی بودند. Queck و همکاران و Uthman نیز در مطالعات خود بیشترین میزان نهفتگی را در مزیوانگولار گزارش کرده‌اند که با نتایج مطالعه حاضر همسو می‌باشد (۲۵،۲۶).

نتایج مطالعه Shiller نشان داد که هر چه زاویه مولر سوم مندیبل بیشتر باشد احتمال نهفتگی بیشتر است (۲۲). در این مطالعه متوسط زاویه مولرهای سوم مندیبل در گروه رویش نیافته ۳۳/۰۹ درجه بود، در حالی که در گروه رویش یافته ۱۴/۵۵ درجه بود نتایج مطالعه Mollaoglu و همکاران نیز نشان داد که زاویه مولر سوم به طور قابل ملاحظه‌ای در گروه دندان نهفته بیشتر است (۱۷) که با نتایج مطالعه حاضر همسو می‌باشد.

در مطالعه Hattab و همکارش بر روی جمعیت اردن، زاویه مولر سوم در گروه با دندان نهفته ۱۶/۲ درجه بود (۱۹). در این مطالعه زاویه مولر سوم ۳۳/۰۹ درجه برای گروه دندان رویش نیافته با بزرگی ۲ برابر نسبت به جمعیت اردن بود.

Mattila و همکاران و Altonen و همکاران گزارش نموده‌اند که با افزایش سن، زاویه گونیال کاهش می‌یابد (۲۷،۲۸). اما در مطالعه حاضر تفاوت آماری معنی‌داری مشاهده نشد که علت آن ممکن است تفاوت در نژاد و آناتومی فک باشد.

به طور متوسط زاویه گونیال در مطالعه حاضر (در دو جنس) کمتر از موارد ذکر شده در مطالعه‌ای بود که در فنلاند انجام شده بود. (برای مثال ۱۱۸/۶۱ در برابر ۱۲۸/۲) احتمالاً علت مغایرت نتایج با یافته‌های مطالعه حاضر، تفاوت در تعداد

برای گروه با دندان رویش نیافته بود.

فاصله بین Xi تا سطح دیستال مولر دوم مندیبل بهترین و مناسبترین مقیاس اندازه‌گیری برای بررسی فضای مولر سوم مندیبل عنوان شده است (۳۰). در مطالعه حاضر متوسط اندازه Xi (فاصله بین مرکز راموس تا دیستال دندان مولر دوم) حدود ۲۸/۶۹ میلی‌متر برای گروه رویش یافته و ۲۳/۰۸ میلی‌متر برای گروه رویش نیافته به دست آمد که با نتایج مطالعه Schouloff همسو می‌باشد (۲۰).

نتیجه‌گیری

با توجه به نتایج مطالعه، فضای ناکافی رترومولر (نسبت فضای رترومولر به عرض مولر سوم کمتر از یک) مهمترین علت

نهفتگی یا عدم رویش مولر سوم و بهترین ایندکس می‌باشد. همچنین افزایش زاویه بین دندان مولر دوم و سوم موجب عدم رویش دندان مولر سوم می‌شود. اما عرض مولر سوم و زاویه گونیال در تعیین رویش یا عدم رویش دندان مولر سوم نقشی ندارند. همچنین اگر فاصله بین مرکز راموس تا دیستال مولر دوم مندیبل (Xi) بزرگتر از ۲۵ میلی‌متر باشد شانس رویش مولر سوم افزایش می‌یابد. در همین راستا پیشنهاد می‌شود در برنامه‌های مدون بازآموزی دندانپزشکان بر اهمیت زاویه دندان مولر دوم و سوم و فضای رترومولر و نسبت آن به عرض مولر سوم تأکید شود که بتوان رویش یا عدم رویش دندان مولر سوم را پیش‌بینی کرد.

References:

- 1- Elter JR, Offenbacher S, White RP, Beck JD. *Third molars associated with periodontal pathology in older Americans*. J Oral Maxillofac Surg 2005; 63(2): 179-84.
- 2- Doğan N, Orhan K, Günaydin Y, Köymen R, Okçu K, Uçok O. *Unerupted mandibular third molars: symptoms, associated pathologies, and indications for removal in a Turkish population*. Quintessence Int 2007; 38(8): e497-505.
- 3- Halmos DR, Ellis E 3rd, Dodson TB. *Mandibular third molars and angle fractures*. J Oral Maxillofac Surg 2004; 62(9): 1076-81.
- 4- Almendros-Marqués N, Berini-Aytés L, Gay-Escoda C. *Influence of lower third molar position on the incidence of preoperative complications*. Oral Surg Oral Med Oral Pathol Oral Radiol Endod 2006; 102(6): 725-32.
- 5- Qamruddin I, Qayyum W, Haider SM, Siddiqui SW, Rehan F. *Differences in various measurements on panoramic radiograph among erupted and impacted lower third molar groups*. J Pak Med Assoc 2012; 62(9): 883-7.
- 6- Björk A, Jensen E, Palling M. *Mandibular growth and third molar impaction*. Am J Orthodon 1957; 43(4): 306-11.
- 7- Olive R, Basford K. *Reliability and validity of lower third molar space-assessment techniques*. Am J Orthod 1981; 79(1): 45-53.
- 8- Niedzielska IA, Drugacz J, Kus N, Kreska J. *Panoramic radiographic predictors of mandibular third molar eruption*. Oral Surg Oral Med Oral Pathol Oral Radiol Endod 2006; 102(2): 154-8.

- 9- Richardson ME. *Lower third molar space*. Angle Orthod 1987; 57(2): 155-61.
- 10- Hattab FN. *Positional changes and eruption of impacted mandibular third molars in young adults. A radiographic 4-year follow-up study*. Oral Surg Oral Med Oral Pathol Oral Radiol Endod 1997; 84(6): 604-8.
- 11- Richardson M. *Changes in lower third molar position in the young adult*. Am J Orthod Dentofacial Orthop 1992; 102(4): 320-7.
- 12- Ventä I, Murtomaa H, Turtola L, Meurman J, Ylipaavalniemi P. *Clinical follow-up study of third molar eruption from ages 20 to 26 years*. Oral Surg Oral Med Oral Pathol 1991; 72(2): 150-3.
- 13- Ventä I, Murtomaa H, Ylipaavalniemi P. *A device to predict lower third molar eruption*. Oral Surg Oral Med Oral Pathol Oral Radiol Endod 1997; 84(6): 598-603.
- 14- Vasir NS, Robinson RJ. *The mandibular third molar and late crowding of the mandibular incisors--a review*. Br J Orthod 1991; 18(1): 59-66.
- 15- Gupta S, Bhowate RR, Nigam N, Saxena S. *Evaluation of impacted mandibular third molars by panoramic radiography*. ISRN Dent 2011; 2011: 406714.
- 16- Sedaghatfar M, August MA, Dodson TB. *Panoramic radiographic findings as predictors of inferior alveolar nerve exposure following third molar extraction*. J Oral Maxillofac Surg 2005; 63(1): 3-7.
- 17- Mollaoglu N, Cetiner S, Güngör K. *Patterns of third molar impaction in a group of volunteers in Turkey*. Clin Oral Investig 2002; 6(2): 109-13.
- 18- Qamruddin I, Qayyum W, Haider SM, Siddiqui SW, Rehan F. *Differences in various measurements on panoramic radiograph among erupted and impacted lower third molar groups*. J Pak Med Assoc 2012; 62(9): 883-7
- 19- Hattab FN, Alhajja ES. *Radiographic evaluation of mandibular third molar eruption space*. Oral Surg Oral Med Oral Pathol Oral Radiol Endod 1999; 88(3): 285-91.
- 20- Schulhof RJ. *Third molars and orthodontic diagnosis*. J Clin Orthod 1976; 10(4): 272-81.
- 21- Sewerin I, von Wowern N. *A radiographic four-year follow-up study of asymptomatic mandibular third molars in young adults*. Int Dent J 1990; 40(1): 24-30.
- 22- Shiller WR. *Positional changes in mesio-angular impacted mandibular third molars during a year*. J Am Dent Assoc 1979; 99(3): 460-4.
- 23- Begtrup A, Grønastød HA, Christensen IJ, Kjær I. *Predicting lower third molar eruption on panoramic radiographs after cephalometric comparison of profile and panoramic radiographs*. Eur J Orthod 2012; 35(4): 1-7.
- 24- Richardson ME. *The etiology and prediction of mandibular third molar impaction*. Angle Orthod 1977; 47(3): 165-72.
- 25- Quek SL, Tay CK, Tay KH, Toh SL, Lim KC. *Pattern of third molar impaction in a Singapore Chinese*

- population: a retrospective radiographic survey.* Int J Oral Maxillofac Surg 2003; 32(5): 548-52.
- 26- Uthman AT. *Retromolar space analysis in relation to selected linear and angular measurements for an Iraqi sample.* Oral Surg Oral Med Oral Pathol Oral Radiol Endod 2007; 104(4): e76-82.
- 27- Mattila K, Altonen M, Haavikko K. *Determination of the gonial angle from the orthopantomogram.* Angle Orthod 1977; 47(2): 107-10.
- 28- Altonen M, Haavikko K, Mattila K. *Developmental position of lower third molar in relation to gonial angle and lower second molar.* Angle Orthod 1977; 47(4): 249-55.
- 29- Ganss C, Hochban W, Kielbassa AM, Umstadt HE. *Prognosis of third molar eruption.* Oral Surg Oral Med Oral Pathol 1993; 76(6): 688-93.
- 30- Quiros OJ, Palma A. *The mandibular third molar. a method of predicting its eruption.* The Orthodontic Cyber Journal. [Cited 1999 July 20]. Available from: <http://www.oc-j.com/3rdmolar/3rdmlr.html>.
- 31- Ricketts RM, Turley P, Chaconas S, Schulhof RJ. *Third molar enucleation: diagnosis and technique.* J Calif Dent Assoc 1976; 4(4): 52-7.

Comparing Eruption Space of the Lower Third Molar in Unerupted and Erupted Teeth via Digital Anoramic Radiography in Patients Referring to Yazd Dental College during 2011-13

Ezoddini Ardakani F(DDS, MS)¹, Mirbeigi S(DDS)², Jebali H(DDS Student)^{*3}, Besharati S(MD Student)⁴

^{1,2}*Department of Oral and Maxillofacial Radiology, Shahid Sadoughi University of Medical Sciences, Yazd, Iran*

³*Shahid Sadoughi University of Medical Sciences, Yazd, Iran*

⁴*Shahid Beheshti University of Medical Sciences, Tehran, Iran*

Received: 22 Feb 2014

Accepted: 15 Apr 2014

Abstract

Introduction: The aim of this study is to determine and compare the eruption space of unerupted and erupted third molars by the means of digital panoramic radiography in patients referring to Yazd dental college during 2011-2013.

Methods: In this cross-sectional descriptive study, 150 archived digital panoramic radiographies in radiology department were evaluated with Romexis software under the standard circumstances. The radiographic pictures belonged to 73 men and 77 women with the average age of 21.18 ± 1.67 years. In patients with erupted third molars as well as unerupted third molars (mesio-angular and vertical), several parameters were examined including: angle of the tooth axis of second and third molar, Gonial angle, the width of third molar, retro-molar space and its ratio to the width of third molar, the development stage of third molar root as well as the distance between the center of ramus and the most distal point of second molar. The data related to age, sex and the eruption situation of lower third molar- unerupted or erupted- were extracted from the patient's log. The data were analyzed by SPSS (ver.17) via applying descriptive tests and T-test.

Results: A statistically significant difference was observed between the two groups in regard with the average angle between second and third molar, the mean space of retro-molar and its ratio to the width of third molar as well as the mean distance between centers of ramus and second molar ($P=0.0001$). Moreover, no significant difference was observed in Gonial angle mean ($P=0.213$) and the width of third molar ($P.value=0.348$).

Conclusion: Increasing the angle between second and third molar as well as inadequate space of retro-molar can lead to impaction of lower third molar, but the width of third molar and the Gonial angle size did not reveal any significant role in determination of impaction or eruption of third molar.

Keywords: Eruption Space; Mandible; Panoramic Radiography; Third Molar; Unerupted tooth

This paper should be cited as:

Ezoddini Ardakani F, Mirbeigi S, Jebali H, Besharati S. *Comparing eruption space of the lower third molar in unerupted and erupted teeth via digital anoramic radiography in patients referring to yazd dental college during 2011-13*. J Shahid Sadoughi Univ Med Sci 2014; 22(3): 1246-55.

****Corresponding author: Tel: +98 9134511902, Email: hossein.jebali@gmail.com***