



# مطالعه اثرات فراکسیون‌های ان‌بوتانول و اتیل استات گیاه سیاه‌دانه (*Nigella sativa*) بر دانسیته نوروئین‌های حرکتی شاخ قدامی نخاع بعد از ضایعه کمپرسیون عصب سیاتیک موش صحرائی

محبوبه فردوسی‌مکان<sup>۱</sup>، جینا خیاط‌زاده<sup>۲</sup>، مریم طهرانی‌پور<sup>۳\*</sup>، مرتضی بهنام‌رسولی<sup>۴</sup>

## چکیده:

مقدمه: کمپرسیون عصب سیاتیک از عواملی است که باعث تخریب جسم سلولی نوروئین‌های شاخ قدامی نخاع می‌شود. گیاه سیاه‌دانه دارای طیف وسیعی از خواص فارماکولوژیکی است. این مطالعه به منظور تعیین اثر فراکسیون اتیل‌استات و فراکسیون ان‌بوتانول سیاه‌دانه بر دانسیته نوروئین‌های شاخ قدامی نخاع پس از کمپرسیون عصب سیاتیک موش صحرائی انجام شد. روش بررسی: در این مطالعه ۲۴ موش صحرائی نر نژاد ویستار به وزن ۲۵۰ تا ۳۰۰ گرم به طور تصادفی در چهار گروه ۶‌تایی شامل گروه‌های کنترل، کمپرسیون، تیمار A (کمپرسیون + فراکسیون ان‌بوتانول با دوز ۷۵ mg/kg)، تیمار B (کمپرسیون + فراکسیون اتیل‌استات با دوز ۷۵ mg/kg)، تقسیم شدند. در گروه کنترل، عضله در محل عصب سیاتیک بدون آسیب شکافته شد. در گروه‌های کمپرسیون و تیمار، عصب سیاتیک پای راست تحت کمپرسیون (۶۰ ثانیه) قرار گرفت. در گروه‌های تیمار عصاره در دو نوبت به صورت داخل صفاقی تزریق شد. پس از ۲۸ روز با روش پرفیوژن از قطعات کمری L2-L4 نخاع نمونه‌برداری گردید و پس از پاساژ بافتی و تهیه برش‌های ۷ میکرونی سریال، رنگ‌آمیزی با آبی تولوئیدین صورت گرفت. سپس دانسیته نوروئین‌های حرکتی شاخ قدامی نخاع با روش دایسکتور و متد استریولوژی محاسبه شد.

نتایج: دانسیته نوروئین تفاوت معنی‌داری را در گروه کنترل و کمپرسیون نشان داد ( $p < 0.05$ ). دانسیته نوروئین در گروه‌های تیمار A افزایش معنی‌داری داشت ( $p < 0.05$ ). اما دانسیته نوروئین در گروه‌های تیمار B در مقایسه با گروه کمپرسیون افزایش معنی‌داری نداشت ( $p > 0.05$ ).

نتیجه‌گیری: فراکسیون ان‌بوتانول سیاه‌دانه باعث افزایش دانسیته نوروئین شده و اثرات نوروپروتکتیوی دارد که احتمالاً ناشی از مواد آنتی‌اکسیدان و ضدالتهاب موجود در این فراکسیون می‌باشد. اما افزایش دانسیته نوروئین در فراکسیون اتیل‌استات معنی‌دار نبوده است.

واژه‌های کلیدی: دژنراسیون، سیاه‌دانه، موش صحرائی، عصب سیاتیک

۱- کارشناس ارشد زیست شناسی فیزیولوژی جانوری، دانشگاه آزاد اسلامی، واحد مشهد، مشهد، ایران

۲- استادیار گروه زیست شناسی، دانشگاه آزاد اسلامی، واحد مشهد، مشهد، ایران

۳- دانشیار گروه زیست شناسی، دانشگاه آزاد اسلامی، واحد مشهد، مشهد، ایران

۴- استاد گروه زیست شناسی، دانشگاه فردوسی مشهد، مشهد، ایران

\* (نویسنده مسئول): تلفن: ۵۱۱-۸۶۸۶۱۷۳، پست الکترونیکی: maryam\_tehranipour@mshdiau.ac.ir

تاریخ پذیرش: ۱۳۹۳/۷/۲۴

تاریخ دریافت: ۱۳۹۲/۱۰/۹

## مقدمه

هرگاه در اثر ضایعه‌ای ارتباط آکسون با جسم سلولی قطع گردد، قسمت تحتانی آکسون از محل ضایعه تا انتها شروع به دژنراسیون می‌کند. در این پدیده حمل آکسونی مختل شده و نوروفیبریل‌ها ناپدید می‌شوند و به دنبال آن آکسون بخش زیر آسیب و سپس غلاف میلین آن به قطعات کوچک تجزیه شده و ذرات حاصل توسط آنزیم‌های لیزوزومی سلول‌های شوان و ماکروفاژهای بافتی حذف می‌شوند و تنها کانال آندونورال باقی می‌ماند (۱).

در برخی شرایط به دنبال آسیب شدید آکسونی اثرات ضایعه به صورت رتروگراد به سوی جسم سلولی توسعه یافته و باعث تورم و تغییراتی در جسم سلولی می‌شود. مثلاً اجسام نیسل شکسته، هستک‌ها بزرگ شده و هسته از موقعیت مرکزی به سمت محیط جسم سلولی تغییر مکان می‌دهد (۲).

اگرچه نورون‌ها پس از تولد فاقد قدرت تکثیر می‌باشند، اما می‌توانند در مقابل درجات معینی از ضایعات مقاومت کرده و بهبود یابند که به این فرایند رژنراسیون می‌گویند. در سیستم عصبی محیطی، اگر غلاف آندونوریال آکسون‌هایی که دچار ضایعه می‌شوند، سالم باشد و یا ریشه دیستال و پروگزیمال چند عصب در تماس با یکدیگر باشند، فرایند رژنراسیون رخ می‌دهد (۳). متعاقب تغییرات رژنراتیو در آکسون، میلین، سلول شوان و جسم سلولی به آهستگی به اندازه و حالت طبیعی برگشته، اجسام نیسل به شکل اولیه در آمده، سنتز RNA و پروتئین تسریع شده، تورم سلولی کم شده و هسته به مرکز برمی‌گردد (۴).

نتایج حاصل از تحقیقات نشان می‌دهد که عوامل مختلفی مانند انواع فاکتورهای نوروتروفیک (۵)، سایتوکین‌های نورواکتیو (۶)، پروتئین‌های ماتریکس خارج سلولی (۷) و مواد آنتی‌اکسیدان (۸) بر ترمیم ضایعات سیستم عصبی اثر می‌گذارند. در این رابطه شناسایی محرکی که بدون عوارض جانبی سبب کاهش و یا توقف اثرات حاصل از ضایعات ایجاد شده بر سیستم عصبی گردد، ضروری می‌باشد.

سیاه دانه گیاهی است از تیره آلاله (Ranunculaceae) با نام علمی *Nigella sativa* که به طور گسترده در مناطق مختلف اروپای جنوبی، آفریقای شمالی و آسیا از جمله هند و ایران به صورت طبیعی می‌روید (۹). میوه این گیاه به صورت کپسول است و داخل هر کپسول ۳۰ تا ۴۰ عدد دانه سیاه‌رنگ، مثلثی و معطر وجود دارد (۱۰). دانه‌ها حاوی روغن فرار و غیرفرار، ساپونین، فلاونوئید، پروتئین، کربوهیدرات، تعدادی از آلکالوئیدها، ویتامین، مواد معدنی و کاروتن هستند (۱۱). تیموکینون، تیموهیدروکینون و نیژلون به عنوان ترکیبات فعال اصلی در سیاه‌دانه شناخته شده‌اند. از اصلی‌ترین اسیدهای چرب غیراشباع آن اسیدلینولئیک و سپس اسیداولئیک را می‌توان نام برد (۹). مهم‌ترین ساپونین موجود در سیاه دانه یک تری تریپن مونو دسموسیدیک با نام آلفاهدرین است و فلاونوئیدهای موجود در آن کوئرستین، کامفرول و گالاتوزیل هستند. پروتئین‌های گیاه نیز شامل ۳ فراکسیون گلوپتین، آلبومین و گلوبولین بوده و کربوهیدرات‌ها به شکل گلوکز، گزیلوز، آرابینوز و رامنوز موجودند (۱۲، ۱۱). سیاه‌دانه برای درمان بیماری‌هایی مانند سرماخوردگی، سردرد، دندان درد، هضم‌کننده غذا، عفونت و ... کاربرد دارد (۱۳). تیموکینون موجود در سیاه دانه در بهبود آنسفالومیلیت خودایمن تجربی تأثیر دارد (۱۴). در بهبود صرع از طریق گیرنده‌های بنزودیازپینی مؤثر است و تزریق داخل صفاقی آن شروع تشنج را به تأخیر می‌اندازد (۱۵). سیاه‌دانه آزاد شدن آمینواسیدهای نوروترانسمیتر در نورون‌ها را تعدیل می‌کند و استرس اکسیداتیو را در مناطق مختلف مغزی موش‌ها شامل مخچه، کورتکس و هیپوکامپ، از طریق مکانیسم پاکسازی رادیکال‌های آزاد کاهش می‌دهد (۱۶). سیاه‌دانه باعث کاهش فشارخون (۱۷) و همچنین کاهش غلظت کلسترول و تری‌گلیسرید می‌شود (۱۸) و اثرات ضددیابتی (۱۹) ضدالتهاب و ضد درد آن نیز ثابت شده است (۲۰).

اثرات فارماکولوژیکی گوناگون این گیاه، موجب شد تا احتمال

سانتی‌گراد و رطوبت ۵۰ درصد و سیکل نوری ۱۲ ساعت نور و ۱۲ ساعت تاریکی بود. آب مورد نیاز حیوانات از آب آشامیدنی شهر و غذای آنها نیز دارای فرمول استاندارد و از شرکت جوانه خراسان تهیه شد. پروتکل اخلاقی کار روی حیوانات نیز کاملاً رعایت گردید.

حیوانات به صورت تصادفی به ۴ گروه ۶ تایی شامل گروه‌های (کنترل+ تزریق سرم فیزیولوژیک)، (کمپرسیون+ تزریق سرم فیزیولوژیک)، تیمار A (کمپرسیون+ فراکسیون ان بوتانول با دوز ۷۵ میلی‌گرم برکیلوگرم) و تیمار B (کمپرسیون+ فراکسیون اتیل استات با دوز ۷۵ میلی‌گرم برکیلوگرم) تقسیم شدند (۲۳).

برای کمپرسیون عصب سیاتیک، ابتدا حیوانات با تزریق داخل صفاقی (۶۰ mg/kg) کتامین و (۶ mg/kg) رامپون بی‌هوش شدند (۲۴). سپس با پنس قفل‌دار ساده (قفل دوم) عصب سیاتیک به مدت ۳۰ ثانیه تحت کمپرسیون قرار گرفت. پس از کمپرسیون، عصب در محل طبیعی خود قرار گرفت و لبه‌های زخم توسط گیره مخصوص به هم بخیه زده شد.

در گروه‌های تیمار، ۲ نوبت تزریق به صورت داخل صفاقی انجام گرفت. اولین مرحله تزریق بلافاصله بعد از انجام عمل کمپرسیون و تزریق دوم ۷ روز بعد صورت گرفت. در تیمار A فراکسیون ان بوتانول با دوز ۷۵ میلی‌گرم برکیلوگرم و در تیمار B فراکسیون اتیل استات با دوز ۷۵ میلی‌گرم برکیلوگرم تزریق شد (۲۳).

پس از ۲۸ روز از تاریخ کمپرسیون، ابتدا بافت‌های بدن حیوان با استفاده از روش پرفیوژن فیکسه شد و سپس نمونه‌برداری از قطعات نخاعی مربوط به عصب سیاتیک انجام گرفت. بدین منظور نخاع به طور کامل تا انتهای دم اسب، از داخل ستون مهره‌ها خارج گردیده و سپس از انتهای دم اسب به اندازه ۱۸ میلی‌متر بالا رفته و نمونه‌هایی به طول ۸ میلی‌متر تهیه شد (۲۳). با توجه به این که عصب سیاتیک از پنج ریشه عصب شامل اعصاب چهارم و پنجم کمری (L4-L5) و اول تا سوم خاجی (S1-S3) در نخاع منشأ می‌گیرد لذا نمونه‌های ۸ میلی‌متری تهیه شده، محدوده جسم سلولی

استفاده از آن به عنوان یک ترکیب امید بخش برای ترمیم سیستم عصبی بررسی گردد. لذا این پژوهش با هدف تعیین اثر فراکسیون‌های ان بوتانول و اتیل استات بذر سیاه‌دانه، بر دانسیته نورون‌های شاخ قدامی نخاع بعد از کمپرسیون عصب سیاتیک در موش صحرایی انجام شد.

### روش بررسی

ابتدا بذر گیاه سیاه‌دانه (*Nigella Sativa*) توسط آسیاب کاملاً پودر و عصاره هیدروالکلی آن به روش سوکسله تهیه شد. برای این کار ۵۰ گرم از پودر سیاه‌دانه داخل کاغذ مخصوص کارتوش ریخته و در دستگاه سوکسله قرار داده شد و به عنوان حلال ۱۰۰ سی‌سی آب مقطر و ۱۰۰ سی‌سی اتانول ۹۶ درجه در محفظه مخصوص دستگاه ریخته شد. عصاره‌گیری در دو روز متوالی صورت گرفت. سپس عصاره در دستگاه روتاری تقطیر در خلاء تغلیظ گردید و برای خشک شدن کامل درون انکوباتور با دمای ۴۵ درجه سانتی‌گراد قرار داده شد (۲۱).

جهت تهیه فراکسیون ان بوتانول از عصاره هیدروالکلی ۱۰/۶۸ گرم از عصاره هیدروالکلی و ۱۸۰ سی‌سی آب مقطر حل داخل قیف دکانتور ریخته شد و سپس ۵۰ سی‌سی ان بوتانول به آن اضافه گردید. دو فاز ایجاد شد که فاز رویی شامل اجزای غیرقطبی (نیژلون، تیموکینون، کاروتن، ویتامین E) موجود در عصاره می‌باشد که در ان بوتانول حل می‌گردند. بعد از جدا کردن دو فاز از یکدیگر، برای تهیه فراکسیون اتیل‌استات، فاز پایینی حاصل از مرحله قبل را که شامل اجزای قطبی و بینابینی می‌باشد، داخل قیف دکانتور ریخته و به آن ۵۰ سی‌سی اتیل استات اضافه گردید. مجدداً دو فاز تشکیل شد. فاز رویی شامل اجزای بینابینی (فسفولیپیدها) می‌باشد که در اتیل استات حل می‌گردند. بهد از تهیه این فراکسیون‌ها، محلول‌های حاصل جهت خشک شدن داخل انکوباتور قرار گرفتند (۲۲).

در این تحقیق از ۲۴ رت نر سفید نژاد ویستار با وزن ۲۰۰-۲۵۰ گرم و سن تقریبی ۱۲ هفته استفاده شد. در تمام مدت انجام تحقیق شرایط نگهداری با دمای ۲۲ تا ۲۴ درجه

نمونه،  $\Sigma \text{frame}$  مجموع دفعات نمونه‌برداری شده و  $V$  disector حجم چهارچوب نمونه‌برداری و برابر با  $V = A \text{ Frame} \times H$  است. در این فرمول نیز  $A$  مساحت چهارچوب نمونه‌برداری و  $H$  فاصله بین دو برش یا ضخامت هر برش می‌باشد. در این تحقیق برای تجزیه و تحلیل آماری داده‌ها از نرم‌افزار Minitab 14 و آزمون Anova و t-test با سطح معنی‌دار  $p < 0.05$  استفاده شد.

در این تحقیق مساحت چهارچوب نمونه‌برداری بر روی صفحه مانیتور  $25 \times 25$  میلی‌متر بود که برای به دست آوردن اندازه واقعی این مساحت بر روی نمونه از لام میکرومتری استفاده گردید و با توجه به این که لام میکرومتری تصویری به اندازه  $72$  میلی‌متر داشت، بنابراین بزرگنمایی  $72$  مرتبه بود.

$$V \text{ disector} = A \text{ Frame} \times H$$

$$V \text{ disector} = 25 \text{mm} \times 25 \text{mm} / 72 \text{mm} \times 72 \text{mm} \times$$

$$(7 \times 10^{-3}) = 0.84394290 \text{ mm}^3$$

### نتایج

نتایج حاصل از بررسی پدیده دژنراسیون مرکزی در طول ۲۸ روز پس از کمپرسیون عصب سیاتیک و بررسی اثرات نوروپروتکتیوی گروه‌های تیمار شده با فراکسیون ان‌بوتانول و فراکسیون اتیل‌استات بذر سیاه‌دانه (*Nigella Sativa*) به صورت شمارش نورون‌های حرکتی آلفا در شاخ قدامی نیمه راست نخاع در جدول (۱) ارائه گردیده است.

همان‌طور که مشاهده می‌شود دانسیته تعداد نورون‌های حرکتی آلفا شاخ قدامی نیمه راست نخاع در گروه کمپرسیون کاهش معنی‌داری نسبت به گروه کنترل دارد ( $p < 0.05$ ).

تجزیه و تحلیل داده‌های حاصل از جدول ۱ مشخص می‌کند که بین دانسیته تعداد نورون‌های حرکتی آلفا در گروه تیمار A (فراکسیون ان‌بوتانول با دوز  $75$  میلی‌گرم بر کیلوگرم) و گروه کمپرسیون افزایش معنی‌داری وجود دارد ( $p < 0.05$ ). میان دانسیته نورون‌های حرکتی آلفا در گروه تیمار B (فراکسیون اتیل‌استات با دوز  $75$  میلی‌گرم بر کیلوگرم) و گروه کمپرسیون افزایش معنی‌داری وجود ندارد ( $p > 0.05$ ). در مقایسه‌ای که

نورون‌های تشکیل‌دهنده عصب سیاتیک می‌باشند (۲۴). نمونه‌های تهیه شده به مدت دو هفته درون فیکساتور قرار گرفته و پس از آن وارد مراحل پاساژ بافتی شدند. سپس با استفاده از دستگاه میکروتوم (Cut6062) برش‌هایی با ضخامت  $7$  میکرون تهیه شد. برش‌گیری به صورت سریال صورت گرفته و از هر  $30$  برش  $3$  برش متوالی انتخاب و به لام منتقل گردیدند. پس از آن نمونه‌ها با استفاده از رنگ آبی تلوییدین رنگ‌آمیزی شدند (۲۵). در مرحله بعدی با استفاده از دستگاه فوتومیکروسکوپ (Zeiss)، از منطقه شاخ قدامی نخاع در نیمه راست، از دو برش متوالی عکس گرفته شد.

برای شمارش ذرات یعنی نورون‌های حرکتی آلفا از روش دایسکتور استفاده گردید. دایسکتور روشی است که در آن از جزئیات جدا شده از نمونه‌ها در یک فضای سه بعدی بدون در نظر گرفتن اندازه و یا شکل آنها بررسی می‌شود. در دایسکتور دو برش باید دارای وضعیت یکسانی در فضای مرجع باشند. فضای مرجع دارای اجزای مورد نظر است و چهارچوب نمونه‌برداری باید یک وضعیت رندوم داشته باشد. در این حالت تمام اجزای نمونه‌برداری دارای شانس برابری برای شمارش هستند.

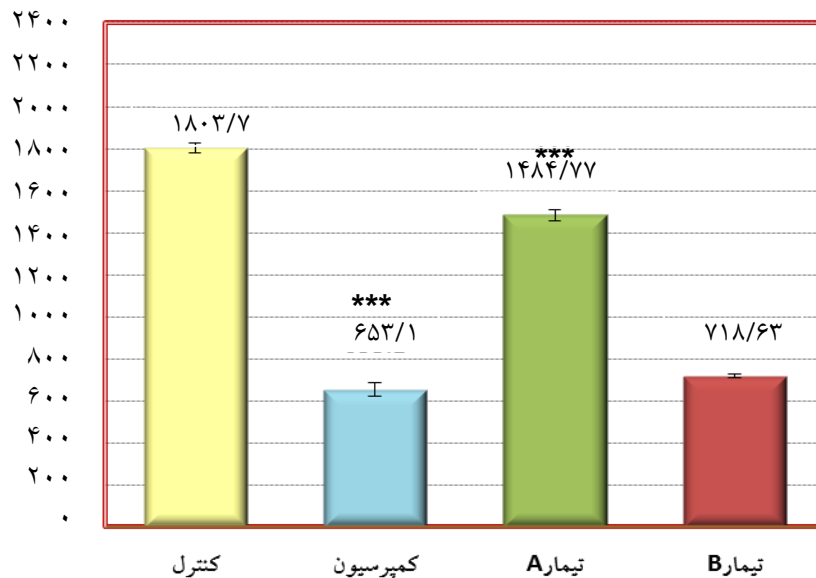
روش دایسکتور شامل دو برش موازی است که دارای فاصله مشخص هستند. در چهارچوب مرجع ذرات شمارش می‌شوند. اگر ذره‌ای در چهارچوب مرجع باشد ولی در چهارچوب بعدی در برش دوم نباشد، بنابراین می‌توان گفت که ذره در فضای بین دو برش قرار داشته و در شمارش به حساب می‌آید ولی اگر ذره‌ای در هر دو چهارچوب وجود داشته باشد، در شمارش محسوب نمی‌شود. فضای مرجع از حاصلضرب مساحت چهارچوب در مسافت بین دو برش به دست می‌آید و ذراتی که بر روی خطوط منقطع چهارچوب قرار بگیرند، نادیده انگاشته شده، ولی ذراتی که بر روی خطوط پیوسته قرار گیرند، هنگام شمارش در نظر گرفته می‌شوند. پس از شمارش نورون‌ها دانسیته نورونی توسط فرمول  $ND = \Sigma Q / \Sigma \text{frame} \times V \text{ disector}$  محاسبه می‌گردد. در این فرمول  $\Sigma Q$  مجموع نورون‌های شمارش شده در یک

میان گروه تیمار A و تیمار B صورت پذیرفت، مشخص می‌شود که میان دانسیته تعداد نورون‌های دو گروه تفاوت معنی‌داری وجود دارد ( $p < 0.05$ ) (نمودار ۱).

جدول ۱: مقایسه میانگین دانسیته نورون‌های حرکتی آلفا شاخ قدامی در نیمه راست نخاع در گروه‌های مختلف (میلی‌متر مکعب)

شماره نمونه	گروه کنترل (تزریق سرم فیزیولوژیک ۰/۵ سی سی)	گروه کمپرسیون (تزریق سرم فیزیولوژیک ۰/۵ سی سی)	گروه تیمار با فراکسیون انبوتانول (دوز ۷۵mg/kg)	گروه تیمار با فراکسیون اتیل استات (دوز ۷۵mg/kg)
۱	۱۷۳۵	۷۸۹	۱۵۷۹	۷۱۰
۲	۱۸۹۵	۶۳۱	۱۴۸۱	۷۲۳
۳	۱۸۲۲	۶۷۷	۱۴۶۱	۷۴۰
۴	۱۷۳۷	۵۵۲	۱۴۴۸	۷۴۶
۵	۱۸۳۱	۶۱۲	۱۵۹۵	۶۹۹
۶	۱۷۹۹	۶۵۳	۱۳۴۲	۷۱۰
میانگین ± انحراف معیار	۱۸۰۳/۱۷ ± ۲۴/۹۰	۶۵۲/۳۳ ± ۳۲/۳۷	۱۴۸۴/۷۷ ± ۳۷/۹۶	۷۱۸/۶۳ ± ۱۱/۴۹
P-value*	-	۰/۰۰۰	۰/۰۰۰	۰/۱۰۵

\* سطح معنی‌دار گروه کنترل با سایر گروه‌ها

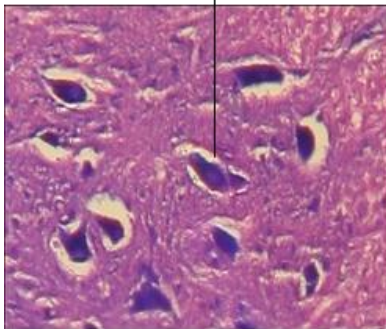


نمودار ۱: مقایسه دانسیته تعداد نورون‌های حرکتی آلفای شاخ قدامی در نیمه راست نخاع بین گروه کمپرسیون و سایر گروه‌ها  
تعداد: ۶ \*\*\* =  $p < 0.001$

نمونه‌ها با استفاده از رنگ آبی تولوئیدین در  $\text{PH} = 4.6$  رنگ‌آمیزی شده‌اند.

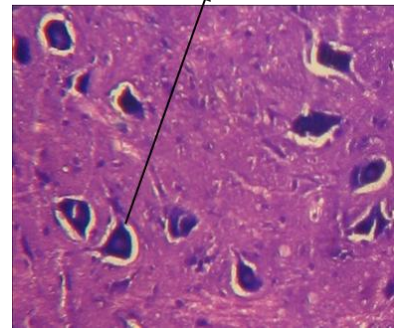
به منظور بررسی نتایج این تحقیق، از برش‌های بافتی نخاع در منطقه شاخ قدامی نیمه راست، تصاویری تهیه شد. این تصاویر در اشکال ۱ تا ۴ ارائه شده است. در کلیه تصاویر،

نورون حرکتی آلفا



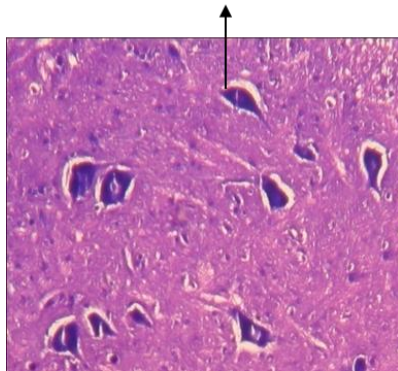
تصویر ۲: برش عرضی نخاع در گروه کمپرسیون (درشت نمایی 1600x)

نورون حرکتی آلفا



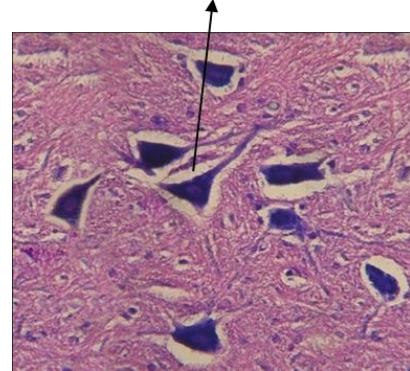
تصویر ۱: برش عرضی نخاع در گروه کنترل (درشت نمایی 1600x)

نورون حرکتی آلفا



تصویر ۴- برش عرضی نخاع در گروه تیمار فراکسیون اتیل استات با دوز ۷۵ میلی گرم بر کیلوگرم (درشت نمایی 1600x)

نورون حرکتی آلفا



تصویر ۳- برش عرضی نخاع در گروه تیمار فراکسیون ان بوتانول با دوز ۷۵ میلی گرم بر کیلوگرم (درشت نمایی 1600x)

### بحث

سلولی نورون‌های حرکتی در شاخ قدامی نخاع رسیده و باعث دژنراسیون مرکزی شده است.

به دنبال کمپرسیون عصب، تجمع رادیکال‌های آزاد می‌توانند منجر به مرگ نورون‌ها شوند (۲۶). بنابراین آنتی‌اکسیدان‌ها نقش ارزنده‌ای در حفاظت نورونی بر عهده دارند. سیاه‌دانه دارای آثار بارز آنتی‌اکسیدانی است. Burtis و همکارش در مطالعه‌ای تحت عنوان فعالیت آنتی‌اکسیدانی اسانس روغنی سیاه‌دانه، با استفاده از کروماتوگرافی لایه نازک نشان دادند که ترکیبات جدا شده از سیاه‌دانه مانند تیموکینون، ترکیبات کارواکرول، تی‌آناتول و ۴- ترپینئول دارای خاصیت

این مطالعه نشان داد که کمپرسیون عصب سیاتیک سبب کاهش معنی‌دار دانسیته تعداد نورون‌های حرکتی آلفا شاخ قدامی در موش صحرایی می‌گردد و فراکسیون ان بوتانول با دوز ۷۵ mg/kg در موش‌هایی با کمپرسیون عصب سیاتیک سبب افزایش معنی‌دار دانسیته نورونی می‌شود اما فراکسیون اتیل استات با دوز ۷۵ mg/kg منجر به افزایش معنی‌داری در دانسیته نورونی نمی‌گردد (جدول ۱).

کاهش دانسیته تعداد نورون‌ها در گروه کمپرسیون نسبت به گروه کنترل مؤید این مطلب است که اثرات تخریبی کمپرسیون عصب سیاتیک به وسیله حمل آکسونی رتروگراد به جسم

شده با دوز ۷۵ mg/kg افزایش معنی‌داری نسبت به گروه کمپرسیون داشته‌است. فراکسیون ان‌بوتانول شامل اجزای غیرقطبی نظیر نیژلون، تیموکینون، کاروتن، ویتامین E می‌باشد (۳۳) که مواد نام‌برده دارای خواص آنتی‌اکسیدانی هستند. بنابراین، شاید اثرات نوروپروتکتیوی این عصاره‌ها مربوط به مواد آنتی‌اکسیدان موجود در آنها باشد. تزریق فراکسیون ان‌بوتانول در بهبود تغییرات مورفولوژیکی حاصل از کمپرسیون و برگشت هسته از محیط به مرکز موثر بوده است.

تجزیه و تحلیل داده‌های مربوط به آزمون بررسی اثرات نوروپروتکتیوی فراکسیون اتیل‌استات بر رژنراسیون ناشی از کمپرسیون عصب سیاتیک در رت نشان داد که تفاوت معنی‌داری بین دانسیته نورونی گروه کمپرسیون و گروه تیمار فراکسیون اتیل‌استات با دوز ۷۵ میلی‌گرم بر کیلوگرم وجود ندارد. از آنجایی که اتیل‌استات حلال چربی‌ها می‌باشد پس در فراکسیون اتیل‌استات حاصل از عصاره هیدروالکلی، ترکیبات لیپیدی مانند فسفولیپیدها یافت می‌شود که البته برای شناسایی دقیق‌تر مواد قابل حل در اتیل‌استات نیاز به انجام آزمایش‌های تخصصی می‌باشد (۳۴). پس می‌توان اینگونه بیان نمود که احتمالاً مواد مؤثر بر ترمیم آلفا موتونورون‌های شاخ قدامی نخاع در فراکسیون اتیل‌استات وجود نداشته‌اند یا مقدار آنها با توجه به دوز و دفعات تزریق شده (دوز ۷۵ میلی‌گرم بر کیلوگرم، دو بار تزریق در دوره درمان) به میزانی نبوده که در جلوگیری از دژنراسیون مؤثر واقع گردد. تزریق فراکسیون اتیل‌استات در بهبود تغییرات مورفولوژیکی حاصل از کمپرسیون و بازگشت هسته از محیط به مرکز تأثیر چندانی نداشته است.

از مقایسه میان گروه‌های تیمار فراکسیون اتیل‌استات (دوز ۷۵ میلی‌گرم بر کیلوگرم) و فراکسیون ان‌بوتانول (دوز ۷۵ میلی‌گرم بر کیلوگرم) مشخص می‌شود که میان دانسیته تعداد نورون‌های دو گروه تفاوت معنی‌داری وجود دارد. همچنین میان دانسیته تعداد نورون‌های فراکسیون ان‌بوتانول نسبت به گروه کمپرسیون افزایش معنی‌داری وجود دارد ولی میان دانسیته تعداد نورون‌های گروه فراکسیون اتیل‌استات نسبت به

آنتی‌اکسیدانی و حذف‌کنندگی رادیکال‌های آزاد هستند. آنها مشخص نمودند که تیموکینون، با تبدیل شدن به دی‌هیدروتیموکینون و همچنین از طریق افزایش سیستم اسکاونجر (به دام اندازی) اکسیدان‌ها، اثرات آنتی‌اکسیدانی و ضدسمی خود را القا می‌کند (۲۷). از طرفی سیاه‌دانه حاوی آلفاتوکوفرول و سلنیوم می‌باشد. این مواد از آنتی‌اکسیدان‌های غیرآنزیمی بوده و در جلوگیری از گسترش واکنش‌های زنجیره‌ای اکسیداسیون دخالت داشته و خنثی‌کننده رادیکال‌های آزاد هستند (۲۸).

در روند کمپرسیون عصب بعد از مدتی فرآیندهای التهابی نیز فعال شده و باعث آسیب بیشتر به بافت‌های عصبی می‌گردد (۲۹). اثرات ضدالتهاب این گیاه با ادم ایجاد شده در پنجه پای رت توسط ماده کاراژینان و با آزمون صفحه داغ و زمان واکنش به آن، به اثبات رسیده است. مکانیسم احتمالی اثر آن بدین صورت است که تیموکینون اثر مهاری بر ایکوزانوئیدها به خصوص ترومبوکسان B2 و لکوترین B4 ایجاد می‌کند (۳۰).

به دنبال آسیب عصب نوروترانسمیترهای تحریکی در فضای سیناپسی رها می‌شوند که موجب تحریک بیش از حد نورون‌های پس‌سیناپسی گردیده و باعث بروز سمیت تحریکی می‌شوند. این پدیده خود به ضایعات ثانویه دامن می‌زند. یکی از این نوروترانسمیترها گلوتامات می‌باشد که آزادسازی بیش از حد و سمیت تحریکی ناشی از آن، یکی از فرآیندهای عمده مرگ سلول‌های عصبی است (۳۱). در تحقیقی که به منظور بررسی تأثیر عصاره متانولی سیاه‌دانه بر روی آزاد شدن نوروترانسمیترها (گلوتامات، آسپارات، گلیسین و گابا) در نورون‌های کورتیکال انجام گردیده است، نتایج نشان داده‌اند که در غلظت‌های مختلف از عصاره سیاه‌دانه، سطح گلوتامات کاهش می‌یابد که با افزایش غلظت عصاره، کاهش سطح گلوتامات نیز بیشتر خواهد بود (۳۲).

در این پژوهش تجزیه و تحلیل داده‌های مربوط به آزمون بررسی اثرات نوروپروتکتیوی فراکسیون ان‌بوتانول از بذر سیاه‌دانه در رت نشان داد که دانسیته نورونی گروه‌های تیمار

کاهش التهاب و همچنین ممانعت از آزادسازی بیش از حد گلوتامات، از مرگ نورون‌ها جلوگیری می‌کند.

### نتیجه‌گیری

نتایج این تحقیق نشان می‌دهد که احتمالاً می‌توان از فراکسیون ان بوتانول بذر گیاه سیاه‌دانه (*Nigella Sativa*) به عنوان یک ماده نوروپروتکتیو برای تقلیل و یا توقف اثرات حاصل از ضایعات ایجاد شده بر سیستم عصبی استفاده نمود. در صورتی که فراکسیون اتیل استات بذر گیاه سیاه‌دانه عامل حفاظت نورونی مناسبی نمی‌باشد.

### سپاسگزاری

این تحقیق در گروه زیست‌شناسی، دانشکده علوم، دانشگاه آزاد اسلامی واحد مشهد صورت گرفت که از تمام همکاران گروه زیست‌شناسی و مدیریت محترم گروه سرکار خانم دکتر خیاطزاده جهت همکاری‌های بیدریغ‌شان تشکر و قدردانی می‌شود. این مقاله از پایان نامه کارشناسی ارشد استخراج شده و هزینه‌های این تحقیق بر عهده دانشجو بوده است.

گروه کمپرسیون اختلاف معنی‌داری وجود ندارد (نمودار ۱). بنابراین با توجه به اینکه فراکسیون ان بوتانول آثار نوروپروتکتیوی را نشان داده است، شاید بتوان بیان نمود که نوع و یا میزان مواد مؤثر در فراکسیون ان بوتانول به اندازه‌ای بوده تا که بتواند اثرات حفاظتی را به خوبی اعمال نماید.

در یک بررسی و نگاه کلی آنچه از نتایج و نمودارها مشخص می‌گردد، این است که فراکسیون ان بوتانول سیاه‌دانه اثرات حفاظتی برای جلوگیری از دژنراسیون آلفاموتونورون‌های شاخ قدامی نخاع پس از کمپرسیون و آسیب عصب سیاتیک از خود نشان می‌دهد. در صورتی که فراکسیون اتیل استات دانسیته نورون‌ها را افزایش معنی‌داری نداده و اثر خاصی بر ترمیم نورون‌های آسیب دیده نداشته است. در ارتباط با مکانیسم‌های احتمالی حفاظت نورونی توسط سیاه‌دانه چنین به نظر می‌رسد که سیاه‌دانه دارای ماده یا مواد مؤثره‌ای است که پس از آسیب آکسونی احتمالاً با جمع‌آوری و حذف اکسیدانت‌های مضر،

### References:

- 1- Dahlin LB, Brandt J. *Basic science of peripheral nerve repair: Wallerian degeneration / growth cones*. Oper Tech Orthop 2004; 14(3): 138-45.
- 2- Beirowski B, Adalbert R, Wagner D, Grumme DS, Addicks K, Ribchester RR, et al. *The progressive nature of Wallerian degeneration in wild-type and slow Wallerian degeneration (Wlds) nerves*. BMC Neurosci 2005; 6: 16-22.
- 3- Kirsch M, Campos Friz M, Vougioukas VI, Hofmann HD. *Wallerian degeneration and axonal regeneration after sciatic nerve crush are altered in ICAM-1-deficient mice*. Cell Tissue Res 2009; 338(1): 19-28.
- 4- Fenrich K, Gordon T. *Axonal regeneration in the peripheral and central nervous systems-current issues and advances*. Can J Neurol Sci 2004; 31(2): 42-56.
- 5- Johnson E, Charchant A, Soucacos PN. *Nerve repair: Experimental and clinical evaluation of neurotrophic factors in peripheral nerve regeneration*. Injury 2008; 39(3): 37-42.
- 6- Erbayraktar S, Grasso G, Sfacteria A, Xie QW, Coleman T, Torup L, et al. *Asialoerythropoietin is a nonerythropoietic cytokine with broad neuroprotective activity in vivo*. Proc Natl Acad Sci USA 2003; 100(1): 6741-6.



- 7- Rummeler LS, Gupta R. *Peripheral nerve repair: a review*. Curr Opin Orthopaed 2004; 15(4): 215-9.
- 8- Bastianetto S, Quirion R. *Natural antioxidants and neurodegenerative diseases*. Front Biosci 2004; 9: 3447-52.
- 9- Babayan VK, Kootungal D, Halaby GA. *Proximate analysis, fatty acid and, amino acid composition of (Nigella sativa) seed*. J Food Sci 1997; 43(4): 1314-7.
- 10- Paarakh PM. *Nigella sativa Linn: a comprehensive review*. J Nat Prod Resour 2010; 1(4): 409-29.
- 11- Nergiz C, Otlis S. *Chemical composition of Nigella sativa L. seeds*. Food Chem 1998; 48(3): 259-61.
- 12- Ghosheh OA, Houdi AA, Crooks PA. *High performance liquid chromatographic analysis of the pharmacologically active quinones and related compounds in the oil of the black seed (Nigella sativa L)*. J Pharm Biomed Anal 1999; 19(5): 757-62.
- 13- Padhye S, Banerjee S, Ahmad A, Mohammad R, Sarkar FH. *From here to eternity - the secret of Pharaohs: Therapeutic potential of black cumin seeds and beyond: a review*. Cancer Therap 2008; 6(1): 495-510.
- 14- Mohamed A, Shoker A, Bendjelloul F, Mare A, Alzrigh M, Benghuzzi H, et al. *Improvement of experimental allergic encephalomyelitis(EAE) by thymoquinone: an oxidative stress inhibitor*. Biomed Sci Instrum 2003; 39: 440-5.
- 15- Hosseinzadeh H, Parvardeh S, Fatehi M. *Anticonvulsant effects of thymoquinone, the major constituent of Nigella sativa in mice*. Phytomedicine 2004; 11(1): 56-64.
- 16- Elberry AA, Mohamadin A, Sheikh B, Amany A, Al-Abbasi FA. *Protective effects of Nigella sativa oil on propoxur-induced toxicity and oxidative stress in rat brain regions*. Pesticide Biochem Physiol 2010; 98(2): 128-34.
- 17- Gilani AH, Jabeen Q, Khan MA. *A review of medicinal uses and pharmacological activities of Nigella sativa*. Pak J Biol Sci 2004; 7(4): 441-51.
- 18- Ilaiyaraja N, Khanum FA. *Nigella sativa seed: a review of therapeutic applications*. J Herbal Med Toxicol 2010; 4(2): 1-8.
- 19- Omar NM, Atia GM. *Effect of Nigella sativa on pancreatic  $\beta$ -cell damage in streptozotocin-induced diabetic rats: histological and immunohistochemical study*. Egyp J Histol 2012; 35(1): 106-16.
- 20- El-Dakhakhny M, Barakat M, El-Halim MA, Aly SM. *Effects of Nigella sativa oil on gastric secretion and ethanol induced ulcer in rats*. J Ethnopharmacol 2001; 72(2): 299-305.
- 21- Cicchetti E, Chaintreau A. *Comparison of extraction techniques and modeling of accelerated solvent extraction for the authentication of natural vanilla flavors*. J Sep Sci 2009; 32(11):1957-64.
- 22- Rakhshandah H, Shakeri MT, Ghasemzadeh MR. *Comparative hypnotic effect of rosa damascena fractions and diazepam in mice*. Iran J Pharmaceuti Res 2007; 6(3): 193-7.
- 23- Tehranipour M, Kabiri M. *The effect of exogenous testosterone administration on peripheral nerves*

- regeneration after sciatic nerve compression in rat*. J Biol Sci 2009; 9(7): 692- 6.
- 24-Behnam-Rasoli M, Nikravesh MR, Mahdavi- Shahri N, Tehranipour M. *Post-operative time effects after sciatic nerve crush on the number of alfa motoneurons , using a stereological counting method*. J Iran Biomed 2000; 4(1): 45-9.
- 25-Nesic O, Xu GY, McAdoo D, High KW, Hulsebosch C, Perez-Pol R. *IL-1 receptor antagonist prevents apoptosis and caspase-3 activation after spinal cord injury*. J Neurotrauma 2010; 18(9): 947-56.
- 26- Koliatsos VE, PriceWL, Pardo CA, Price DL. *Ventral root avulsion: an experimental model of death of adult motor neurons*. J Comp Neurol 2006; 342(1): 35-44.
- 27-Burits M, Bucar F. *Antioxidant activity of Nigella sativa essential oil*. Phytother Res 2000; 14 (5): 323-8.
- 28- Al-Saleh IA, Billedo G, El-Doush I. *Levels of selenium, DL-a-tocopherol, DL- all-trans-retinol, thymoquinone and thymol in g-tocopherol different brands of Nigella sativa seeds*. J Food Compost Anal 2006; 19(2): 167-75.
- 29- Burnett MG, Zager EL. *Pathophysiology of peripheral nerve injury: a brief review*. Neurosurg Focus 2004;16(5): 1-7.
- 30- Hajhashemi V, Ghannadi A, Jafarabadi H. *Black cumin seed essential oil, as a potent analgesic and antiinflammatory drug*. Phytother Res 2004; 18(3):195- 9.
- 31- Hosseinzadeh H, Parvardeh S. *Anticonvulsant effects of thymoquinone, the major constituent of Nigella sativa in mice*. Phytomedicine 2004 ; 11(1): 56-64.
- 32- El-Naggar T, Gomez-Serranillos M, Palomino OM, Arce C, Carretero ME. *Nigella sativa L.Seed extract modulates the neurotransmitter amino acids release in cultured neurons in vitro*. J Biomed Biotechnol 2010; 88(1): 63-9.
- 33- Hadjzadeh MA, Khajavi Rad A, Rajaei Z, Tehranipour M, Monavar N. *The preventive effect of N-butanol fraction of Nigella sativa on ethylene glycol-induced kidney calculi in rats*. Pharmacognosy Mag 2011; 7(28): 338-43.
- 34- Khajavi Rad A, Hadjzadeh, MA, Monavvar N, Ayathollahi H. *The preventive effects of ethyl acetate fractions from aqueous and ethanolic extract of Nigella sativa L. seeds on calcium oxalate stones in Wistar rat*. Koomesh 2008; 9(2): 123-30. [Persian]

## ***Investigating N-Butanol and Ethyl Acetate Fractions of Nigella Sativa on Motoneurons' Density of Spinal Cord Ventral Horn in Rats with Compressed Injury of Sciatic Nerve***

**Ferdosi- Makan M(MSc)<sup>1</sup>, Khayatzaheh J(PhD)<sup>2</sup>, Tehranipour M(PhD)<sup>\*3</sup>, Behnam Rasouli M(PhD)<sup>4</sup>**

<sup>1</sup>Department of Animal Biology, Islamic Azad University, Mashhad Branch, Mashhad, Iran

<sup>2</sup>Department of Biology, Islamic Azad University, Mashhad Branch, Mashhad, Iran

<sup>3</sup>Department of Physiology, Islamic Azad University, Mashhad Branch, Mashhad, Iran

<sup>4</sup>Department of Biology, Ferdowsi University of Mashhad, Mashhad, Iran

**Received:** 30 Dec 2013

**Accepted:** 16 Oct 2014

### **Abstract**

**Introduction:** Sciatic nerve compression is one of the factors that may cause the cell body degeneration of the alpha-motoneurons of spinal cord ventral horn. *Nigella sativa* belongs to the family of Ranunculaceae which owns numerous pharmacological properties. Therefore, this study was conducted to determine the neuro-protective effects of n-butanol and ethyl acetate fractions of *Nigella sativa* on motoneurons' density of Spinal Cord Ventral Horn in Rats undergoing compressed injury of sciatic nerve.

**Methods:** In this study, 24 Wistar male rats with average body weight of 250gr to 300gr were divided into four groups of six: control, compression, A(compression + n-butanol fraction 75mg/kg) and B(compression+ethyl acetate fraction75mg/kg). In compression and treatment groups, sciatic nerve of the right leg underwent compression (30sec). In fact, the extract was injected intraperitoneally twice after the compression. After 28days, lumbar segments of spinal cord L2-L4 were sampled under perfusion method. After going through tissue processes, they were cut in serial sections (7μ), and stained with toluidine blue. Then, the density of alpha-motoneurons of spinal cord ventral horn was measured by using dissector method.

**Conclusion:** The study findings revealed that n-butanol fraction of *Nigella sativa* caused an increase in neuronal density which possesses neuroprotective effects. This could be due to antioxidant and anti-inflammatory effects of this herb. However, increases in neuronal density in ethyl acetate fraction didn't prove to be significant.

**Keywords:** Degeneration; *Nigella sativa*; Rat; Sciatic nerve

#### **This paper should be cited as:**

Ferdosi- Makan M, Khayatzaheh J, Tehranipour M, Behnam Rasouli M. *Investigating n-butanol and ethyl acetate fractions of nigella sativa on motoneurons' density of spinal cord ventral horn in rats with compressed injury of sciatic nerve*. J Shahid Sadoughi Univ Med Sci 2015; 22(6): 1612-22.

**\*Corresponding author: Tel: +98 511 8686173, Email: maryam\_tehranipour@mshdiau.ac.ir**