



تأثیر ویتامین D بر خشکی و رنگ پریدگی مخاط واژن

پرستو راد^۱، میترا تدین^۲، محمدرضا عباسپور^۳، محمود لطیفی^۴، حمداله دلاویز^{۴*}

- ۱- کارشناس ارشد گروه مامایی، دانشگاه علوم پزشکی و خدمات بهداشتی درمانی یاسوج، یاسوج، ایران
- ۲- کارشناس ارشد گروه مامایی، دانشگاه علوم پزشکی و خدمات بهداشتی درمانی جندی شاپور، اهواز، ایران
- ۳- استادیار گروه فارماسیوتیکس، دانشگاه علوم پزشکی و خدمات بهداشتی درمانی جندی شاپور، اهواز، ایران
- ۴- کارشناس ارشد آمار، دانشگاه علوم پزشکی و خدمات بهداشتی درمانی جندی شاپور، اهواز، ایران
- ۵- دانشیار گروه آناتومی، مرکز تحقیقات سلولی و مولکولی، دانشگاه علوم پزشکی و خدمات بهداشتی درمانی یاسوج، یاسوج، ایران

شماره ثبت کار آزمایشی بالینی: IRCT201111185109N1

تاریخ پذیرش: ۱۳۹۲/۸/۹

تاریخ دریافت: ۱۳۹۱/۱۲/۲۶

چکیده

مقدمه: پس از شروع یائسگی و کاهش استروژن، خشکی واژن یکی از مشکلات شایع زنان می باشد. تجویز دارو، به طور موقت علائم آن را کاهش می دهد، اما دریافت دراز مدت دارو برای بیشتر زنان امکان پذیر نخواهد بود. در این مطالعه تأثیر شیف ویتامین D بر خشکی واژن در زنان یائسه مورد بررسی قرار گرفته است.

روش بررسی: در این مطالعه کارآزمایی بالینی تعداد ۴۴ نفر زن یائسه به طور تصادفی به دو گروه مساوی درمان و کنترل تقسیم شدند. گروه درمان، شیف واژینال ویتامین D و گروه کنترل، شیف پلاسبو دریافت کردند. میزان خشکی و رنگ پریدگی در اولین ملاقات، در پایان هفته های ۲، ۴ و ۸ معاینه و ثبت گردید. همچنین میانگین بلوغ سلول های پارابازال مخاط واژن در شروع مطالعه و در پایان هشتمین هفته با تهیه اسمیر بررسی گردید. داده ها با آزمون های آماری تی مستقل و من ویتنی تجزیه و تحلیل شدند.

نتایج: میانگین شدت خشکی در گروه های درمان و کنترل در پایان هفته هشتم به ترتیب؛ $1/42 \pm 0/5$ و $2/09 \pm 0/76$ و میانگین رنگ پریدگی $1/9 \pm 0/62$ و $2/8 \pm 0/67$ بود ($p < 0/05$). در پایان هفته هشتم میانگین سلول های پارابازال مخاط واژن در گروه درمان به طور قابل توجهی در قیاس با گروه کنترل کاهش یافته بود.

نتیجه گیری: شیف واژینال ویتامین D در بهبود خشکی و رنگ پریدگی و در تکثیر سلول های سطحی مخاط واژن در زنان یائسه مؤثر است.

واژه های کلیدی: ویتامین D، رنگ پریدگی واژن، خشکی مخاط واژن

* (نویسنده مسئول): تلفن: ۰۲۴۱-۲۲۳۵۱۵۳، پست الکترونیکی: hamdidelaviz@yahoo.com

مقدمه

در دوران یائسگی اپی‌تلیوم واژن دستخوش تغییرات ساختاری می‌شود و خشک گردیده و رطوبت آن کاهش می‌یابد. این مسئله منجر به مشکلات فیزیکی مانند خارش و مقاربت دردناک می‌گردد. علاوه بر این، کاهش ضخامت آندومتر و افزایش PH واژن به علت کم بودن سطح استروژن، سبب افزایش شیوع عفونت واژن می‌شود (۱،۲). آتروفی واژن می‌تواند علاوه بر وضعیت بدون استروژن در دوران منوپوز، با وضعیت‌هایی مانند کاهش استروژن در دوران قبل از یائسگی و یا اعمال جراحی هم اتفاق بیافتد. خشکی واژن در نیمی از زنان یائسه اتفاق می‌افتد که با گذشت زمان بر شدت آن افزوده می‌گردد (۳). تقریباً یک سوم از زنان منوپوز مقاربت دردناک، عدم رطوبت و لغزندگی را گزارش می‌کنند که این موضوع سبب اختلال عملکرد جنسی در آنها می‌شود (۴). در ناحیه واژن از نظر سیتولوژی، تغییرات خاصی به علت کمبود استروژن اتفاق می‌افتد، از جمله اینکه کاهش چشمگیری در تعداد سلول‌های سطحی و میانی و افزایش در سلول‌های پارابازال می‌باشد (۵). تمام این تغییرات سبب مشکلاتی مانند کاهش پاسخ جنسی، کاهش شلی عضلات صاف، کاهش گردش خون و ترشحات طبیعی واژن می‌شود (۳). یکی از روش‌های مؤثر درمانی برای بهبود علائم آتروفی واژن در زنان یائسه استروژن درمانی است و استفاده از گیرنده‌های انتخابی استروژن نقش مهمی در درمان دیسپارونی و آتروفی واژن دارد (۶). اما با توجه به اثرات جانبی این هورمون روش‌های دیگری مورد استفاده قرار گرفته است مانند کرم واژینال اوستین که ظرفیت چسبندگی و نرم‌کنندگی دارد و دارای عملکرد مرطوب‌کنندگی برای غشاء مخاط واژن می‌باشد (۷). شواهد نشان می‌دهد که زنان یائسه ترجیح می‌دهند که بیشتر از روش‌های موضعی استفاده کنند که امکان استفاده طولانی مدت بهتری برایشان فراهم شود. در این راستا، استفاده سه بار از ژل واژینال رپلن در طول هفته می‌تواند در بهبودی مناسب علائم آتروفی واژن همانند استروژن موضعی مؤثر باشد (۸). با بهبود علائم آتروفی و خشکی واژن، درد حین مقاربت این خانم‌ها هم تسکین می‌یابد. استفاده از ویتامین D در بلوغ سلول‌های واژن

مؤثر شناخته شده است و دارای تأثیرات ضدسرطانی است (۹،۱۰). همچنین نقش ویتامین D به عنوان یک عامل مؤثر در فرایندهای فیزیولوژیک، در سیستم ایمنی بر علیه عفونت‌ها، در سرطان‌ها و بیماری‌های اتوایمیون و شکستگی‌های استخوانی مطرح شده است (۱۰). بررسی‌ها نشان می‌دهد که دریافت قرص‌های مکمل کلسیم با دوز ۱۰۰۰ میلی‌گرم به مدت یکسال در زنان منوپوز باعث ترمیم بافت پوششی واژن، تکثیر سلول‌های سطحی و تنظیم میزان PH شده است (۹). مدارکی وجود دارد که نشان می‌دهد ویتامین D می‌تواند به شکل یک هورمون عمل کند که یک پروتئین آن را حمل می‌کند و در مناطق مختلف اثر بگذارد و در برخی از موارد سلول‌هایی که تغییرات سرطانی کرده‌اند را از بین برده و سبب تولید سلول‌های طبیعی شود (۱۰). هر چند که استفاده از کرم‌های واژینال استروژن منجر به جذب سیستمیک کمتر دارو می‌شود، اما در برخی از زنان باعث عوارض ناخواسته‌ای شده است (۱۱). نگهداری استروژن یا جایگزینی آن بعد از سن یائسگی نقش مهمی در نگهداری ساختار طبیعی مخاط واژن، کاهش خشکی، رنگ پریدگی و بهبود عملکرد جنسی دارد. بنابراین با توجه به اینکه خشکی مخاط واژن در اغلب خانم‌ها با سنین بالا مشاهده می‌گردد که همراه با مقاربت دردناک است که منجر به ایجاد مشکلات روحی و روانی و بار مالی در زنان یائسه می‌شود، در این مطالعه تأثیر ویتامین D بر خشکی و رنگ پریدگی مخاط واژن در زنان یائسه مورد بررسی قرار گرفته است.

روش بررسی

این مطالعه کارآزمایی بالینی پس از تأیید کمیته اخلاق دانشگاه علوم پزشکی جندی شاپور اهواز و اخذ رضایت کتبی از بیماران انجام شد. بیماران به وسیله پزشک متخصص زنان و زایمان معاینه شده و پس از اینکه یائسگی آنان با آزمایش هورمونی (FSH بیشتر از ۴۰ واحد بین المللی) تأیید شد و در صورتی که یک سال از آخرین قاعدگی آنان گذشته بود، وارد مطالعه شدند. در صورت استفاده از داروهای داخل واژنی، داشتن عفونت‌های متوسط یا شدید ناحیه واژن و یا هورمون درمانی از

صورتی کم رنگ و براق بود رنگ پریده تشخیص داده شد. در حالی که در شکل طبیعی به علت وجود لایه‌های سطحی و میانی مخاط واژن، سطح واژن نرم و لغزنده می‌باشد و خشکی در آن دیده نمی‌شود و رنگ مخاط واژن صورتی پر رنگ می‌باشد (۱۳). در عمل برای اندازه‌گیری میزان خشکی و رنگ پدیدگی از ۵ معیار خودسنجی، ندارد، خفیف، متوسط، شدید و خیلی شدید استفاده گردید که از ۰ تا ۵ به آنها نمره داده شد.

در اولین روز ملاقات و قبل از شروع درمان، پس از پایان ۱۴، ۲۸ و ۵۶ روز میزان شدت خشکی و رنگ پدیدگی ثبت گردید. به منظور بررسی بلوغ سلول‌های مخاط واژن، از سلول‌های بخش فونیکس خلفی واژن و نیز دیواره‌های طرفی واژن نمونه‌برداری گردید. پس از انتقال نمونه‌ها بر روی یک لام به وسیله اسپری فیکساتور، نمونه ثابت شد. پس از رنگ‌آمیزی، با استفاده از میکروسکوپ آلمپیوس سلول‌های پارابازال بافت پوششی واژن مشاهده و مورد بررسی قرار گرفت. داده‌های جمع‌آوری شده با استفاده از آزمون‌های آماری تی مستقل و من ویتنی و نرم افزار SPSS تجزیه و تحلیل شدند.

نتایج

بررسی‌های آماری با استفاده از آزمون t مستقل نشان داد که یافته‌های جمعیت شناختی زنان شرکت کننده مانند شاخص توده بدنی، تعداد بارداری، تعداد زایمان و مدت زمان یائسگی در گروه درمان که با شیاف واژینال ویتامین D درمان شدند و با گروه کنترل که شیاف پلاسبو را دریافت کردند در این مطالعه به هم نزدیک بوده و اختلاف معنی‌داری بین آنها مشاهده نگردید (جدول ۱).

مطالعه خارج گردیدند. شیاف ویتامین D و شیاف دارونما (پلاسبو)، به وزن $1 \pm 0/04$ گرم تهیه شد. ترکیب شیاف‌های دارونما فقط شامل ماده پایه (چربی) بود در حالی که شیاف‌های ویتامین D علاوه بر ماده پایه حاوی ۱۰۰۰ واحد بین المللی (IU) ویتامین D بود. بر اساس مطالعات انجام شده، ۴۴ نفر به عنوان نمونه آماری انتخاب گردیدند (۸). افراد مورد مطالعه به صورت تصادفی ساده به دو گروه مساوی درمان و کنترل تقسیم شدند. سپس گروه درمان، شیاف واژینال ویتامین D و گروه کنترل، شیاف پلاسبو (دارونما) دریافت کردند. شیاف‌های ویتامین D و پلاسبو درون ۴۴ پاکت قرار داده شد و توسط فرد دیگری به صورت تصادفی کدگذاری گردید. با استفاده از جدول اعداد تصادفی، شماره ۱ تا ۴۴ برای پاکت‌ها انتخاب شد و هر فرد به صورت کاملاً تصادفی یک پاکت دریافت کرد. زنان از دارو بودن یا پلاسبو بودن شیاف‌ها کاملاً ناآگاه بودند. روش تصادفی ساده بدینگونه بود که در اولین ملاقات، نحوه استفاده از شیاف‌های واژینال، زمان استفاده و مراجعات بعدی برای پیگیری به بیمار آموزش داده شد. به بیمار تأکید می‌شد که در این مدت از هیچ داروی هورمونی یا ترکیبات واژینال دیگر استفاده نکند و در صورت داشتن مشکل یا علائم سوزش و تحریک به دنبال استفاده از شیاف، به درمانگاه مراجعه کند. بر اساس مطالعات انجام شده، زمان استفاده از شیاف واژینال ویتامین D در طی ۸ هفته و به صورت، دو هفته اول هر شب و شش هفته بعدی یک شب در میان تعیین گردید (۱۲).

عدم لغزندگی، نرمی، لطافت و وجود اصطکاک در سطح واژن، به عنوان خشکی در نظر گرفته شد و در صورتی که مخاط واژن،

جدول ۱: مشخصات جمعیت‌شناختی زنان شرکت‌کننده درمانی در مطالعه

متغیر	گروه درمان (میانگین \pm انحراف معیار)	گروه کنترل (میانگین \pm انحراف معیار)	P-Value
سن (سال)	۵۴/۳۸ \pm ۳/۲	۵۴/۰۴ \pm ۵/۲	۰/۰۷۹
شاخص توده بدنی	۲۶/۹۲ \pm ۳	۲۷/۸۲ \pm ۲/۴	۰/۲۵۱
سن منوپوز (سال)	۴۷/۰۴ \pm ۴/۶	۴۷/۷۱ \pm ۴/۶	۰/۷۴۱
تعداد زایمان	۴/۸ \pm ۱/۵	۴/۲۸ \pm ۲	۰/۴۲۳

حالی که در پایان هفته چهارم به بعد در گروه درمان تحت تأثیر ویتامین D بهبود یافته است (جدول ۳).
 بر اساس آزمون آماری من ویتنی در روز ۲۸ و ۵۶ میزان کاهش رنگ پریدگی مخاط واژن در گروه درمان در قیاس با گروه کنترل کاهش معنی‌داری را نشان می‌دهد ($p=0.01$).
 بررسی‌های سیتولوژی با استفاده از اسمیر واژن نشان داد که میزان سلول‌های پارابازال بافت پوششی مخاط واژن در پایان مطالعه در گروه درمان کاهش پیدا کرده است (جدول ۴).
 آزمون من ویتنی نشان می‌دهد در پایان مطالعه، اختلاف آماری معنی‌داری در میانگین تعداد سلول‌های پارابازال در مخاط واژن در گروه درمان در قیاس با گروه پلاسبو دیده می‌شود ($p=0.001$).

بررسی‌ها نشان داد که در شروع مطالعه و قبل از انجام درمان، میزان خشکی در هر دو گروه مورد بررسی بسیار نزدیک بود و تفاوت چشمگیری بین دو گروه دیده نشد. در حالی که در طول درمان میزان شدت خشکی مخاط واژن بین دو گروه بیشتر شد (جدول ۲).
 بررسی‌های آماری با استفاده از آزمون آماری من ویتنی نشان می‌دهد که شیاف واژینال ویتامین D در کاهش شدت خشکی مخاط واژن مؤثر بوده است به گونه‌ای که در پایان هفته چهارم و هشتم اختلاف آماری معنی‌داری را با گروه پلاسبو نشان می‌دهد ($p=0.04$).
 نتایج نشان داد که میزان رنگ پریدگی بین دو گروه، در شروع مطالعه و در چهار هفته اول نزدیک به هم بوده است در

جدول ۲: شدت خشکی مخاط واژن در گروه‌های مورد بررسی قبل و بعد از مداخله

P-Value	کنترل (میانگین±انحراف معیار)	درمان (میانگین±انحراف معیار)	زمان
۰/۳۶۷	۳/۴۷±۰/۸۱	۳/۳۸±۰/۵۸	روز اول
۰/۳۲۲	۲/۷۲±۰/۷۱	۲/۵۲±۰/۷۴	روز چهاردهم
۰/۰۱۷	۲/۲۸±۰/۶	۱/۹۵±۰/۳۸	روز بیست هشتم
۰/۰۰۴	۲/۰۹±۰/۷۶	۱/۴۲±۰/۵	روز پنجاه ششم

جدول ۳: رنگ پریدگی مخاط واژن در گروه‌های مورد بررسی قبل و بعد از مداخله

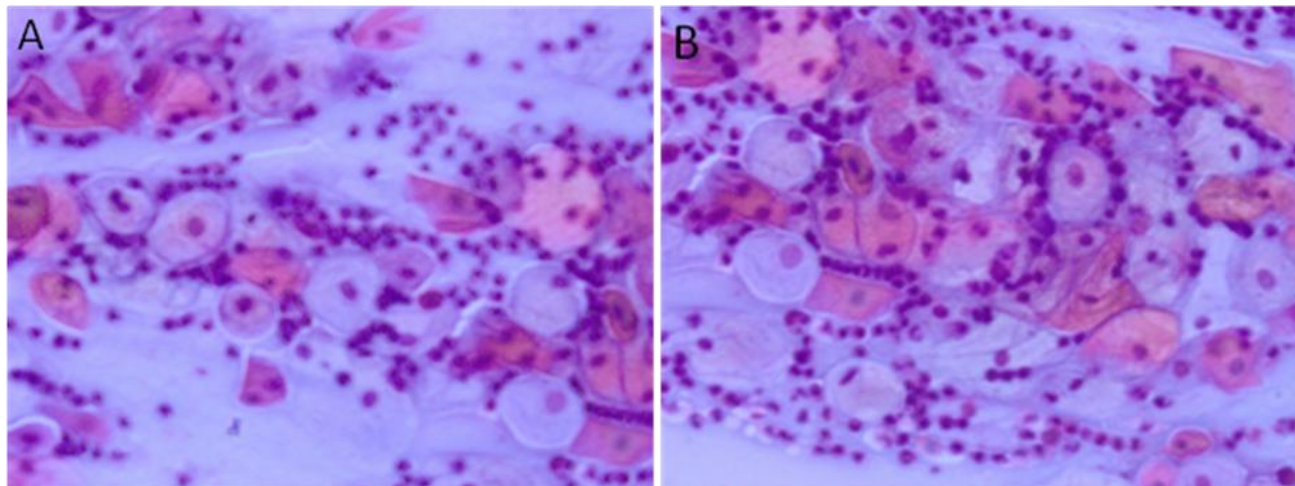
P-Value	گروه کنترل (میانگین±انحراف معیار)	گروه درمان (میانگین±انحراف معیار)	زمان
۰/۴۹۹	۳/۵۲±۰/۷۴	۳/۴۲±۰/۶۷	روز اول
۰/۰۶۱	۳/۱۴±۰/۴۷	۲/۸۵±۰/۴۷	روز چهاردهم
۰/۰۱۵	۴/۰۹±۰/۶۴	۲/۲۳±۰/۵۳	روز بیست هشتم
۰/۰۰۱	۲/۸±۰/۶۷	۱/۹±۰/۶۲	روز پنجاه ششم

جدول ۴: درصد سلول‌های پارابازال مخاط واژن در گروه‌های مورد بررسی قبل و بعد از مداخله

P-Value	گروه کنترل (میانگین±انحراف معیار)	گروه درمان (میانگین±انحراف معیار)	زمان
۰/۴۶	۷۸/۸±۲۶/۸۷	۷۹/۹۵±۲۲/۳۶	روز اول
۰/۰۰۰۱	۲۵±۱۶/۵۸	۸/۵۷±۳/۹	روز پنجاه ششم

سلول‌ها در گروه درمان کاهش چشمگیری در قیاس با گروه شیاف پلاسبو داشت.

نمایش سلول‌های پارابازال در اسمیر واژینال نشان می‌دهد که این سلول‌ها بازوفیلیک و بیشتر کروی و هستک آنها بیشتر در مرکز هسته دیده می‌شوند. پس از ۸ هفته، تعداد این



تصویر ۱: سلول‌های پارابازال در اسمیر واژینال
A: گروه کنترل، B: گروه درمان

بحث

به علاوه نتایج این بررسی نشان داد که شیاف واژینال ویتامین D بر بلوغ سلول‌های واژن مؤثر است و باعث بهبود این شاخص شده است که همسو با مطالعه انجام شده در این زمینه است (۹). ممکن است مکانیسم اثر ویتامین D بر روی بهبود روند ترمیم بافت پوششی واژن ناشی از تأثیر آن بر روی عروق خونی باشد. بررسی‌ها نشان می‌دهد که به دنبال خشکی مخاط واژن، میزان عروق آن کاهش پیدا می‌کند و در مراحل پیشرفته، لایه‌های مخاطی نازک می‌شود و مستعد آسیب می‌شود، به گونه‌ای که در طی فعالیت‌های جنسی به دلیل فقدان مناسب ترشحات موکوسی درد و تروما ایجاد می‌شود (۴). علاوه بر این، تعداد لاکتو باسیل‌ها کاهش پیدا می‌کند که باعث افزایش میزان PH می‌شود و زمینه حضور باکتری‌های آسیب‌زا در مخاط واژن بیشتر می‌شود که زمینه عفونت و التهاب را ایجاد می‌کند (۱۲). در مطالعه حاضر کاهش میزان خشکی اپی‌تلیوم واژن به ویژه در طی هفته‌های آخر در زنانی که شیاف ویتامین D را دریافت کرده بودند، می‌تواند ناشی از وجود گیرنده‌های ویتامین D در واژن باشد که باعث افزایش میزان ترشحات آن گردیده است. مطالعات انجام شده در این زمینه

خشکی واژن از شایع‌ترین علل کاهش میزان استروژن در زنان یائسه است. علائم بالینی ناشی از آن شامل خشکی، خارش، سوزش، تحریک و درد در حین مقاربت است که در نهایت منجر به کاهش میل جنسی و کیفیت زندگی می‌شود (۱۴). نتایج این بررسی نشان داد که شیاف واژینال ویتامین D در صورتی که به طور منظم استفاده شود باعث افزایش رطوبت و لغزندگی مخاط واژن می‌شود. یافته‌های مطالعه حاضر با نتایج مطالعه Yildirim که ویتامین D را به شکل خوراکی برای درمان آتروفی مخاط واژن استفاده کرده بود، همخوانی دارد (۹). در این بررسی زنان شکایت خاصی از مصرف شیاف واژینال ویتامین D نداشتند در این زمینه مدارکی وجود دارد که نشان می‌دهد استفاده موضعی از ویتامین D فاقد اثرات جانبی است و می‌توان آن را در زمان‌های طولانی استفاده کرد (۹). این بررسی نشان داد با بهبود خشکی واژن، علائم دیگر آتروفی واژن مانند رنگ پریدگی نیز بهتر می‌شود. مطالعات مشابه نشان داده که استفاده سه بار ژل رپلن در طول هفته برای مدت دوازده هفته توانسته است خشکی، دیسپارونی و سوزش واژن را به طور معنی‌داری در قیاس با گروه پلاسبو ترمیم کند (۸).

نشان می‌دهد که ویتامین D دارای گیرنده‌های داخل سلولی در لایه سلولی بازال و پارابازال در بافت‌های پوششی مانند واژن است که نقش مهمی در تنظیم و افزایش تکثیر اپی‌تلیوم مخاط واژن دارد (۱۵،۱۶). بررسی‌ها نشان می‌دهد که گیرنده‌های ویتامین D در روند سیکل جنسی تغییر می‌کند (۱۶). به علاوه برداشتن تخمدان‌ها باعث از بین رفتن گیرنده‌های ویتامین D در موش صحرایی می‌شود (۱۶،۱۷). اثر بیولوژیکی ویتامین D3 از طریق گیرنده‌های هسته‌ای اعمال می‌شود، این گیرنده‌ها در چندین بافت مانند کبد، کلیه، تیروئید، غده فوق کلیوی، لوله گوارش، پستان و پوست وجود دارد. ویتامین D و گیرنده‌هایش با هم یک کمپلکس را تشکیل می‌دهند که به طور منفی یا مثبت در نسخه برداری برخی از ژن‌ها مؤثر هستند. بنابراین ویتامین D3 به عنوان یک پیش‌ساز در تمایز و تکثیر کراتینوسیت‌ها و در ترمیم بافت مخاطی واژن مؤثر است (۱۸). علاوه بر این تحقیقات انجام شده نشان می‌دهد که تمایز بافت پوششی مطبق سنگفرشی در طی چندین مرحله انجام می‌شود که هر کدام از مراحل توسط ژن‌های ویژه‌ای کنترل می‌شود (۱۹،۲۰). در این تحقیق اپی‌تلیوم واژن زنانی که ویتامین D را دریافت کرده بودند، تجدید ساختار پیدا کرده بود که نشانه تأثیر ویتامین D بر روی آن بوده است. همسو با این تحقیق بررسی‌های انجام شده نشان می‌دهد که استعمال ویتامین D در موش صحرایی که تخمدان‌های آنها برداشته شده بود باعث افزایش میزان گیرنده‌های ویتامین D شده است و بافت پوششی آنها از انسجام بهتری برخوردار شده بود (۱۶). شواهدی وجود دارد که نشان می‌دهد استفاده از ویتامین D به عنوان یک درمان کارآمد و نو برای درمان آتروفی واژن مؤثر است (۲۱). علاوه بر این تحقیقات انجام شده در این زمینه نشان می‌دهد که ویتامین D3 در درمان برخی از بیماری‌ها مانند پسروریازیس، سرطان و دیابت ملیتوس ارزشمند است (۲۲). آتروفی واژن با استروژن تراپی قابل درمان است، اما مطالعات تجربی و کارآزمایی‌های بالینی انجام شده نشان می‌دهد که استفاده از هورمون استروژن منجر به ایجاد سرطان پستان می‌شود (۲۳،۲۴). در حالی که استفاده از نرم کننده‌های مخاط

واژن مانند رپلنز که یک ترکیب پلی‌کربوفیل است نقش مهمی در بهبود خشکی و رنگ پریدگی مخاط واژن دارد و فاقد اثرات جانبی است (۲۵). ممکن است استفاده موضعی از استروژن همراه با عوارض جانبی مانند خونریزی، خطر سرطان و مشکلات قلبی - عروقی همراه نباشد. ولی به دلیل مشکلاتی که در نحوه استعمال آن وجود دارد زنان یائسه تمایل زیادی به استفاده از آن ندارند (۲۶). فقدان لایه‌های سلولی در اپی‌تلیوم واژن در زنان یائسه می‌تواند به دلیل کاهش تعداد گیرنده‌های استروژن باشد. در راستای نتایج مطالعه حاضر بررسی‌های انجام شده نشان می‌دهد در موش‌هایی که تخمدان‌های آنها برداشته شده بودند میزان گیرنده‌های استروئیدی در اپی‌تلیوم واژن کاهش پیدا کرده بود (۲۷). به علاوه اینکه در این موش‌ها استفاده از ویتامین D3 منجر به افزایش تعداد گیرنده‌های ویتامین D گردیده است که به دنبال آن تعداد سلول‌های سطحی اپی‌تلیوم واژن نیز افزایش پیدا کرده بودند (۲۷،۲۸).

نتیجه‌گیری

امروزه تحقیقات زیادی به منظور دستیابی به یک درمان سالم و جامع که جایگزین استروژن شود در حال انجام است. با توجه به این که خشکی واژن یکی از بارزترین عوارض دوران یائسگی می‌باشد و درمان‌های هورمونی جهت بهبود این عارضه، با عوارض زیادی همراه می‌باشد، استفاده از روش‌های غیرهورمونی مانند شیاف ویتامین D می‌تواند کمک شایانی در بهبود خشکی، رنگ پریدگی واژن و تکثیر سلول‌های اپی‌تلیوم مخاط واژن داشته باشد. بنابراین پیشنهاد می‌شود بررسی‌های جامع‌تری در خصوص چگونگی مکانیسم تأثیر ویتامین D به عمل آید تا با مشخص شدن چگونگی عملکرد آنها زمینه ممکن برای کاربردهای بالینی و درمانی در برخی از زنان منوپوز فراهم گردد.

سیاسگزاری

هزینه این پایان‌نامه از محل اعتبار طرح تحقیقاتی شماره B-۹۰/۰۰۲۰ تأمین شده است. از معاونت محترم پژوهشی دانشگاه علوم پزشکی اهواز جهت فراهم آوردن امکانات این طرح تقدیر و تشکر به عمل می‌آید.

References:

- 1- Tan O, Bradshaw K, Carr BR. *Management of vulvovaginal atrophy-related sexual dysfunction in postmenopausal women*. Menopause 2012; 19(1): 109-17.
- 2- Moyer VA. *Menopausal hormone therapy for the primary prevention of chronic conditions: U.S. preventive services task force recommendation statement*. Annals Intern Med 2013; 158(1): 47-54.
- 3- Simon JA, Maamari RV. *Ultra-low-dose vaginal estrogen tablets for the treatment of postmenopausal vaginal atrophy*. Climacteric 2013; 16(Suppl 1): 37-43.
- 4- Clayton AH. *Epidemiology and neurobiology of female sexual dysfunction*. J Sex Med 2007; 4(Suppl 4): 260-68.
- 5- Yoruk P, Uygur M, Erenus M, Eren F. *The role of vaginal maturation value assessment in prediction of vaginal pH, serum FSH and E2 levels*. Marmara Med J 2006; 19(2): 52-57.
- 6- Portman DJ, Bachmann GA, Simon JA. *Ospemifene, a novel selective estrogen receptor modulator for treating dyspareunia associated with postmenopausal vulvar and vaginal atrophy*. Menopause 2013; 20(6): 623-30.
- 7- Trevoux R, van der Velden WH, Popovic D. *Ovestin vaginal cream and suppositories for the treatment of menopausal vaginal atrophy*. Reproduccion 1982; 6(2): 101-6
- 8- Bygdeman M, Swahn ML. *Replens versus dienestrol cream in the symptomatic treatment of vaginal atrophy in postmenopausal women*. Maturitas 1996; 23(3): 259-63.
- 9- Yildirim B, Kaleli B, Duzcan E, Topuz O. *The effects of postmenopausal Vitamin D treatment on vaginal atrophy*. Maturitas 2004; 49(4): 334-37.
- 10- Veldhuis S, Wolbers F, Brouckaert O, Vermes I, Franke HR. *Cancer prevalence in osteoporotic women with low serum vitamin D levels*. Menopause 2011; 18(3): 319-22.
- 11- Smith NL, Heckbert SR, Lemaitre RN, Reiner AP, Lumley T. *Esterified estrogens and conjugated equine estrogens and the risk of venousthrombosis*. JAMA 2004; 292(13): 1581-87.
- 12- Santoro N, Komi J. *Prevalence and Impact of Vaginal Symptoms among Postmenopausal Women*. J Sex Med 2009; 6(8): 2133-42.
- 13- Molander U, Milsom I, Ekelund P, Mellström D. *An epidemiological study of urinary incontinence and related urogenital symptoms in elderly women*. Maturitas 1990; 12(1):51-60
- 14- Krychman ML. *Vaginal estrogens for the treatment of dyspareunia*. J Sex Med 2011; 8(3): 666-74.
- 15- White JH. *Profiling 1,25-dihydroxyvitamin D3-regulated gene expression by microarray analysis*. J Steroid Biochem Mol Biol 2004; 89-90(1-5): 239-44.
- 16- Abban G, Yildirim N, Jetten A. *Regulation of the vitamin D receptor and cornifin beta expression in vaginal epithelium of the rats through vitamin D3*. Eur J Histochem 2008; 52(2): 107-14.
- 17- Yildirim B, Abban G, Erdogan BS. *Immunohistochemical detection of 1,25-dihydroxyvitamin D receptor in*

- rat vaginal epithelium*. Fertil Steril 2004; 82(6): 1602-8.
- 18- Johansen C, Kragballe K, Henningsen J, Westergaard M, Kristiansen K. *Iverse1a,25-Dihydroxyvitamin D3 stimulates activator protein 1 DNA-binding activity by a phosphatidylinositol 3-kinase/Ras/ MEK/extracellular signal regulated kinase 1/2 and c-Jun N-terminal kinase 1-dependent increase in c-Fos, Fra1, and c-Jun expression in human keratinocytes*. J Invest Dermatol 2003; 120: 561-70.
- 19- Jetten AM, Nervi C, Vollberg TM. *Control of squamous differentiation in tracheobronchial and epidermal epithelial cells: role of retinoids*. J Natl Cancer Inst Monogr 1992; (13): 93-100.
- 20- Eckert RL, Efimova T, Dashti SR, Balasubramanian S, Deucher A, Crish JF, et al. *Keratinocyte survival, differentiation, and death: many roads lead to mitogen-activated protein kinase*. J Invest Dermatol Symp Proc 2002; 7(1): 36-40.
- 21- Orimo H, Tsutsumi C, Hosoya N, Maeda Y, Yamato H, Katoh T. *Effects of vitamin D3 metabolites in ovariectomized rats*. J Int Med Res 1989; 17(3): 243-8.
- 22- Kang W, Lee S, Jeon E, Yun YR, Kim KH, Jang JH. *Emerging role of vitamin D in colorectal cancer*. World J Gastrointest Oncol 2011; 3(8): 123-27.
- 23- Henderson BE, Ross RK, Bernstein L. *Estrogens as a cause of human cancer: the richard and hinda rosenthal foundation award lecture*. Cancer Res 1988; 48(2): 246-53.
- 24- Henderson IC, Canellos GP. *Cancer of the breast: the past decade*. N Engl J Med 1990; 302(1): 17-30.
- 25- van der Laak JA, de Bie LM, de Leeuw H, de Wilde PC, Hanselaar AG. *The effect of Replens on vaginal cytology in the treatment of postmenopausal atrophy: cytomorphology versus computerised cytometry*. J Clin Pathol 2002; 55(6): 446-51.
- 26- Cicinelli E. *Intravaginal oestrogen and progestin administration: advantages and disadvantages*. Best Pract Res Clin Obstet Gynaecol 2008; 22(2): 391-405.
- 27- Jüptner M, Jussofie A, Hiemke C. *Effects of ovariectomy and steroid replacement on GABAA receptor binding in female rat brain*. J Steroid Biochem Mol Biol 1991; 38(2): 141-47.

The Effect of Vitamin D on Dryness and Paleness of Vaginal Mucosa

*Rad P(MSc)¹, Tadayon M(MSc)², Abbaspour M(PhD)³, Latifi M(MSc)⁴, Delaviz H(PhD)^{*5}*

¹Department of Midwifery, Yasuj University of Medical Sciences, Yasuj, Iran

²Department of Midwifery, Jundishapur University of Medical Sciences, Ahvaz, Iran

³Department of Pharmaceutics, Nanotechnology Research Center and School of Pharmacy, Jundishapur University of Medical Sciences, Ahvaz, Iran

⁴Department of Epidemiology, Jundishapur University of Medical Sciences, Ahvaz, Iran

⁵Department of Anatomy, Cellular and Molecular Research Center, Yasuj University of Medical Sciences, Yasuj, Iran

Received: 16 Mar 2013

Accepted: 31 Oct 2014

Abstract

Introduction: Vaginal dryness is a common symptom after menopause and reduction of estrogen levels. Prescription of the drug can temporarily be effective but it will not be possible for most of the women to take them for a prolonged period of time. Therefore, as an alternative to estrogen replacement, this study was conducted to determine the effect of vitamin D on vaginal dryness in menopause women.

Methods: In the present double-blind clinical trial study, forty-four women were randomly divided into two groups. Treatment group received the vitamin D vaginal suppository, and the control group received placebo vaginal suppository in an 8-week period. The vaginal paleness and dryness were assessed in first, 2, 4 and 8 weeks of visit. The mean of maturation index of parabasal cells were measured in the beginning of the study as well as at the end of the eighth week. The Mann-whitney and independent T-test were utilized in order to analyze the data.

Results: The mean of vaginal dryness in treatment and control groups were (Mean \pm SD), 1.42 \pm 0.5, 2.09 \pm 0.76, respectively, at the end of eighth week (P<0.05). Mann Whitney test determined a significant difference (P<0.05) of vaginal paleness in the treatment group (1.9 \pm 0.62) compared to the control group (2.8 \pm 0.67). The mean of parabasal cells in the treatment group decreased significantly compare to the control group.

Conclusion: Vitamin D vaginal suppository is effective on decrease of vaginal dryness and paleness in menopause women.

Keywords: Vaginal Dryness; Vaginal Paleness; Vitamin D

This paper should be cited as:

Rad P, Tadayon M, Abbaspour M, Latifi M, Delaviz H. *The effect of vitamin D on dryness and paleness of vaginal mucosa*. J Shahid Sadoughi Univ Med Sci 2014; 22(1): 871-79.

***Corresponding author: Tel: +98 741 2230290, Email: hamdidelaviz@yahoo.com**