Journal of Shahid Sadoughi University of Medical Sciences
Vol. 20, No. 5, Nov-Dec 2012
Pages: 593-604

مجله علمی پژوهشی دانشگاه علوم پزشکی شهید صدوقی یزد
دوره ۲۰ ، شماره ۵، آذر و دی ۱۳۹۱
صفحه: ۶۰۴-۵۹۳

ارزیابی اثر پاراآمینوسالیسیلیک اسید بر بهبود عوارض کلیوی مسمومیت با منگنز در رت‌های نر نژاد ویستار

سیدمحمدحسین رضویان*[۱]، سارا یادگاری[۲]، نرجس تمدن[۳]، محمدباقر مساعی منش[۴]

۱- استادیار گروه بیوشیمی، دانشگاه آزاد اسلامی واحد قم
۳،۲- کارشناس ارشد فیزیولوژی جانوری، دانشگاه آزاد اسلامی واحد قم
۴- مربی گروه فیزیولوژی جانوری، مرکز فوق تخصصی درمان ناباروری جهاد دانشگاهی قم

تاریخ دریافت: ۱۳۹۰/۱۱/۱ تاریخ پذیرش: ۱۳۹۱/۷/۱۳

چکیده

مقدمه: تجمع منگنز(Mn) در بافت‌های مختلف بدن انسان منجر به بیماری منگانیسم، بیماری شبیه پارکینسون همراه با اثرات پاتولوژیک در مغز و سایر اندام‌ها می‌شود. داروهای کی لیت کننده فلزات به طور موفقیت‌آمیزی جهت درمان منگانیسم حاد مورد استفاده قرار گرفته‌اند. در این مطالعه توانایی پاراآمینوسالیسیلیک اسید (PAS) در کاهش غلظت منگنز در مایعات و بافت‌های بدن و عوارض آن در حیواناتی که در مجاورت منگنز قرار گرفته‌اند، ارزیابی شد.

روش بررسی: این مطالعه بر روی ۲۰ رت نر بالغ نژاد ویستار که پس از یک دوره یک هفته‌ای یکسان‌سازی در چهار گروه پنج‌تایی طبقه‌بندی شدند (یک گروه کنترل و سه گروه آزمون که به ترتیب Mn, PAS, Mn+PAS دریافت نمودند) صورت گرفت. تزریق داخل صفاقی کلرید منگنز به میزان ۸mg/kg وزن بدن حیوان به مدت یک هفته برای ایجاد مسمومیت و تزریق زیرجلدی یک سی سی PAS با غلظت ۱/۵g/l پنج روز در هفته به مدت چهار هفته جهت درمان صورت گرفت. سپس سرم حیوانات برای بررسی عوامل بیوشیمیایی و بافت کلیه جهت بررسی تغییرات هیستوپاتولوژیک جداسازی شد.

نتایج: دریافت منگنز باعث افزایش معنی‌دار سطح منگنز در عصاره کلیه (p<۰/۰۵) و ادرار و سرم (p<۰/۰۱) حیوانات نسبت به گروه کنترل شد. با مصرف PAS سطح منگنز در سرم و عصاره کلیه کاهش و در ادرار افزایش یافت. افزایش سطح اوره (P<۰/۰۵) سرم در گروه آزمون چهارم نسبت به کنترل حکایت از آغاز روند تخریبی کلیه‌ها داشت. افزایش سیستاتین C و Na+ در سرم حیوانات گروه دوم (p<۰/۰۱) بیانگر آسیب کلیوی به موازات مصرف PAS و تقلیل این آسیب در مصرف هم زمان آن با Mn است.

نتیجه‌گیری: PAS در کاهش غلظت منگنز در بدن حیوانات و بهبود عوارض ناشی از تجمع آن در کلیه‌ها موفق عمل می‌نماید ولی عوارض جنبی نیز دارد.

واژه‌های کلیدی: کلیه، منگنز، پاراآمینوسالیسیلیک اسید (PAS)، اوره، اسید اوریک، سدیم، پتاسیم، کراتینین

* (نویسنده مسئول)؛ تلفن: ۰۲۵۱۲۸۵۳۴۴۳، پست الکترونیکی: mh_razavy@yahoo.com

[Downloaded from jssu.ssu.ac.ir on 2024-10-12]

مقدمه

منگنز عنصر ضروری موجود در همه ارگانیسم‌های زنده است و به طور طبیعی در سنگ‌ها، خاک، آب، غذا و حتی هوا وجود دارد(۱،۲). تقریباً ده میلی‌گرم منگنز در بدن انسان وجود دارد که بیشترین مقدار آن در کبد، استخوان و کلیه کشف شده است و در نقش‌های مختلف از جمله به عنوان کوفاکتور آنزیم‌ها و فرایند انعقاد ایفای نقش می‌کند، به طوری که وجود آن برای ادامه حیات ضروری است(۱،۳). منگنز می‌تواند از طریق پوست، دستگاه گوارش و دستگاه تنفس وارد بدن شود و با گردش خون به اندام‌های مختلف انتقال یافته و با تجمع در بافت‌های گوناگون به خصوص مغز موجب بروز عوارضی شبیه به پارکینسون به نام منگانیسم شود(۱۲-۴). تجمع فلز منگنز در هسته‌های بازال گانگلیا، گلبوس پالیدوس و اجسام مخطط باعث عملکرد نامناسب میتوکندری و در نهایت نوروتوکسیتی می‌شود. منگنز به غشاء داخلی میتوکندری اتصال می‌یابد و با اثر روی پمپ‌های کلسیمی، انتشار کلسیم به خارج را دچار اختلال می‌کند که در نتیجه آن مرگ سلولی رخ می‌دهد(۱۱). از طرفی مکانیسم‌های آنزیمی و مولکولی مختلف مانع از تخریب یکپارچگی غشای سلول به وسیله رادیکال‌های آزاد می‌شود. منگنز از این نظر نقشی دوگانه و متضاد دارد. منگنز یکی از کوفاکتورهای مهم میتوکندریایی سوپراکسیددسموتاز است، آنزیم آنتی اکسیدانی که رادیکال‌های آزاد اکسیژن را از بین می‌برد. از سوی دیگر منگنز در دوزهای بالا موجب نوروتوکسیسیتی با القاء تغییرات نوروشیمیایی با ویژگی استرس اکسیداتیو می‌شود که نشان می‌دهد منگنز روی کیفیت سیستم دفاعی اکسیدانی اثر می‌گذارد. در مطالعه‌ای تأثیر منگنز بر مسمومیت نفرونی حاصل از جنتامایسین ارزیابی شد و نتایج نشان داد که دوز پایین منگنز باعث ایجاد غلظت نرمال شاخص‌های عملکردی کلیه و دوز بالای آن نتیجه‌ای عکس داشته و مسمومیت نفرونی را تشدید می‌کند(۱۳). از طرفی منگنز در دوزهای بالا، باعث مسمومیت عصبی در حیوانات آزمایشگاهی با القاء تغییرات شیمیایی و استرس اکسیداتیو می‌شود. مطالعات در موجودات زنده نشان می‌دهد که در واقع این رفتار دوگانه به غلظت منگنز وابسته است. دوزهای بالا سبب آسیب اکسیداتیو می‌شود، در حالی که دوزهای پایین اثر آنتی‌اکسیدانی دارد(۱۴).

جهت کاهش اثرات مضر منگنز در افرادی که ناخواسته مقادیر زیادی از آن را دریافت می کنند، روش‌های مختلف پیشگیری و درمان به کار می‌رود. یکی از این روش‌ها استفاده از چلاتورهاست. اگر ماده‌ای با منگنز کمپلکس پایداری تشکیل دهد، می‌تواند مانع از تراکم آن در بخش‌های مختلف بدن شود. ترکیبات کی‌لیت مثل پاراآمینوسالیسیلیک اسید (PAS) کمپلکس‌های پایداری هستند که می‌توانند از چند نقطه با فلزات ترکیب شوند(۱۵). گروه‌های هیدروکسیل، کربوکسیل و آمین در ساختار شیمیایی پاراآمینوسالیسیلیک اسید می‌توانند برای فلزات سنگین به عنوان کی‌لیت عمل کنند(۱۶،۱۷). از حدود سال ۱۹۵۰ پاراآمینوسالیسیلیک اسید (۴- آمینو-۲ - هیدروکسی بنزوئیک اسید) به عنوان یک داروی ضدسل استفاده شده است و با جلوگیری از سنتز فولیک اسید مانع از سنتز دیواره سلولی باکتری توبرکلوز و تکثیر آن می‌شود(۱۸).

درمان مسمومیت با منگنز با استفاده از PAS در مطالعات متعددی مورد ارزیابی قرارگرفته است. در مطالعه‌ای که در طی ۱۷ سال بر روی گروهی از بیماران انجام شد، مشخص گردید که درمان به وسیله پاراآمینوسالیسیلیک اسید احتمالاً طی یک دوره طولانی حاصل می‌شود(۱۹).

هدف از مطالعه حاضر ارزیابی اثرات منگنز بر روی کلیه و شاخص‌های عملکردی آن و همچنین بررسی نقش پاراآمینوسالیسیلیک اسید در کاهش میزان تجمع منگنز در بدن و کاهش عوارض آن در کلیه است.

روش بررسی

در این مطالعه تجربی، ۲۵ رت نر بالغ نژاد ویستار (۲۸۰g-۲۶۰) از دانشگاه شهید بهشتی خریداری و سپس به مدت یک هفته در اتاق حیوانات با درجه حرارت کنترل شده و دوره نوردهی ۱۲ ساعت روشنایی نگهداری شدند. در طول آزمایش آب و غذای کافی در اختیار آنها گذاشته شد. تمامی مراحل

[Downloaded from jssu.ssu.ac.ir on 2024-10-12]

آزمایش برای کلیه گروه‌های مورد بررسی در شرایط کاملاً یکسان و با رعایت کامل موازین اخلاقی انجام گرفت. حیوانات به چهار گروه تقسیم و طی دو دوره مورد تزریق قرار گرفتند. در اولین دوره تزریق، گروه‌های اول (کنترل) و دوم به مدت ۷ روز به صورت صفاتی سالین، 4-Amino salicylic acid 99% (PAS) شرکت سیگما تزریق شد و برای اطمینان، نقطه ذوب آن کنترل شد محلول‌های تهیه شده از آن به علت حساسیت حلقه آروماتیک به حرارت، به طور روزانه تهیه و مصرف شد. به گروه‌های سوم و چهارم به میزان ۸mg/kg وزن بدن منگنز تزریق گردید. غلظت‌های تهیه شده از کلرید منگنز دو آبه (Mncl2. 2H2O) شرکت مرک در شیشه‌هایی که با اسید نیتریک و آب مقطر شستشو شده بود به مدت یک ساعت اتوکلاو شد. در دوره دوم به گروه‌های اول و سوم سالین و به گروه‌های دوم و چهارم یک سی سی PAS با غلظت ۱/۵g/l پنج روز در هفته به مدت چهار هفته به صورت زیرجلدی تزریق شد. تزریق‌ها با سرنگ انسولین در ساعت ۱۱-۱۰ صبح صورت گرفت. ۲۴ ساعت پس از آخرین تزریق ادرار حیوانات جمع‌آوری و سپس بیهوش شدند و پس از خونگیری مستقیم از درون قلب، کلیه چپ آنها خارج شد. سرم خون جدا گردید و کراتینین، سیستاتین C، سدیم، پتاسیم، اوره و اسیداوریک با کیت‌های انسانی شرکت پارس آزمون اندازه‌گیری شدند. همچنین تست‌های ادراری توسط استریپ‌های انسانی صورت گرفت. جهت تجزیه و تحلیل داده‌ها از نرم‌افزار SPSS و آزمون آنالیز واریانس یک طرفه (Test ANOVA) و آزمون توکی با سطح معنی‌داری p<۰/۰۵ استفاده شد.

کلیه چپ همه حیوانات جدا و پس از تثبیت در فرمالین ۱۰٪ به ترتیب مراحل پاساژ، قالب‌گیری، برش‌گیری و رنگ‌آمیزی هماتوکسیلین ـ ائوزین با دستگاه Dia path ایتالیا صورت گرفت. در مطالعه بافت کلیه حیوانات، برش‌ها از ناحیه قشری (Cortex) و مرکزی (Medulla) کلیه تهیه و برای هر نمونه چهار زمینه میکروسکوپی مختلف در نظر گرفته شد و با نمونه‌های دیگر به شکل توصیفی مقایسه گردید. برای اندازه‌گیری غلظت منگنز در سرم و ادرار و عصاره کلیه، از دستگاه Flam Atomic Absorption Spectroscopy (FAAS) Varian مدل AA240 استفاده شد. ۰/۵cc سرم با ۱/۵cc اسید نیتریک، ۱cc ادرار با ۱cc اسیدنیتریک و ۰/۲g بافت کلیه با ۲cc اسید نیتریک در لوله‌های در بسته مخلوط و در ماکروویو با دمای ۲۰۰ درجه سانتیگراد به مدت ده دقیقه قرار گرفتند. سپس محتویات لوله‌ها سانتریفوژ و محلول رویی تا زمان قرائت جذب در دمای ۴ درجه سانتیگراد نگهداری شدند.

نتایج

شاخص‌های بیوشیمیایی سرم و ادرار از جمله آلبومین، پروتئین تام و کراتینین سرم گروه‌های مختلف آزمون تغییر معنی‌داری نداشتند (نمودار۱). سطح اوره در سرم گروه‌های آزمون سوم (Mn) و چهارم (Mn+PAS) با p<۰/۰۵ نسبت به گروه کنترل افزایش معنی‌داری داشت.

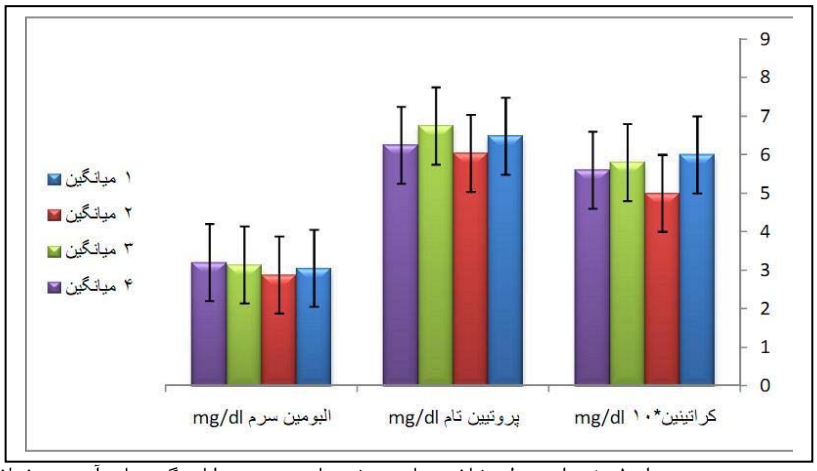

نمودار ۱: تغییرات سطح شاخص‌های بیوشیمیایی سرم حیوانات گروه‌های آزمون مختلف
گروه یک (کنترل)، گروه دو (Saline+PAS)، گروه سه (Mn+Saline)، گروه چهار (Mn+PAS)

[Downloaded from jssu.ssu.ac.ir on 2024-10-12]

اسیداوریک سرم در گروه آزمون دوم با p<۰/۰۱ نسبت به گروه کنترل افزایش و در گروه‌های سوم و چهارم کاهش داشت. پتاسیم در سرم گروه دوم (PAS) با p<۰/۰۰۱ و در گروه سوم با p<۰/۰۱ نسبت به گروه کنترل افزایش معنی‌داری یافت و در مصرف هم زمان منگنز با دارو در گروه آزمون چهارم، کاهش آن اتفاق افتاد. سیستاتین C نیز در سرم حیوانات گروه دوم با مصرف PAS با p<۰/۰۱ نسبت به گروه کنترل افزایش یافت و با مصرف هم زمان Mn کاهش یافت (نمودار ۲).

بررسی شاخص‌های ادراری حاکی از افزایش بیلی روبین و کاهش اوروبیلینوژن در ادرار حیوانات گروه‌های آزمون سه گانه نسبت به گروه کنترل داشت (جدول ۱). همچنین افزایش دفع خون و پروتئین در ادرار حیوانات دریافت کننده منگنز و کاهش آن در مصرف هم زمان PAS مشهود بود.

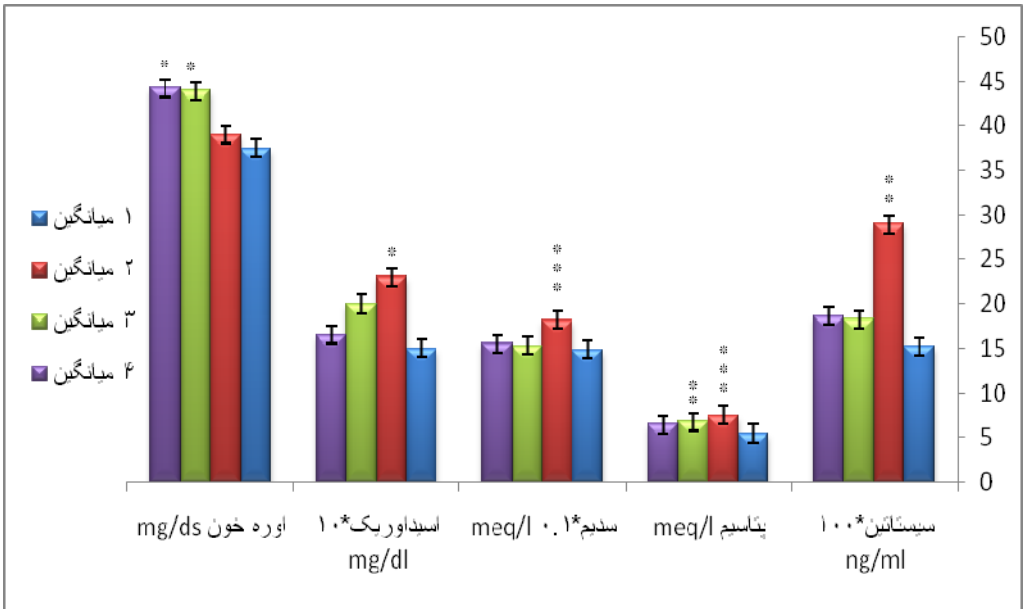

نمودار ۲: تغییرات سطح شاخص‌های بیوشیمیایی سرم حیوانات گروه‌های آزمون مختلف
گروه یک(کنترل)، گروه دو (Saline+PAS)، گروه سه (Mn+Saline)، گروه چهار (Mn+PAS)

جدول ۱: نتایج بررسی شاخص‌های ادراری

گروه **پارامتر**	**۱:** کنترل سالین+سالین	۲: آزمون سالین +PAS	۳: آزمون سالین +Mn	۴: آزمون Mn+PAS
بیلی روبین	-	+	+	++
اروبیلینوژن	++++	+++	++	++
نیتریت	++++	++	-	+++
خون در ادرار	-	-	خیلی کم	خیلی کم
پروتئین در ادرار	++	++	++++	+++
PH	۸/۵	۸	۷	۷/۷
وزن مخصوص	۱	۱/۰۰۵	۱/۰۱	۱/۰۰۴

مقدار منگنز در عصاره کلیه حیوانات گروه سوم (Mn) با مصرف منگنز به طور معنی‌داری نسبت به گروه کنترل افزایش (p<۰/۰۵) داشت و در اثر مصرف PAS به حدود نرمال کاهش یافت. همچنین مقدار منگنز ادرار حیوانات گروه‌های سوم و

[Downloaded from jssu.ssu.ac.ir on 2024-10-12]

چهارم افزایش معنی‌داری (p<۰/۰۰۱) داشت. منگنز سرم حیوانات گروه‌های مختلف نسبت به گروه کنترل تغییر معنی‌داری نداشت(نمودار ۳).

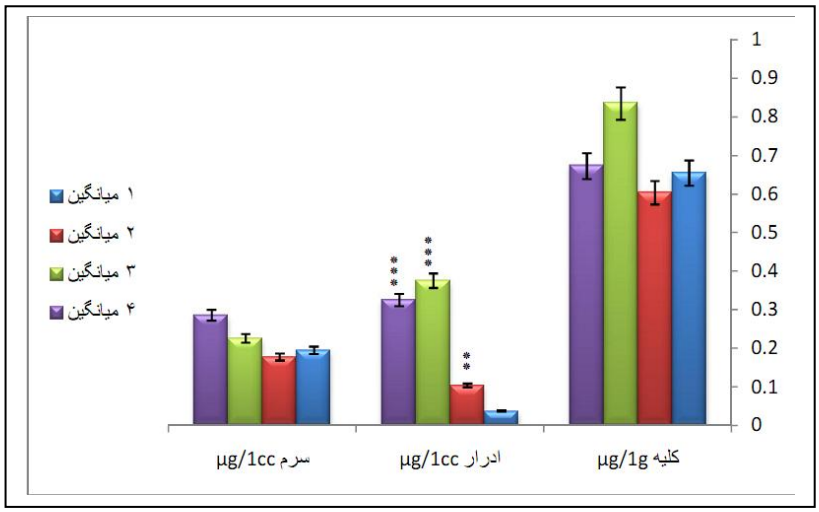

نمودار۳: تغییرات غلظت منگنز سرم حیوانات گروه‌های آزمون مختلف
گروه یک(کنترل)، گروه دو(Saline+PAS)، گروه سه(Mn+Saline)، گروه چهار(Mn+PAS)
P<0.05: * و P<0.01: ** و P<0.001 : ***)

یافته‌های بافت شناسی حاکی از آن است که در ناحیه قشری کلیه حیوانات گروه کنترل، لوله‌های پروگزیمال و دیستال دارای اپی‌تلیوم مکعبی تا مکعبی بلند، لومن واضح و مشخص وکپسول بومن وگلومرول نرمال بود. در ناحیه مرکزی لومن، لوله‌ها کاملاً واضح و سلول‌های پوششی از نوع مکعبی (نسبتاً کوتاه)، سیتوپلاسم صورتی رنگ، هسته بیضوی یا گرد و بستر مویرگی طبیعی بود (تصویر ۱).

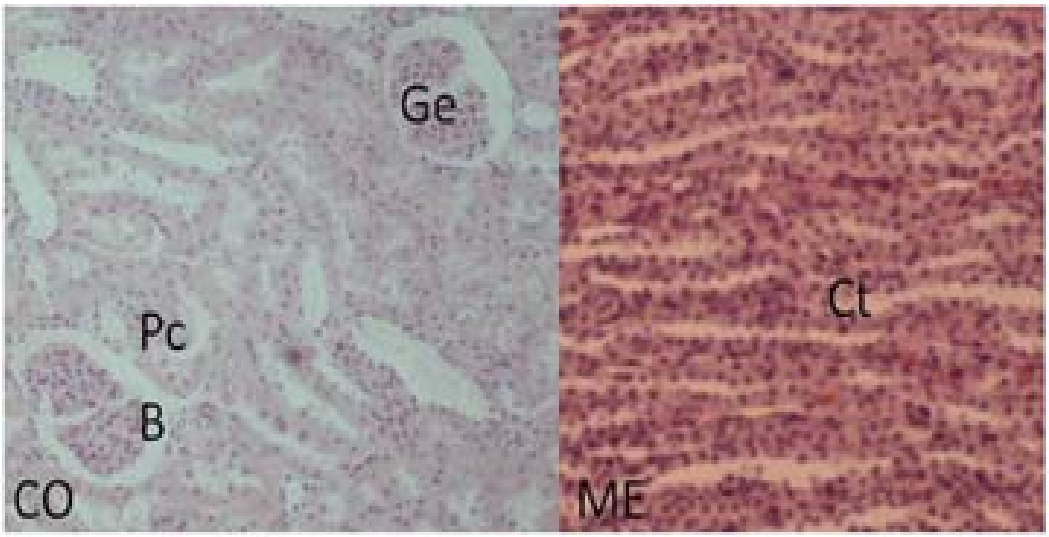

تصویر ۱: فتومیکروگراف از ناحیه قشری(CO) و مرکزی(ME) کلیه حیوانات گروه کنترل
(Ge): گلومرول، (Pc): لوله پروگزیمال، (Ct): لوله جمع کننده (B): کپسول بومن.(H&E✕10)

[Downloaded from jssu.ssu.ac.ir on 2024-10-12]

در ناحیه قشری کلیه گروه دوم (PAS)، لوله‌های پروگزیمال دارای لومن‌های تنگ‌تر شده، در برخی از نواحی قشری کانون‌هایی از سلول‌های نکروتیک که بعضاً دارای هسته‌های هیپوکروم بوده و در برخی سلول‌های این ناحیه کاریولیز وجود دارد. در کانون نکروتیک، تجمع سلول‌های التهابی مشاهده می‌شود. سلول‌های اپی تلیوم لوله پروگزیمال و دیستال نیز در برخی نواحی دارای نکروز تک سلول است. به علاوه در لوله‌های پروگزیمال تورم سلولی و نیز وجود قطرات هیالین در داخل سلول‌های اپی‌تلیوم پروگزیمال نشانگر قطرات بازجذبی می‌باشد که در بیماری‌های کلیوی با پروتئینوری دیده می‌شود. در ناحیه مدولا به نظر می‌رسد اپی تلیوم لوله‌های مرکزی دچار تورم شده و در برخی نواحی، نکروز تک سلولی و حالت‌های هیالینه سلول‌ها از نظر سیتوپلاسم هم در قشر و هم در مرکز دیده می‌شود. بستر مویرگی نیز گسترده‌تر بود و سلول‌های التهابی بعضاً دیده می‌شوند. لذا به نظر می‌رسد استفاده از PAS منجر به بروز اختلالاتی در کلیه به ویژه در ناحیه قشری شده است (تصاویر ۲ و ۳).

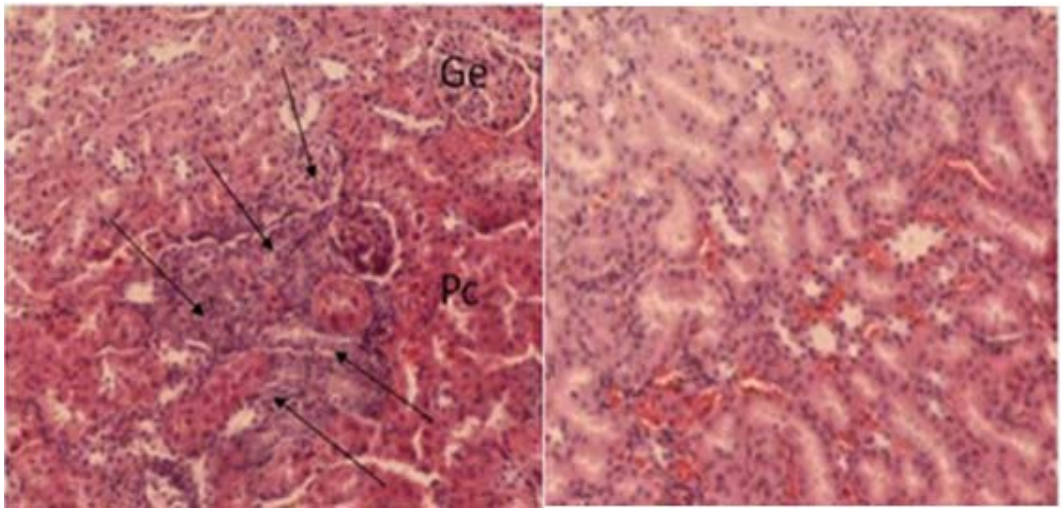

تصویر ۲: میکروگراف از کلیه حیوانات گروه دوم آزمون(Saline+PAS)

وجود نکروز کانونی در ناحیه قشری لوله‌های پروگزیمال و دیستال(فلش‌ها)، افزایش بستر مویرگی در مدولا، (H&E✕10).

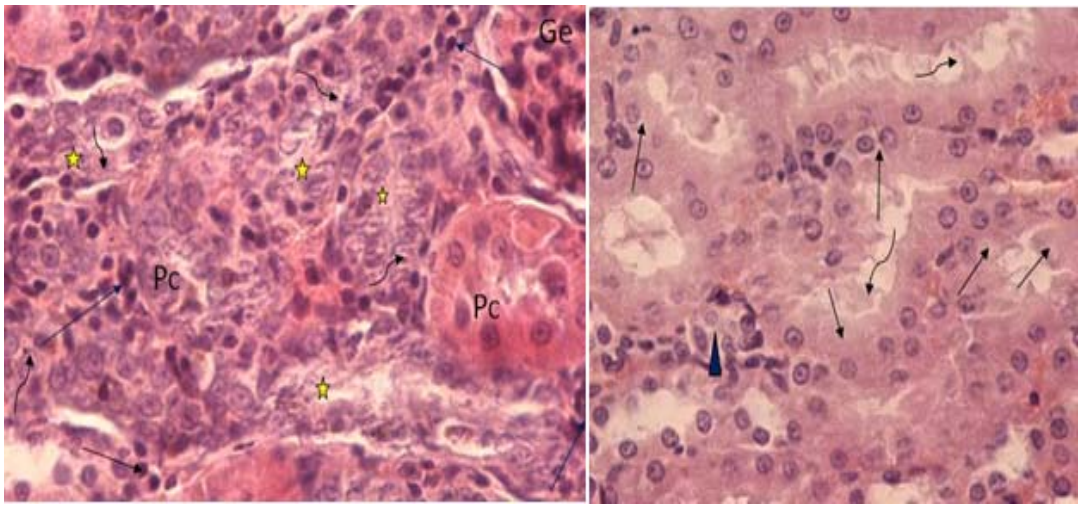

تصویر۳: میکروگراف از کلیه حیوانات گروه دوم آزمون

وجود نکروز کانونی در ناحیه قشری در لوله‌های پروگزیمال و دیستال(ستاره‌ها)، هیالینه شدن سیتوپلاسم برخی سلول‌های مدولا (فلش‌های) و دیس اسکواموس در لوله‌های جمع کننده (فلش‌های خمیده) و نیز افزایش سلول‌های التهابی است.

[Downloaded from jssu.ssu.ac.ir on 2024-10-12]

در گروه سوم (Mn) در ناحیه مدولا لومن لوله‌ها تقریباً مشخص‌تر از گروه قبل و حالت‌های نکروز سلولی و هیالینه و نیز حبابدار شدن سیتوپلاسم به خوبی مشهود است. سلول‌های اپیتلیوم لوله جمع کننده در برخی نواحی کاملاً متورم شده و دچار تغیرات هیدروپیک شده و در برخی لوله‌ها کم ارتفاع ولی هیالینه و حبابدار هستند. تغییرات هیدروپیک و نکروز در لوله‌های جمع کننده بیشتر است و تورم سلول به خوبی دیده شده و Desquamous نیز وجود دارد. در ناحیه قشری نیز اپیتیلیوم پروگزیمال و دیستال مکعبی و در برخی سلول‌ها سیتوپلاسم سفید شده و حبابدار است و درون لومن تجمع مواد دیده می‌شود که به نظر می‌رسد بخشی از آن مربوط به میکروویلی‌های بلند و یا افزایش تورم سلول و سپس جدا شدن بخشی از سیتوپلاسم رأسی سلول است. در برخی سلول‌ها هسته هیپوکروم و یا کاریولیزیز را نشان می‌دهند. وجود واکوئل‌های بزرگ و کوچک سفید در لوله پروگزیمال نشان دهنده تغییرات هیدروپیک و نیز افزایش قطرات بازجذبی (پروتئینوری) است. بنابراین منگنز باعث اختلال در بافت کلیه شده، اپیتلیوم لوله‌های پروگزیمال و جمع‌کننده را درگیر می‌کند (تصویر ۴).

در ناحیه قشری گروه چهارم (PAS+Mn)، اپیتلیوم مجاری پروگزیمال ودیستال نسبت به گروه سوم دارای سیتوپلاسم صورتی رنگ بود. سلول‌های نکروتیک در لوله‌های پروگزیمال و دیستال کمتر مشاهده شد و Desquamous و تورم سلولی و قطرات جذبی به صورت حباب‌های هیالینه بسیار اندک وجود دارد. در ناحیه مرکزی، نکروز در برخی سلول‌های مجاری جمع‌کننده دیده می‌شود، ولی کمتر از گروه سوم و تورم سلولی نیز کمتر و مجاری سالم وجود دارد و Desquamous نیز کمتر شده است (تصویر ۵). لذا به نظر می‌رسد استفاده از دارو بعد از مسمومیت با منگنز اختلالات ناحیه قشری را به میزان زیادتر و اختلالات ناحیه مرکزی کلیه را به میزان کمتری بهبود می‌دهد.

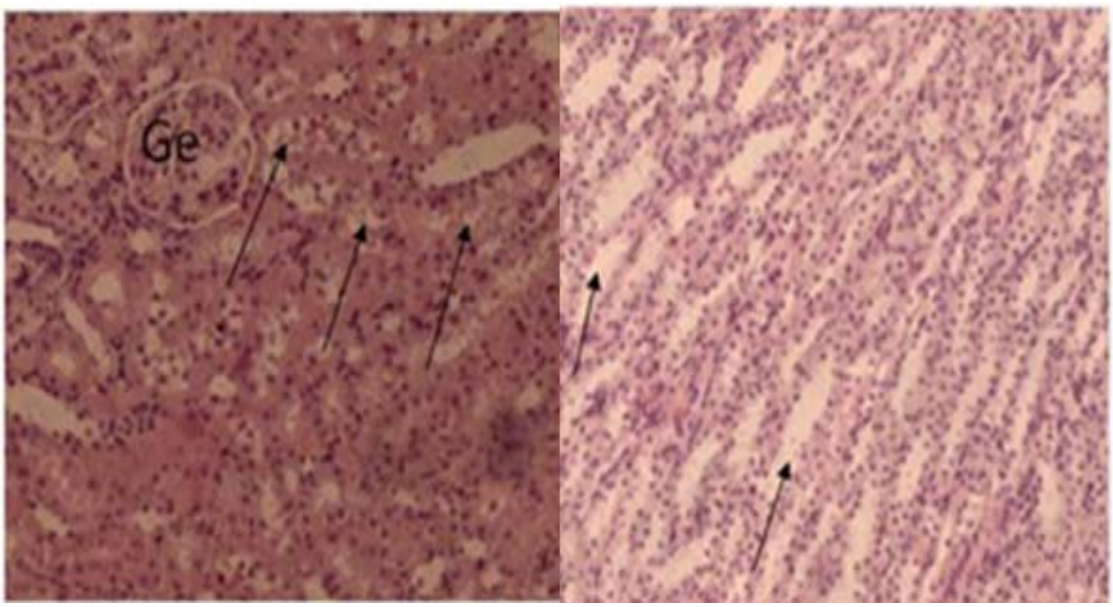

تصویر ۴: میکروگراف از کلیه حیوانات گروه سوم آزمون(Saline+Mn)

در کورتکس تورم سلولی و تغییرات هیدروپیک باعث شده مجاری به صورت حبابدار دیده شده و در لومن دی اسکواموس وجود دارد(فلش‌ها)، در مدولا حالت‌های هیالینه و سفید شدن سیتوپلاسم و واکویلیزاسیون که نمایانگر نکروز است باعث شده که مجاری جمع‌کننده کشادتر به نظر برسند(فلشها). (H&E✕10)

[Downloaded from jssu.ssu.ac.ir on 2024-10-12]

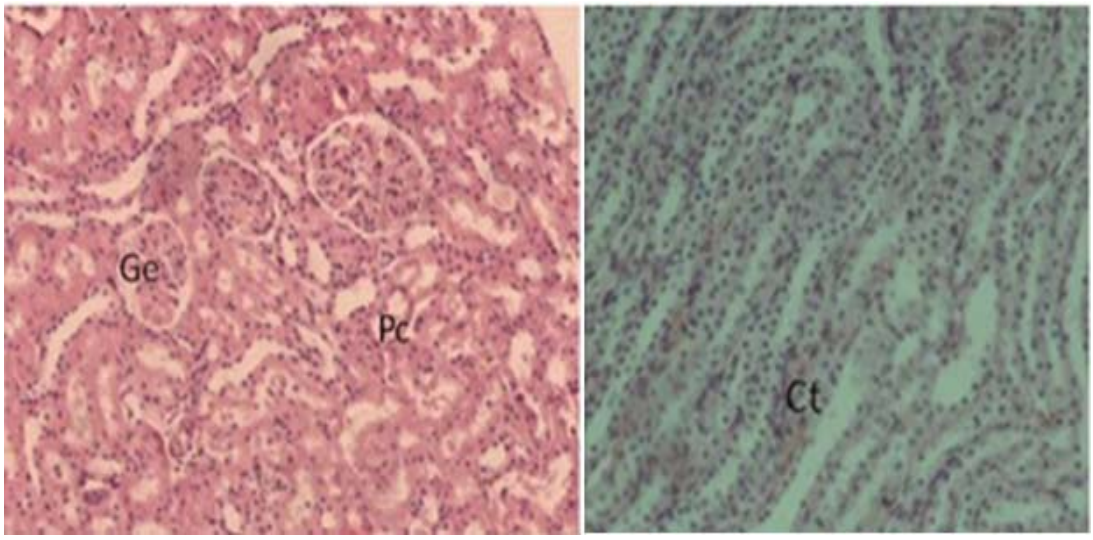

تصویر ۵: فتومیکروگراف از کلیه حیوانات گروه چهارم (Pas +Mn)

اپی تلیوم مجاری قشری و مرکزی دارای سیتوپلاسم صورتی رنگ‌تری نسبت به گروه سوم است. میزان واکوئل‌ها و هیالینه بودن سیتوپلاسم کمتر شده و بافت طبیعی‌تر شده است

بحث

اوره به عنوان متابولیت دفعی پروتئین‌ها در کبد سنتز و به وسیله کلیه‌ها در ادرار دفع می‌شود و می‌تواند بیانگر عملکرد کبد و کلیه‌ها باشد. افزایش معنی‌دار(p<۰/۰۵) سطح اوره (آزوتمی) در گروهای سوم و چهارم آزمون حاکی از آغاز روند تخریبی کلیه در مصرف منگنز به شکل آزاد یا در اتصال به PAS است. نتایج مشابهی نیز در سال ۲۰۰۳ توسط Atessahin و همکاران وی گزارش شده است(۲۰). اسید اوریک متابولیت دفعی پورینهاست که عمدتاً در کبد تولید و از کلیه‌ها دفع می‌شود. افزایش معنی‌دار(p<۰/۰۵) اسید اوریک سرم حیوانات گروه دوم نسبت به گروه کنترل، بروز آسیب کلیوی و اختلال در فیلتراسیون کلیوی در اثر مصرف منگنز را نشان می‌دهد که در گروه چهارم و در اتصال Mn به PAS از شدت آن کاسته شده است. از طرفی هیپراوریسمی می‌تواند نتیجه کاهش PH ادرار و در نتیجه سرم در گروه‌های سه گانه آزمون و به دنبال آن رقابت اسیدهای مختلف برای دفع کلیوی باشد که دفع اسید اوریک را با تأخیر روبرو کرده است و سطح آن در سرم را افزایش داده است. کراتینین، متابولیت دفعی کراتینین در عضلات است که تنها از طریق کلیه و در ادرار دفع می‌شود و یکی از اختصاصی‌ترین نشانگرهای ارزیابی عملکرد کلیه و میزان تصفیه گلومرولی (GFR) می‌باشد، ولی به مقدار زیادی با جنس، سن، توده عضلانی و عوامل تغذیه‌ای در ارتباط است. به علاوه غلظت کراتینین سرمی فقط زمانی که میزان تصفیه گلومرولی بیش از ۵۰٪ کاهش یافته است، افزایش می‌یابد(۲۱). عدم مشاهده تغییر معنی‌دار در سطح کراتینین خون حیوانات گروه‌های آزمون مختلف می‌تواند به علت کوتاه بودن دوره بررسی و شروع آسیب کلیوی باشد، چرا که کراتینین در آسیب‌های مزمن و پیشرفته کلیوی افزایش می‌یابد. علی‌رغم آنکه نتایج مطالعات Atessahin و همکارانش افزایش کراتینین سرم را نشان داده است(۲۰)، اخیراً سیستاتین C به عنوان نشانگر جایگزین کراتینین جهت ارزیابی تصفیه گلومرولی (GFR) مطرح شده است(۲۲). سیستاتین C با داشتن وزن مولکولی پایین و بار مثبت آزادانه از غشای گلومرولی عبور کرده و در توبول‌های نزدیک بازجذب می‌گردد. از طرفی میزان تولید آن در بدن ثابت بوده و غلظت پلاسمایی آن تحت تأثیر سن، قد، توده عضلانی، نژاد و نوع غذا قرار نمی‌گیرد(۲۳). همچنین سیستاتین C یک آندروژن است که افزایش آن در ارزیابی

[Downloaded from jssu.ssu.ac.ir on 2024-10-12]

کارآیی کلیه از کراتینین حساس‌تر بوده و تحت تأثیر مواد دخالت کننده در اندازه‌گیری کراتینین مانند اجسام کتونی، بیلی‌روبین‌ها و یا همولیز RBC قرار نمی‌گیرد. لذا نسبت به کراتینین سرم در تعیین GFR قابل اعتمادتر است(۲۲،۲۳). افزایش سیستاتین C در گروه آزمون دوم همچنین حاکی از آغاز آسیب کلیوی به موازات مصرف PAS است. این اثرات جنبی مضر در گروه آزمون چهارم و در اثر مجاورت PAS با Mn تعدیل شده است. کلیه‌ها فعالانه سدیم را دفع و پتاسیم را باز جذب می‌کنند. بنابراین هیپرناترمی و هیپوکالمی کاهش کارایی کلیه‌ها را نشان می‌دهد. افزایش معنی‌دار سدیم در سرم حیوانات گروه دوم همچنین بیانگر کاهش کارایی کلیه‌ها در نتیجه مصرف PAS می‌باشد که این کاهش در مقادیر کمتر در گروه‌های سوم و چهارم مشهود است. ولی برخلاف انتظار و نتایج ارایه شده توسط Atessahin و همکاران وی در گروه‌های آزمون سه گانه افزایش پتاسیم به چشم می‌خورد که می‌تواند علت آن اسیدی‌تر شدن سرم (افزایش PH ادرار حیوانات) و ممانعت از دفع پتاسیم باشد. کاهش غلظت منگنز در عصاره کلیه و افزایش آن در ادرار حیوانات به موازات مصرف PAS بیانگر کارآیی PAS در دفع منگنز از بدن است.

PH ادرار بیانگر PH سرم و خون است. اسیدی شدن سرم و ادرار در گروه‌های آزمون سه گانه به خصوص گروه سوم نسبت به گروه کنترل و تعدیل آن در گروه آزمون چهارم بیانگر اثرات مثبت PAS است. افزایش چگالی ادرار در گروه آزمون سوم بیانگر تغلیظ ادرار نسبت به حالت طبیعی و اختلال عملکرد کلیه است و همچنین تعدیل این اثر در گروه چهارم به موازت مصرف هم زمان PAS+Mn به چشم می‌خورد. تنها بیلی‌روبین مستقیم یا کانژوگه در ادرار قابل مشاهده می‌باشد، چرا که بیلی روبین غیرمستقیم (غیر کانژوگه) در اتصال به آلبومین مولکول بزرگی است که از کلیه عبور نمی‌کند. مشاهده بیلی روبین در ادرار حیوانات گروه‌های دوم و سوم و به ویژه چهارم حکایت از افزایش بیلی‌روبین مستقیم خون و بروز عوارض انسدادی مجاری صفراوی دارد، به خصوص که اوروبیلینوژن و اوره نیز در ادرار کاهش یافته است.

بررسی‌های هیستولوژیک کلیه گروه کنترل، وضعیت طبیعی آن را نشان داد. نتایج بررسی گروه‌های آزمون حاکی از آن است که استفاده از داروی PAS باعث بروز عوارضی در کلیه به ویژه در ناحیه قشری می‌شود. در گروه سوم (Mn) و به موازات مصرف منگنز بافت کلیه دچار اختلال شده و به ویژه اپیتلیوم لوله‌های پروگزیمال و جمع کننده را درگیر نموده است. در گروه چهارم با استفاده از PAS، نکروز در برخی سلول‌های مجاری جمع کننده دیده می‌شود که کمتر از گروه سوم است. همچنین تورم سلولی کمتر و مجاری سالم‌تر نیز وجود دارند. لذا به نظر می‌رسد استفاده از این دارو بعد از مسمومیت با منگنز اختلالات ناحیه قشری را به میزان زیادتر و اختلالات ناحیه مرکزی کلیه را به میزان کمتری بهبود می‌بخشند.

References:

1- Nordberg GF, Fowler BA, Nordberg M, Friberg L. ***Handbook on the toxicology of metals.*** 3rd ed. NewYork: Academic Press; 2005.

2- Santamaria AB. ***Manganese exposure, essentiality & toxicity.*** Indian J Med Res 2008; 128(4): 484-500.

3- Hine CH, Pasi A. ***Manganese intoxication.*** West J Med 1975; 123(2): 101-7.

4- Lauwerys R, Buchet JP, Roels H, Bernard A, Gennart JP. ***Biological aspects of occupational exposure to codmium and several other metals.*** Rev Epidemiol Sante Publique 1986; 34(4-5): 280-5.

5- Bienvenu P, Nofre C, Cler A. ***The comparative general toxicity of metal ions. Relation with the periodic***

[Downloaded from jssu.ssu.ac.ir on 2024-10-12]

classification. C R Hebd Seances Acad Sci 1963; 256: 1043-4.

6- Wang JD, Huang CC, Hwang YH, Chiang JR, Lin JM, Chen JS. ***Manganese induced parkinsonism: an outbreak due to an unrepaired ventilation control system in a ferromanganese smelter.*** Br J Ind Med 1989; 46(12): 856-9.

7- Crossgrove J, Zheng W. ***Manganese toxicity upon overexposure.*** NMR Biomed 2004; 17(8): 544-53.

8- Elbetieha A, Bataineh H, Darmani H, Al-Hamood MH. ***Effects of long-term exposure to manganese chloride on fertility of male and female mice.*** Toxicol Lett 2001; 119(3): 193-201.

9- Smargiassi A, Baldwin M, Savard S, Kennedy G, Mergler D, Zayed J. ***Assessment of exposure to manganese in welding operations during the assembly of heavy excavation machinery accessories.*** Appl Occup Environ Hyg 2000; 15(10): 746-50.

10- Bowler RM, Mergler D, Sassine MP, Larribe F, Hudnell K. ***Neuropsychiatric effects of manganese on mood.*** Neurotoxicology 1999; 20(2-3): 367-78.

11- Levy BS, Nassetta WJ. ***Neurologic effects of manganese in humans: a review.*** Int J Occup Environ Health 2003; 9(2): 153-63.

12- Wennberg A, Iregren A, Struwe G, Cizinsky G, Hagman M, Johansson L. ***Manganese exposure in steel smelters a health hazard to the nervous system.*** Scand J Work Environ Health 1991; 17(4): 255-62.

13- Cowana MD, Fan Q, Zou Y, Shi X, Chen J, Aschner M, et al. ***Manganese exposure among smelting workers: blood manganese-iron ratio as a novel tool for manganese exposure assessment***, J Occup Environ Health 2009; 14: 13-16.

14- Rabin O, Hegedus L, Bourre JM, Smith QR. ***Rapid brain uptake of manganes across the blood brain barrier.*** J Neurochem 1993; 61(2): 509-17.

15- Lipe GW, Duhart H, Newport GD, Slikker W Jr, Ali SF, Marreilha AP, et al. ***Batoreu, paminosalicylic acid (PAS) attenuates manganese neurotoxicity in the rat 6th International.*** Congress of Toxicology Spain Barcelona; 2010.

16- Dos Santos AP, Lucas RL, Andrade V, Mateus ML, Milatovic D, Aschner M, et al. ***Protective effects of ebselen (Ebs) and para-aminosalicylic acid (PAS) against manganese (Mn)-induced neurotoxicity.*** Toxic Appl Pharmacol 2011; 258(3): 394-402.

17- Nelson M, Huggins T, Licorish R, Carroll MA, Catapane EJ. ***Effects of p-Aminosalicylic acid on the neurotoxicity of manganese on the dopaminergic innervation of the cilia of the lateral cells of the gill of the bivalve mollusc, Crassostrea virginica.*** Comp Biochem Physiol C Toxicol Pharmacol 2010; 151(2): 264-70.

18- Ky SQ, Deng HS, Xie PY, Hu W. ***A report of two cases of chronic serious manganese poisoning treated with sodium para-aminosalicylic acid.*** Br J Ind Med 1992; 49(1): 66-9.

[Downloaded from jssu.ssu.ac.ir on 2024-10-12]

19- Jiang YM, Mo XA, Du FQ, Fu X, Zhu XY, Gao HY, et al. ***Effective treatment of manganese-induced occupational Parkinsonism with p-aminosalicylic acid: a case of 17-year follow-up study.*** J Occup Environ Med 2006; 48(6): 644-9.

20- Atessahin A, Karahan I, Yilmaz S, Ceribasi AO, Princci I. ***The clinical effects of manganese choloride on gentamaicin induced nephrotoxicity in rats.*** Pharmalogical Reas 2003; 48(6): 637-42.

21- Bazari H. ***Approach to the patient with renal disease***. In: Goldman L, Ausiello D, editorss. Cecil Medicine. 23rd ed. Philadelphia: Saunders Elsevier; 2007.

22- Huang S, Macnab J, Sontrop J, Filler G, Gallo K, Lindsay RM, et al***. Performance of the creatinine-based and the cystatin C-based glomerular filtration rate (GFR) estimating equations in a heterogenous sample of patients referred for nuclear GFR testing***. Transl Res 2011; 157(6): 357-67.

23- Soleimani M. Zargar shoushtari A, Shahrokh H, Habib Akhyari H, Kaffash Nayyeri R, Fereshtehnejad SM, et al. ***Comparison study of the diagnostic value of Serum cystatin C and creatinine in the assessment of renal function in the early follow up of renal transplant patients.*** Razi J Med Sci 2009; 16(63): 79-83.

[Downloaded from jssu.ssu.ac.ir on 2024-10-12]

A Research on the Protective Effect of Para-Amino Salicylic Acid (PAS) on the Disadvantages of Manganese Intoxication in Kidney in Male Rats

Razavian MH(PhD)*[1], Yadegari S(MSc)[2], Tamadon N(MSc)[3], Masaeemanesh MB(BSc)[4]

[1]*Department of Microbiology, Islamic Azad University, Qom, Iran*
[2,4,3]*Department of Phiziology, Islamic Azad University, Qom, Iran*

Received: 21 Jan 2012 ***Accepted:*** 4 Oct 2012

Abstract

Introduction: Concentrating of Mn in the human body leads to Manganism, a Parkinson-like disease with pathologic effects especially on brain. Being exposed to the occupations related to metals such as working in the mines, industries and chemical fertilizers in agriculture may cause manganism. Chelating agents have been used successfully in the treatment of severe manganism. This study was conducted to explore the capability of Para Amino Salicylic acid (PAS) in reducing Mn concentrations in body fluids and tissues of mn-exposed animals.

Methods: Twenty vistar male rats (260-280g) were divided into four groups (control, Mn, PAS, Mn+PAS takers). Mn animals received i.p. 8mg/kg manganese chloride for one week as intoxication and PAS was injected by 1cc of 1.5g/l PAS for four weeks as the treatment. Serum, urine and kidney tissue of animals were collected for biochemical and histopathological evaluation.

Results: Mn exposure significantly increased the concentration of Mn in serum and urine ($p<0.001$) as well as in kidney extract($p<0.05$). Following PAS treatment, Mn levels in serum and kidney extract reduced, whereas in urine increased. Serum urea ($P<0.05$) level increasing in all test groups indicated kidney destruction in them. Higher levels of cystatin C in PAS group animals serum ($p<0.01$) revealed side effects on kidneys that was treated by Mn consumption. Lowering the blood and protein occurrence in urine of animals that received Mn+PAS indicated the therapeutic effects of PAS. Benefits of PAS consumption was clear in histological assays especially in the kidney cortex.

Conclusion: Although PAS can reduce Mn concentration in animal's body and pathologic effects, it reveals some side effects.

Keywords: Creatinine; K; Kidney; Manganese; Na; PAS; Urea; Uric Acid

This paper should be cited as:
Razavian MH, Yadegari S, Tmadon N, Masaeemanesh MB. ***A research on the protective effect of para-amino salicylic acid (PAS) on the disadvantages of manganese intoxication in kidney in male rats***. J Shahid Sadoughi Univ Med Sci 2012; 20(5): 593-604.

****Corresponding author: Tel: +98 2512853443, Email: mh_razavy@yahoo.com***

[Downloaded from jssu.ssu.ac.ir on 2024-10-12]