



CASE REPORT

گزارش یک مورد سیالادنیت اسکروزه مزمن در غدد بزاقی فرعی

سید امید مهدوی^۱، نجمه السادات بوستانی^۲، ندا غلامی^{۳*}

- ۱- استادیار گروه بیماری‌های دهان و فک و صورت، دانشگاه علوم پزشکی و خدمات درمانی شهید صدوقی یزد
- ۲- دستیار تخصصی گروه بیهوشی، دانشگاه علوم پزشکی و خدمات درمانی شهید صدوقی یزد
- ۳- دستیار تخصصی گروه بیماری‌های دهان و فک و صورت، دانشگاه علوم پزشکی و خدمات درمانی شهید صدوقی یزد

تاریخ پذیرش: ۱۳۹۱/۳/۴

تاریخ دریافت: ۱۳۹۰/۱۱/۱۱

چکیده

مقدمه: سیال آدنیت اسکروزه مزمن (که به عنوان تومور کوتنر نیز شناخته می‌شود) یک بیماری التهابی مزمن در غدد بزاقی و یکی از علل ناشایع بزرگ شدن غدد بزاقی است. این بیماری برای اولین بار در سال ۱۸۹۶ توسط Kuttner معرفی شد. درگیری یکطرفه یا دوطرفه در غده بزاقی تحت فکی نسبت به سایر غدد بزاقی به شکل شایع‌تری رخ می‌دهد. گزارشات محدودی از وقوع سیال آدنیت اسکروزه در غدد بزاقی فرعی ارائه شده است. این مطالعه یک مورد از سیال آدنیت اسکروزه مزمن در غدد بزاقی فرعی کف دهان را ارائه می‌کند.

واژه‌های کلیدی: سیال آدنیت اسکروزه مزمن، غدد بزاقی فرعی، گزارش مورد

* (نویسنده مسئول): تلفن: ۰۹۱۲۳۴۱۰۴۹۷، پست الکترونیکی: nedagholami64@gmail.com

مقدمه

سیالادنیت اسکروزه مزمن Chronic Sclerosing Sialadenitis یک بیماری التهابی مزمن در غدد بزاقی است (۱) و یکی از علل نادر بزرگ شدن غدد بزاقی محسوب می‌شود (۲). این بیماری برای اولین بار در سال ۱۸۹۶ توسط Kuttner معرفی شد که غده بزاقی تحت فکی را به شکل سیال آدنیت اسکروزه گرفتار می‌کند و به علت شباهت‌های بالینی به نئوپلاسم‌های غدد بزاقی از جمله سفتی حاشیه به واسطه التهاب مزمن Kuttner tumor نیز نام گرفت (۳). از لحاظ هیستوپاتولوژی در این ضایعه اسکروزه شدن Periductal پیشرفته و گشادی مجاری به همراه انفیلتراسیون لنفوسیتی و تشکیل فولیکول‌های لنفوئیدی مشاهده می‌شود (۴).

سیالادنیت اسکروزه مزمن گاهی دارای رشد سریع ۱ تا ۳ ماهه است که در این موارد با نئوپلاسم‌های غدد بزاقی اشتباه می‌شود. سایر تشخیص‌های افتراقی که در خصوص این ضایعه مد نظر قرار می‌گیرد ضایعات التهابی خوش خیم غدد بزاقی نظیر:

Simple chronic sialadenitis, Granulomatous sialadenitis, Necrotising sialometaplasia, Sialolithiasis, Benign lymphoepithelial و Inflammatory pseudotumor lesion است (۱).

امروزه World Health Organization این بیماری را جزئی از ضایعات شبه تومور غدد بزاقی طبقه‌بندی می‌کند (۵).

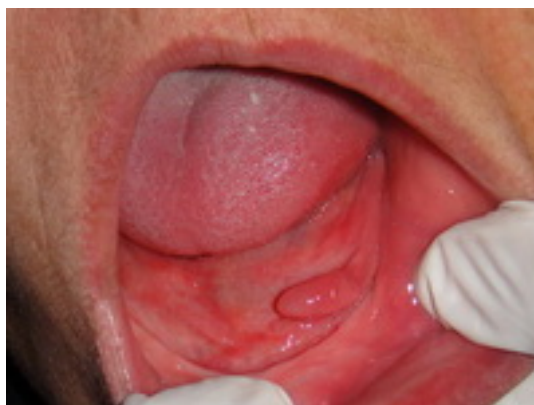سیالادنیت اسکروزه مزمن معمولاً به صورت یک تورم سفت

و نسبتاً دردناک و یا بدون درد (۱،۴) در غدد بزاقی تحت فکی و در بالغین دهه سنی ۳ تا ۷ (با میانگین سنی ۴۴ سال) دیده می‌شود (۶). تمایل جنسی خاصی در مورد آن گزارش نشده است هرچند در بعضی منابع اظهار شده تمایل بیشتری به مردان دارد (۷).

سیالادنیت اسکروزه مزمن (CSS) اغلب در غده بزاقی تحت فکی به شکل یک طرفه یا دو طرفه بوجود می‌آید ولی گاهی سبب درگیری غدد بزاقی پاروتید و یا اشکی نیز می‌شود (۸-۱۱) اما بروز این ضایعه در غدد بزاقی فرعی نادر بوده و گزارشات محدودی در این زمینه ارائه شده است. شیوع کم این ضایعه در غدد بزاقی فرعی و شباهت آن به سایر ضایعات التهابی خوش خیم و حتی نئوپلاستیک سبب می‌شود که این ضایعه کمتر مورد توجه قرار گیرد لذا هدف ما در این گزارش ارائه یک مورد نادر از CSS در غده بزاقی فرعی کف دهان و بیان ویژگی‌های بالینی آن است.

گزارش مورد

خانمی ۵۵ ساله به دلیل وجود یک ضایعه برجسته در سمت چپ کف دهان به بخش بیماری‌های دهان دانشکده دندانپزشکی شهید صدوقی یزد ارجاع شده بود. ضایعه مذکور توسط دندانپزشک عمومی در زمان قالب گیری از فک پایین جهت ساخت پروتز کامل مشاهده شده و بیمار را جهت بررسی و برداشت ضایعه مذکور به بخش بیماری‌های دهان و فک و صورت دانشکده دندانپزشکی ارجاع داده بود (تصویر ۱).

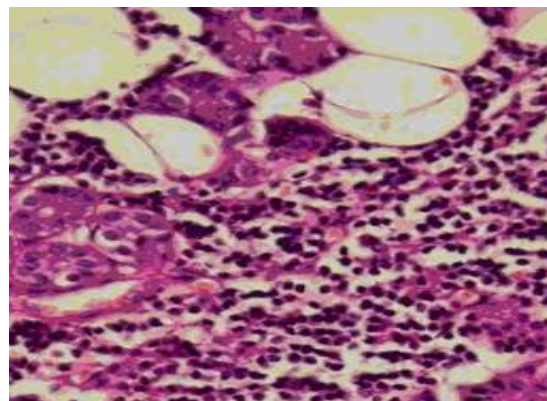
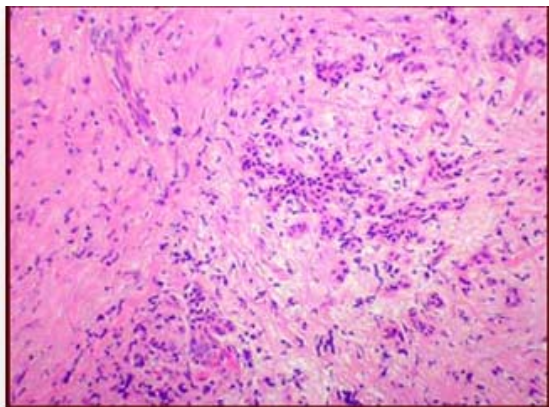


تصویر ۱: نمای داخل دهانی یک ضایعه اگزوفیتیک Sessile به شکل مخروطی با سطح صاف و هم‌رنگ مخاط در سمت چپ کف دهان را نشان داد.

رشدی را احساس نکرده و فاقد هرگونه درد و ناراحتی در این خصوص بوده است. ارزیابی‌های بالینی وجود هرگونه عامل تحریکی و التهابی را در ناحیه مذکور رد کرد. همچنین بیمار سابقه ای از اعمال تروما به این ناحیه نداشت.

در ارزیابی‌های پاراکلینیکی یک رادیوگرافی پری‌اپیکال از ناحیه مذکور به منظور کشف هر گونه عامل تحریکی داخل استخوانی به عمل آمد ولی هیچگونه عامل تحریکی مشاهده نشد. به دلیل عدم وجود سابقه رشد مداوم در این ضایعه، احتمال هر گونه نئوپلاسم رد شد و ضایعه با تشخیص احتمالی یک فیبروم تحریکی با اتیولوژی نامشخص تحت بیوپسی اکسیژنال قرار گرفت و نمونه جهت ارزیابی هیستوپاتولوژی و تشخیص قطعی به بخش پاتولوژی دهان ارسال شد. در ارزیابی‌های هیستوپاتولوژی نمونه ارسالی آتروفی سلول‌های آسینی بزاقی، اسکروز اطراف سیستم مجاری ترش‌حی و انفیلتراسیون شدید لنفوسیتی در اطراف و داخل آسینی‌های باقی مانده به همراه فیبروز اطراف مجاری و ایجاد فولیکول لنفوئیدی مشاهده شد. لذا پاتولوژیست با توجه به این یافته‌ها یک سیالادنیث اسکروزه مزمن در غده بزاقی فرعی را گزارش نمود (تصویر ۲).

پس از مراجعه بیمار به بخش بیماری‌های دهان و فک و صورت برای وی تشکیل پرونده داده شد و از وی تاریخچه پزشکی اخذ شد. از لحاظ دموگرافیک بیمار خانه‌دار بوده و سابقه مصرف دخانیات و نیز عادت گذاشتن جسم خارجی در دهان نداشت. در تاریخچه پزشکی فقط سابقه فشارخون کنترل شده با دارو وجود داشت. در تاریخچه دندانپزشکی بیمار بی‌دندان بوده و از هیچگونه پروتزی استفاده نمی‌کرد. بیمار اغلب دندان‌های خود را به دلیل درد و لقی سال‌ها قبل کشیده و اخیراً جهت درمان بی‌دندانی خود به دندانپزشک عمومی مراجعه کرده بود که به دلیل وجود ضایعه مذکور دندانپزشک وی را به این بخش ارجاع داده بود. در معاینات بالینی خارج دهانی نکته قابل توجهی مشاهده نشد. در معاینه داخل دهانی یک ضایعه آگزوفیتیک پلی‌پوئید sessile با سطحی صاف و هم‌رنگ مخاط به اندازه ۰/۵×۱/۵ سانتی متر و به شکل مخروطی کشیده در مجاورت ناحیه بی‌دندانی مولر پایین سمت چپ درکف دهان مجاور ریج آلونول مندیبل وجود داشت. ضایعه در لمس قوامی نسبتاً سفت داشت و هیچگونه چسبندگی به استخوان آلونول زیرین نداشت. بیمار تاریخچه مشخصی از زمان شروع ضایعه ارائه نکرد، هر چند اظهار می‌کرد از زمانی که ضایعه مذکور توجه وی را جلب نموده، هیچگونه



تصویر ۲: در نمای میکروسکوپی ضایعه ارتشاح شدید لنفوسیتی در اطراف و داخل آسینی‌ها به همراه فیبروز اطراف مجاری و ایجاد فولیکول لنفوئیدی مشاهده شد.

بحث

تومور کولتر و یا سیالادنیث اسکروزه گزارش شده است (۱۲). از لحاظ کلینیکی CSS می‌تواند به شکل تورم و با علایمی از درد

از زمان معرفی سیالادنیث اسکروزه مزمن (CSS) غدد بزاقی در سال ۱۸۹۶ میلادی توسط Kuttner در آلمان، مواردی از

هایپرپلازی سیستم مجاری، فولیکول‌های لنفوئیدی اطراف مجاری و وجود فیبروز در مرکز لبول‌ها همراه با آتروفی آسینی‌ها وجود دارد.

۳- lymphocytic infiltration with lymphoid follicle formation که در آن کاهش پارانشیم ترش‌حی غده ثانویه به تشکیل فولیکول‌های لنفوئیدی همراه با مراکز زایگر واکنشی و فیبروز گسترده، پرولیفراسیون مجاری و متاپلازی سلول‌های سنگفرشی و گابلت دیده می‌شود.

۴- Cirrhosis-like که تخریب ساختار پارانشیمی و وقوع اسکروز دیده می‌شود (burnt-out-phase) (۱).

این طبقه‌بندی می‌تواند در مشخص کردن شدت پیشرفت بیماری نیز مفید باشد. با توجه به این طبقه‌بندی نمای هستیوپاتولوژی مورد گزارش شده منطبق با مرحله ۲ این طبقه‌بندی بود.

علت ایجاد CSS همچنان مورد بحث است. وجود سنگ‌های غده بزاقی موکوسی در ۸۳-۲۹٪ موارد دیده می‌شود اما مشخص نیست که سنگ‌های بزاقی عامل یا نتیجه این روند التهابی است (۱). انسداد مجاری به دنبال آن می‌تواند مسئول تمام تغییرات ایجاد شده باشد. فرضیه دیگر ابنورمالیتی‌های الکترولیتی داخل سلول‌های مجاری را عامل ترشحات غلیظ و انسداد مجاری کوچک می‌داند (۱۱). جدیدترین فرضیه در این مورد یک پروسه خود ایمنی را مطرح می‌کند. بر اساس این فرضیه تغییرات نهایی در این بیماری منجر به نوعی سیروز در غده بزاقی می‌شود (۱۵).

Sekine و همکارانش موردی از وقوع همزمان CSS و فیبروز رتروپروتینئال ایدیوپاتیک را در یک بیمار گزارش نمودند. آنها بیان کردند که هر دو این بیماری‌ها نمای هستیوپاتولوژی و ایمنو هیستوشیمی مشابهی دارند و احتمالاً توسط ماکروفاژها ایجاد می‌شوند (۱۶).

Tsuneyama و همکارانش یک مورد CSS و کلانژیت اسکروزه با نمای مشابه هستیوپاتولوژی را گزارش نمودند. آنها این فرضیه را مطرح ساختند که واکنش ایمنی مشابهی در این دو ضایعه اتفاق می‌افتد (۱۵).

یا بدون درد یا دردی راجعه هنگام غذا خوردن مشخص شود. مدت زمان ایجاد علائم تا مراجعه بیمار جهت درمان بسیار متفاوت است (۱۰۴). Harrison و همکاران گزارش نمودند که بیشتر بیماران در عرض ۱ سال بعد از ایجاد علائم برای درمان مراجعه می‌کنند هرچند طول مدت علائم می‌تواند از ۲ هفته تا حتی ۲۸ سال متفاوت باشد (۱۳). ولی در بیمار اخیر ضایعه کاملاً بدون علامت بوده و بیمار از زمان ایجاد ضایعه آگاهی نداشت.

در اغلب منابع گزارش شده که CSS تنها غده بزاقی تحت فکی را به شکل یکطرفه یا دو طرفه درگیر می‌کند (۱۰). با این حال موارد غیر معمولی از درگیری همزمان غده بزاقی پاروتید و تحت فکی (۸) و یا غده بزاقی تحت فکی و فرعی (۱۱) و در مواردی درگیری دو طرفه غدد بزاقی پاروتید، تحت فکی و فرعی با همدیگر نیز گزارش شده است (۱۲). یک مورد نیز درگیری دو طرفه غدد تحت فکی و غدد اشکی گزارش شده است (۹). Jham و همکارانش گزارشی از یک مورد CSS غدد بزاقی فرعی در یک بیمار تحت اشعه درمانی ناحیه سر و گردن را ارائه نمودند (۱۴).

گزارش مورد ما نیز یک مورد نادر از سیالادنیست اسکروزه مزمن (CSS) با درگیری محدود به غدد بزاقی فرعی کف دهان را ارائه می‌کند که در گزارشات قبلی کمتر به آن اشاره شده بود.

در بررسی هستیوپاتولوژی ضایعه سیالادنیست اسکروزه مزمن معمولاً از دست رفتن سلول‌های آسینی، تشکیل بافت فیبروز متراکم به خصوص در اطراف مجاری، ارتشاح لنفوسیتی و گاهی تشکیل فولیکول‌های لنفوئیدی مشاهده می‌شود (۱۱).

از لحاظ هستیوپاتولوژی CSS با توجه به میزان التهاب و تشکیل بافت فیبروز به ۴ مرحله تقسیم می‌شود:

۱- Focal chronic inflammation که حضور التهاب مزمن موضعی همراه با ارتشاح لنفوسیت‌ها در اطراف مجاری گشاد شده حاوی ترشحات غلیظ دیده می‌شود.

۲- Diffuse lymphocytic infiltration که ارتشاح لنفوسیتی پراکنده و قابل توجه همراه با فیبروز شدید در اطراف مجاری،

مفید باشد(۱۸).

درمان استاندارد CSS جراحی در نظر گرفته می‌شود، با این حال با توجه به یافته‌های ایمنولوژیک اخیر تجویز استروئیدها نیز می‌تواند برای کاهش اندازه این نوع تورم‌های غدد بزاقی مورد استفاده قرار گرفته و مفید واقع شوند(۱۹). در طرح درمان بیمار ما، برداشت کامل ضایعه با بیوپسی اکتیوژنال در نظر گرفته شد. پس از ۶ ماه پیگیری، ضایعه کاملاً بهبود یافته و علایمی از عود مشاهده نشد.

بر اساس یافته‌های Kitaguwa و همکارانش در سال ۲۰۰۵ میلادی سیال آدنیت اسکروزه مزمن به دو نوع تقسیم می‌شود: نوع ۱ در ارتباط با ضایعات اسکروز خارج غدد بزاقی و نوع ۲ محدود به غده بزاقی است. براساس یافته‌های آنها پلاسما سل‌های IgG4 مثبت در هر دو نوع یافت می‌شوند(۱۷). Kamisawa و همکارانش در گزارشی ۴ بیمار مبتلا به CSS که دو نفر از آنها پانکراتیت اتوایمیون داشتند را معرفی کردند و پیشنهاد کردند که سطح IgG4 سرم می‌تواند در تشخیص CSS

References:

- 1- Beriat G, Akmansu S, Kocatürk S, Ataoğlu O. *Chronic sclerosing sialadenitis (Küttner's tumour) of the parotid gland*. Malays J Med Sci 2010; 17(4): 57-61.
- 2- Geyer J, Ferry J, Harris N. *Chronic sclerosing sialadenitis (Kuttner tumor) is an IgG4-associated disease*. Am J Surg Pathol 2010; 34: 202-10.
- 3- Tiemann M, Teymoortash A, Schrader C. *Chronic sclerosing sialadenitis of the submandibular gland is mainly due to a t lymphocyte immune reaction*. Mod Pathol 2002; 15(8): 845-52.
- 4- Yong U, Young-H, Yoon J. *Unusual involvement of IgG4-related sclerosing disease in lacrimal and submandibular glands and extraocular muscles*. Korean J Ophthalmol 2012; 26(3): 216-21.
- 5- Seifert G, Sobin L. *The world health organization histological classification of salivary gland tumors. a commentary on the 2ed edition*. Cancer 1992; 70(2): 379-85.
- 6- Huang C, Damrose E, Bhuta S, Abemayor E. *Kuttner tumour (chronic sclerosingsialadenitis)*. Am J Otolaryngol 2002; 23(6): 394-7.
- 7- Markou K, Karasmanis I, Vlachtsis K, Petridis D, Hatzibuqias D, Kostopoulos I, et al. *Chronic sclerosing sialadenitis mimicking tumours of the salivary glands*. Eur J Cancer Surgery Oncol 2007; 33(10): 1207-8.
- 8- de Vicente J, Lopea-Arranz E, Garcia J, Lopez-Arranz JS. *Chronic sclerosingsialadenitis of the parotid gland*. Oral Surg Oral Med Oral Pathol Oral Radiol Endod 2003; 96(1): 77-80.
- 9- Roh J, Kim J. *Kuttners tumor: unusual presentation with bilateral involvement of the lacrimal and submandibular glands*. Acta Otolaryngol 2005; 125(7): 792-6.
- 10- Teymoortash A, Tiemann M, Schrader C, Werner JA. *Chronic sclerosing sialadenitis of the submandibular gland is not just a severe chronic sialadenitis*. Am J Otolaryngol 2003; 24(4): 278-9.
- 11- Williams H, Connor R, Edmondson H. *Chronic sclerosing sialadenitis of the submandibular and parotid glands: a report of a case and review of the literature*. Oral Surg Oral Med Oral Pathol Oral Radiol Endod 2000;

- 89(6): 720-3.
- 12- Blanco M, Mesko T, Cura M, Cabello-Inchausti B. *Chronic sclerosing sialadenitis(Kuttner's tumor): unusual presentation with bilateral involvement of major and minor salivary glands*. Ann Diagn Pathol 2003; 7(1): 25-30.
- 13- Harrison J, Epivatianos A, Bhatia SN. *Role of microliths in the etiology of chronic submandibular sialadenitis: a clinicopathological investigation of 154 cases*. Histopathology 1997; 31(3): 237-51.
- 14- Jham BC, Silva Freire AR, da Silveira Junior JB, de Aguiar MCF, Mesquita RA. *Kuttner tumor involving minor salivary glands in a patient undergoing radiotherapy in the head and neck*. Oral Oncology Extra 2006; 42(5): 181-3.
- 15- Tsuneyama K, Saito K, Ruebner B. *Immunological similarities between primary sclerosing cholangitis and chronic sclerosing sialadenitis. report of the overlapping of these two autoimmune diseases*. Dig Dis Sci 2000; 45(2): 366-72.
- 16- Sekine S, Nagata M, Watanabe T. *Chronic sclerosingsialadenitis of the submandibular gland associated with idiopathic retroperitoneal fibrosis*. Pathol Int 1999; 49(7): 663-7.
- 17- Kitagawa S, Zen Y, Harada K, Sasaki M, Sato Y, Minato H, et al. *Abundant IgG4-positive plasma cell infiltration characterizes chronic sclerosingsialadenitis (Kuttner's tumor)*. Am J Surg Pathol 2005; 29(6): 783-91.
- 18- Kamisawa T, Nakajima H, Hishima T. *Close correlation between chronic sclerosingsialadenitis and immunoglobulin G4*. Intern Med J 2006; 36(8): 527-9.
- 19- Chow TL, Chan TT, Choi CY, Lan SH. *Kuttner's tumour(chronic sclerosingsialadenitis) of the submandibular gland: a clinical perspective*. Hong Kong Med J 2008; 14(1): 46-9.

CASE REPORT

Chronic Sclerosing Sialadenitis in the Minor Salivary Glands: A Case Report

Mahdavi O(DDS, MS)¹, Boostani N(DDS, MS)², Gholami N(DDS,MS)^{*3}

^{1,3}Department of Oral and Maxillofacial Medicine, Shahid Sadoughi University of Medical Sciences, Yazd, Iran

²Department of Anesthesiology, Shahid Sadoughi University of Medical Sciences, Yazd, Iran

Received: 31 Jan 2012

Accepted: 24 May 2012

Abstract

Chronic sclerosing sialadenitis(also known as Kuttner tumor) is a chronic inflammatory condition of the salivary glands and one of the salivary gland enlargement that was first described by Kuttner in 1896. Unilateral or bilateral involment of the submandibular gland occurs more commonly than any other salivary glands. Few cases of chronic sclerosing sialadenitis in minor salivary glands have been reported. This article presented a case of chronic sclerosing sialadenitis in minor salivary gland of the floor of the mouth.

Keywords: Chronic Sclerosing Sialadenitis, Minor Salivary Gland, Case Report

This paper should be cited as:

Mahdavi O, Boostani N, Gholami N. *Chronic sclerosing sialadenitis in the minor salivary glands: a case report*. J Shahid Sadoughi Univ Med Sci 2012; 20(3): 406-12.

***Corresponding author: Tel: +98 9123410497, Email: nedagholami64@gmail.com**