Journal of Shahid Sadoughi University of Medical Sciences
Vol. 19, No. 3, Jul-Aug 2011
Pages: 350-358

مجله علمی پژوهشی دانشگاه علوم پزشکی شهید صدوقی یزد
دوره ۱۹ ، شماره ۳، مرداد و شهریور ۱۳۹۰
صفحه: ۳۵۸-۳۵۰

بررسی عوارض جراحی تک مرحله‌ای Transanal Endorectal Pull Through در نوزادان مبتلا به بیماری هیرشپرونگ

محسن روزرخ[۱]، امیرحسین جلالی[۲]، مجید صمصامی[۳]، هاتف زیرک زاده[*۴]، عطا الله حیدری[۵]، مهتاب فلاح[۶]، زینب یکتا[۷]

۱-فوق تخصص جراحی اطفال، مرکز تحقیقات بیماری‌های اطفال، دانشگاه علوم پزشکی شهید بهشتی
۲- متخصص جراحی عمومی، مرکز تحقیقات بیماری‌های اطفال، دانشگاه علوم پزشکی شهید بهشتی
۳،۴،۵،۶- رزیدنت جراحی عمومی، مرکز تحقیقات بیماری‌های اطفال، دانشگاه علوم پزشکی شهید بهشتی
۷- پزشک عمومی، مرکز تحقیقات بیماری‌های اطفال، دانشگاه علوم پزشکی شهید بهشتی

تاریخ دریافت: ۱۳۸۹/۴/۲۹ تاریخ پذیرش: ۱۳۹۰/۲/۱

چکیده

مقدمه: بیماری هیرشپرونگ از بیماری‌های شایع مادرزادی است و در ۸۰٪ موارد محل اتصال رکتوم و سیگموید درگیر می‌باشد. اخیراً جراحی(TAEPT)Transanal one-stage endorectal pull through برای بیماری هیرشپرونگ عمومیت یافته است، اما این جراحی همراه با عوارضی می‌باشد. در مطالعه ما عوارض این تکنیک جراحی مورد تحقیق قرار گرفته است.

روش بررسی: در یک دوره چهار ساله ۸۶ نوزاد با شک بالینی به بیماری هیرشپرونگ در مرکز تحقیقات جراحی اطفال بیمارستان مفید تهران بستری شدند که تشخیص با بیوپسی رکتال تایید گردید. همه بیماران کاندید جراحی TAEPT شدند و جراحی با روشی مشابه Swenson انجام شد. از بهمن ۱۳۸۶ و در ۳۰ مورد دو هفته پس از جراحی دیلاتاسیون به روش هگار جهت پیشگیری از تنگی آناستوموز انجام شد و بیماران ۶ تا ۱۲ ماه پیگیری شدند.

نتایج: تنگی آنال در ۱۲ مورد(۱۴٪) مشاهده شد که در ۱۰ مورد با دیلاتاسیون آنال و در ۲ مورد توسط جراحی درمان گردید. انتروکولیت در ۴ مورد(۵٪) دیده شد که درمان طبی انجام شد. در ۲ مورد آبسه رترو کولیک مشاهده شد که با درن تخلیه گردید. پس از آغاز به انجام بوژیناژ پیشگیرانه دیگر هیچ موردی از تنگی آناستوموز رویت نگردید.

نتیجه‌گیری: TAEPT مزایای بسیار و عوارض اندکی دارد. به نظر می‌رسد شایع‌ترین عارضه این جراحی تنگی محل آناستوموز باشد که می‌توان از آن با بوژیناژ پیشگیرانه جلوگیری نمود. به نظر می‌رسد بوژیناز آنال پیشگیرانه با پروب هگار در طی دو هفته پس از جراحی گزینه مناسبی باشد اما پی گیری طولانی مدت تری جهت بررسی پیامد درازمدت این جراحی‌ها لازم است.

واژه‌های کلیدی: بیماری هیرشپرونگ، عوارض، Transanal one-stage endorectal pull through، جراحی

[*](نویسنده مسئول)؛ تلفن: ۰۹۱۲۳۴۹۰۳۸۸، پست الکترونیکی: htfzrk@yahoo.com

[Downloaded from jssu.ssu.ac.ir on 2024-10-12]

مقدمه

بیماری هیرشپرونگ یک بیماری شایع جراحی در اطفال بوده و از بیماری‌های رایج مطالعه شده توسط جراحان اطفال و محققین است(۱). شیوع بیماری هیرشپرونگ ۱ در ۵ هزار تولد زنده و احتمال انتقال آن به نسل بعد حدود ۳ درصد است(۱). اولین بار در سال ۱۶۹۱ Frederick Ruysch توضیحاتی را در مورد بیماری هیرشپرونگ ارایه داد(۲).Harald Hirschsprung (۱۹۶۶-۱۸۳۰) طی کنفرانسی در آلمان گزارش دو نوزاد را که در اثر عوارض انسداد روده از بین رفته بودند ارایه کرد، روده بزرگ به شدت متسع و هایپرتروفیه شده بود در حالی که رکتوم به نظر طبیعی می‌آمد(۳). در ۱۹۴۸ Ehrenpreis مفهوم کنونی پاتوژنز بیماری هیرشپرونگ را شرح داد(۴).

این بیماری مادرزادی، در اثر اختلال تکامل سیستم عصبی روده به وجود آمده و با عدم حضور سلول‌های گانگلیونی در لایه زیر مخاط(مایسنر) و شبکه میانتریک کولون دیستال مشخص می‌شود. قطعه بدون گانگیون در دیستال روده فاقد حرکت طبیعی است بنابراین روده پروگزیمال متسع می‌شود که این امر منجر به انسداد عملکردی روده می‌گردد و این بیماران را در ریسک بالای ابتلا به انتروکولیت قرار می‌دهد. همچنین شل شدن طبیعی اسفنکتر داخلی در پاسخ به اتساع رکتوم نیز مختل است که این اختلال، پایه مودالیته تشخیصی مانومتری آنورکتال را تشکیل می‌دهد(۵).

هم اکنون اغلب موارد بیماری هیرشپرونگ در دوران نوزادی تشخیص داده می‌شوند. در نوزادانی که طی ۴۸ ساعت ابتدای تولد دفع مکونیوم نداشته باشند و یا دچار استفراغ و اتساع شکم شده باشند باید به بیماری هیرشپرونگ فکر کرد. تاریخچه‌ای از یبوست از بدو تولد، کاهش رشد، اتساع شکم و آمپول رکتوم خالی در معاینه رکتوم نشانگر بیماری هیرشپرونگ در کودکان بزرگتر است(۶). هر چند که بررسی رادیوگرافیک همراه با کنتراست جهت تشخیص این بیماری سودمند می‌باشد، بیوپسی تمام ضخامت جدار رکتوم به عنوان معتبرترین آزمون جهت اثبات تشخیص پیشنهاد شده است(۱).

بیمارانی که تشخیص بیماری هیرشپرونگ در آنها تایید شده باشد تحت عمل جراحی اصلاحی قرار می‌گیرند(۱). Swenson و Bill در سال ۱۹۴۸ اولین جراحی اصلاحی را با برداشتن قسمت آگانگلیونیک و ضعیف کولون و آناستوموز دیستال رکتوم به قسمت سالم و عصب‌دار روده انجام دادند(۷). به طور سنتی درمان شامل ایجاد کولوستومی انحرافی در زمان تشخیص است و پس از آن، زمانی که کودک بزرگتر شد و وزنش به بیش از ۱۰ کیلوگرم رسید ترمیم قطعی صورت می‌پذیرد. در طول دهه گذشته تمایل به سمت جراحی نوزاد در طی هفته‌های ابتدایی زندگی و بدون ایجاد کولوستومی افزایش یافته است. در سال ۱۹۹۸ De la Torre Mondragon و همکاران روش‌های جراحی تک مرحله‌ای TAEPT:Transanal endorectal pull through را برای بیماری هیرشپرونگ ابداع کردند(۸). این تکنیک آخرین پیشرفت در زمینه جراحی کم تهاجم بیماری هیرشپرونگ بوده و نتایج آن قابل مقایسه و حتی بهتر از جراحی‌های ۳ و ۲ مرحله‌ای می‌باشد(۹،۱۰). علاوه بر برتری‌های زیبایی، حذف کولوستومی در این روش طول مدت بستری در بیمارستان و شروع تغذیه از راه دهان را کوتاه کرده است. همچنین عدم تعبیه کولوستومی می‌تواند از انسداد در اثر چسبندگی روده جلوگیری کرده و عفونت زخم را کاهش داده و عملکرد اسفنکتر آنال را حفظ نماید(۱۱).

امروزه در سطح دنیا TAEPT به تکنیکی پرطرفدار برای بیماری هیرشپرونگ تبدیل شده است. اگرچه این تکنیک مزیت‌های بسیاری برای کودکان مبتلا به هیرشپرونگ در بر دارد، اما بایستی که عوارض و کنترا اندیکاسیون‌های آن را نیز در نظر گرفت. اکنون بیش از نیم قرن از کشف علل و درمان بیماری هیرشپرونگ گذشته است و روش‌های جراحی متعددی آغاز شده‌اند که به سختی‌های تکنیکی کمتر و نتایج بهتری دست یافته‌اند. ما در مرکز تحقیقات جراحی اطفال بیمارستان مفید تهران بیماران مبتلا به بیماری هیرشپرونگ را که تحت TAEPT قرار گرفته بودند، از نظر نتایج عملکردی و بالینی مورد ارزیابی قرار دادیم و عوارض پس از عمل جراحی را در آنها مورد بررسی قرار دهیم.

[Downloaded from jssu.ssu.ac.ir on 2024-10-12]

روش بررسی

۸۶ شیرخوار با شک بالینی به بیماری هیرشپرونگ مشمول این مطالعه آینده‌نگر شدند که به صورت Case follow up study انجام گردید. بیماری هیرشپرونگ توسط تشخیص پاتولوژیک بیوپسی رکتوم تایید شده بود. همه بیماران از بهمن ۱۳۸۴ تا آذر ۱۳۸۸ در دپارتمان جراحی اطفال بیمارستان مفید دانشگاه علوم پزشکی شهید بهشتی تهران، ایران تحت جراحی TAEPT قرار گرفته بودند. تمامی بیماران تشخیص بیماری هیرشپرونگ داشتنند و طی ۲ ماهه اول زندگی تحت جراحی قرار گرفته بودند و بیمارانی که در سنین بالاتر مورد جراحی قرار گرفته بودند از مطالعه حذف شدند.

سن بیماران در زمان مطالعه بین ۳ تا ۳۳ روز بود(متوسط ۸ روز) در تقریباً تمامی بیماران، بیماری با تاخیر در دفع مکونیوم و اتساع شکم پس از تولد و در برخی نیز با استفراغ و یبوست به عنوان علایم اصلی ظاهر شده بود. اطلاعات جمع‌آوری شده شامل سن، جنس، طول مدت عمل جراحی، انتقال خون، طول قطعه بدون گانگلیون و عوارض بود. بیماران به مدت ۶ تا ۱۲ ماه تحت پیگیری قرار گرفتند و عوارض ایجاد شده در آنها ثبت گردید.

بیماران مشکوک به هیرشپرونگ ۵-۳ روز قبل از عمل جراحی جهت اقدامات قبل از عمل در بیمارستان بستری شدند. همه بیماران با آمادگی کامل روده قبل از عمل توسط شستشو با سالین برای TAEPT آماده شدند. پس از انتقال به اتاق عمل و القای بیهوشی عمومی، بیماران در وضعیت لیتوتومی قرار داده شدند. بیوپسی Frozen section در حین عمل ارسال شد. بیوپسی رکتوم از ۱ سانتی‌متر بالاتر از خط دندانه ای تا ۳ -۲ سانتی‌متر بالاتر از آن در ناحیه آگانگلیونیک گرفته شد و پس از آن شستشوی رکتوم مجدداً انجام گردید. پس از دریافت نتیجه پاتولوژی مبنی بر عدم حضور سلول‌های گانگلیون در رکتوم دیسسکسیون لایه ریز مخاط صورت گرفت. دیسسکسیون مخاط رکتوم از ۱ سانتی‌متر بالاتر از خط دندانه‌ای در دیواره خلفی و ۲ سانتی متر بالاتر از آن در دیواره قدامی شروع شد و پس از آن pull through صورت گرفت. بیوپسی‌های متعددی با فواصل ۳-۱ سانتی‌متری از بالای ناحیه ترانزیشنال گرفته شد. ساختار قسمت گانگلیونیک تایید شد و سپس کولون از بالای سطوحی که از آن بیوپسی تهیه شده بود به مخاط آنورکتال در پایین آناستوموز شد، پس از میوتومی طولانی در خلف، آناستوموز بین کولون گانگایونیک با خونگیری مناسب و رکتوم ۲ سانتی‌متر در بالای خط دندانه‌ای در دیواره قدامی و ۱ سانتی متر بالای آن در دیواره خلفی توسط نخ ویکریل ۰-۵ با سوچورهای جدا زده شد. با اجرای این تکنیک بافت آگانگلیونیک و ناقص به طور کامل برداشته شده و کولون دارای گانگلیون پروگزیمال و کانال آنال در وضعیت نرمال آناتومیک باقی ماندند. یک سوند نلاتون F12 به عنوان درن جهت درناژ خون یا کالکشن از طریق پرینه در لگن کار گذاشته شد. ۲ هفته پس از جراحی یک دیلاتاسیون پروفیلاکتیک و ملایم توسط دیلاتاتورهگار در بیماران صورت گرفت.

اندیکاسیون‌های انجام TAEPT شامل نوزادان سالمی می‌شد که در دوران نوزادی بیماری هیرشپرونگ برای آنها تشخیص داده شده بود. بر اساس برخی مطالعات قبلی(۱۲) رایج‌ترین کنتراندیکاسیون جراحی، تاخیر در تشخیص همراه با اتساع کولون پروگزیمال ناشی از آن می‌باشد. با یک انمای با کنتراست می‌توان این اتساع را نشان داد و در مورد اکثر بیماران به شدت توصیه شده است. سایر کنتراندیکاسیون‌ها شامل نوزادی می‌شود که انتروکولیت شدید و یا بیماری همراه مانند بیماری‌های مادرزادی قلبی دارد که عمل طولانی را با عارضه همراه می‌کند. اگرچه برخی از آگانگلیونوز تمامی کولون نیز به عنوان یک کنتراندیکاسیون یاد کرده‌اند ما به طور موفقیت‌آمیزی در این بیماران TAEPT را به اجرا درآوردیم. بیماران برای مدت ۶ تا ۱۲ ماه مورد پیگیری قرار گرفتند و عوارض جراحی در آنها ثبت گردید.

این مطالعه توسط هیات مدیره بیمارستان مورد تایید قرار گرفت و اطلاعات مربوط به تمامی بیماران محرمانه باقی ماند و به بیماران پیش از جراحی آگاهی کافی درباره نوع عمل جراحی داده شد و رضایت انجام جراحی اخذ گردید.

[Downloaded from jssu.ssu.ac.ir on 2024-10-12]

نتایج

بیماران شامل ۵۷(۶۶/۳ درصد) پسر و ۲۹(۳۳/۷ درصد) دختر بودند. متوسط سن در هنگام TAEPT، ۸ روز(۳ تا ۳۳ روز) بود و هیچگونه عارضه مهم بیهوشی مشاهده نشد. متوسط طول سگمان آگانگلیونیک ۲۰ سانتی متر(بین ۵ تا ۴۵ سانتیمتر) و متوسط طول مدت جراحی با حذف زمان لازم برای Frozen section ۱۰۵ دقیقه بود(جدول۱). فقط یک شیرخوار به انتقال خون حین عمل جراحی نیاز پیدا کرد و تنها عارضه حین جراحی ورود به واژن بود که در یک بیمار رخ داد.

جدول ۱ : خصوصیات دموگرافیک وجراحی بیماران مورد مطالعه

مذکر	۵۷ (٪۶۶/۳)
مونث	۲۹ (٪۳۳/۷)
سن (بر حسب روز)	میانگین ۸ (بین ۳ تا ۳۳)
طول قطعه آگانگلیونیک (سانتیمتر)	میانگین ۲۰ (بین ۵ تا ۴۵)
طول زمان جراحی (دقیقه)	میانگین ۱۰۵

عوارض پس از عمل در نمودار ۱ لیست شده‌اند. از میان ۸۶ بیمار مبتلا به هیرشپرونگ که تحت TAEPT قرار گرفتند تنگی محل آناستوموز در ۱۲ مورد رخ داد(٪۱۴). در مجموع تنگی‌ها خفیف بودند و تنها به دیلاتاسیون‌های سریال با دیلاتاتور هگار طی ویزیت‌های کلینیک احتیاج داشتند و دو مورد نیز به دیلاتاسیون رکتال زیر بیهوشی نیاز پیدا کردند. بنابراین اصلاح تنگی در ۱۰ بیمار توسط دیلاتاسیون آنال(٪۱۱/۶) و ترمیم جراحی در ۲ بیمار(٪۴/۲) صورت گرفت. در کل جراحی اضافی تنها در همین ۲ مورد انجام شد و کودک دیگری نیاز به pull through مجدد پیدا نکرد. دیلاتاسیون با هگار پس از عمل و به صورت پروفیلاکتیک از بهمن ۱۳۸۶ بر روی ۳۰ بیمار صورت گرفت. از زمان آغاز پوژیناز پروفیلاکتیک، دیگر تنگی محل آناستوموز رخ نداد. چهار بیمار(٪۵) دچار انتروکولیت پس از عمل شدند. آبسه رتروکولیک در دو مورد(٪۲/۳) دیده شد که به صورت خودبخودی و توسط درنی که کارگذاری شده بود درناژ شد. هماهنگی میان نتیجه پاتولوژی frozen حین جراحی و پاتولوژی دایمی در این مطالعه ۱۰۰ درصد بود.

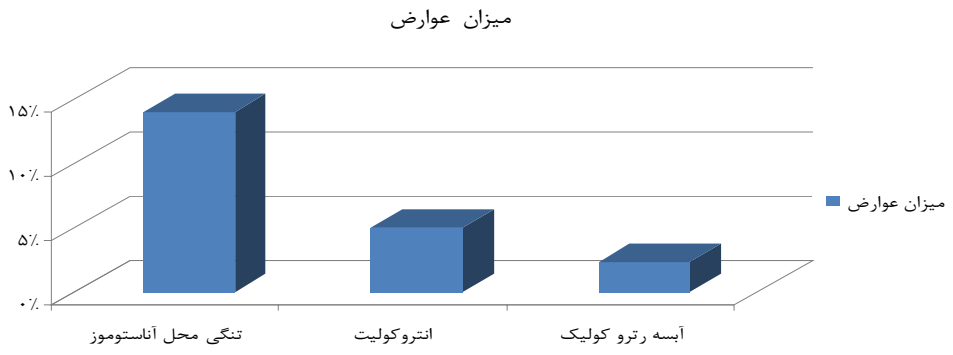

نمودار ۱: میزان عوارض پس از جراحی TAEPT

[Downloaded from jssu.ssu.ac.ir on 2024-10-12]

بحث

هدف از درمان کودک مبتلا به بیماری هیرشپرونگ، دستیابی به عملکرد نزدیک به نرمال آنورکتال می‌باشد. بهترین روش، پایین آوردن روده دارای گانگلیون به نقطه‌ای درست در بالای خط دندانه‌ای است. روش‌های مختلفی همچون Swenson، Duhamel، Rehbein And Soave در جراحی بیماری هیرشپرونگ توسعه پیدا کرده‌اند. روش دو مرحله‌ای شامل قرار دادن یک کولوستومی و متعاقب آن pull through همراه با بستن کولوستومی می‌باشد. استفاده از جراحی تک مرحله‌ای بحث انگیز بوده است (۱۳).

اگرچه Swenson اولین کسی بود که TAEPT را انجام داد ولی میزان بالای نشت از محل آناستوموز منجر به ناکامی وی شد(۱۲). Jovanovic و همکاران نتایج جراحی ۲۴ بیمار را که طی ۵ سال تحت TAEPT قرار گرفته بودند گزارش کردند، آنها ترمیم بدون عارضه را در تمام بیماران اعلام نمودند(۱۴). در حال حاضر Trans Anal Endorectal Pull Through یک تکنیک عام و جهانی در درمان بیماری هیرشپرونگ است و استفاده از این روش در حال گسترش می‌باشد(۱۵). نتایج ما نیز نشان می‌دهند که به طور کلی عوارض پس از جراحی به روش TAEPT نادر می‌باشند.

در مطالعه ما شایع‌ترین عارضه پس از عمل تنگی محل آناستوموز بود. تنگی آنال یکی از مهم‌ترین و ناتوان کننده‌ترین عوارض جراحی‌های آنورکتال می‌باشد، مطالعات بسیاری این عارضه را در ۵ تا ۱۰ درصد از جراحی‌های آنورکتال نشان داده‌اند(۱۶). همچنین در ترمیم با روش‌های دیگر نیز میزان بروز تنگی با روش Soave از ۴٪(۱۷) تا ۴۵٪(۱۸) و با روش Duhamel تا ۸/۶٪(۱۹) ذکر گردیده است. میزان تنگی پس از جراحی در مطالعه ما مشابه سایر تحقیقات می‌باشد، نتایج مطالعه Teitelbaum و همکاران نشان داد که ۱۵ درصد بیماران تنگی پیدا می‌کنند(۲۰). تنگی‌های خفیف می‌توانند توسط درمان‌های طبی اصلاح شوند، درمان طبی با جراحی باید بر اساس میزان شدت تنگی تطبیق داده شوند(۲۱) به نظر می‌آید که ایجاد تنگی متاثر از عوامل مختلف از جمله فقدان خون رسانی، کشش بیش از حد، تکنیکی‌های جراحی و اداره بیمار پس از عمل باشد. با وجود این که خون‌رسانی مناسبی در منطقه درگیر در جراحی برقرار بود، ما فکر می‌کنیم فیبروز عاملی است که منجر به این عارضه می‌شود. اگرچه در تجربه ما می‌توان از این عارضه با پوژیناژ پروفیلاکتیک توسط پروب هگار ۲ هفته پس از جراحی جلوگیری نمود.

انتروکولیت دومین عارضه در میان بیماران ما بود، انتروکولیت از عوارض شایع پس از جراحی هیروشپرونگ است. مطالعات متعدد نشان داده‌اند که ۸ تا ۵۸ درصد از بیماران هیرشپرونگ پس از جراحی مبتلا به انتروکولیت شده‌اند که میزان مورتالیته می‌تواند تا ۳۰ درصد برسد(۲۶-۲۲). یکی از شایع‌ترین علل جراحی مجدد در بیماری هیرشپرنگ انتروکولیت راجعه می‌باشد(۲۷) نتایج ما نشان داد که وقوع انتروکولیت بعد از درمان جراحی توسط تکنیک TAEPT، ۵٪ می‌باشد که این میزان کمتر از گزارش‌های قبلی است.

علیرغم تحقیقات متعدد، اتیولوژی انتروکولیت همچنان ناشناخته باقی مانده است. دیلاتاسیون فیزیکی روده پروگزیمال، تفاوت در اجزا و تولید موسین، نقایص ایمنی مخاطی و حرکت مختل مرتبط با حساسیت به پروتین و کمبود سوکراز ایزومالتاز تئوری‌هایی هستند که در این زمینه مطرح شده‌اند(۳۱-۲۸)، اخیرا Estevao-Costa(۳۲) اشاره کرده که رخ دادن انتروکولیت پس از عمل در ارتباط با باقی ماندن سگمان‌های روده‌ای دچار دیس پلازی نورونی است، این مطالعه نشان داده که وجود همزمان دیس پلازی نورونی روده‌ای احتمالاً یک نشانه پروگنوستیک انتروکولیت پس از عمل است، با این حال هیچ تئوری اثبات شده‌ای برای علت انتروکولیت موجود نمی‌باشد.

نتیجه‌گیری

تکنیک‌های جراحی مختلفی برای بیماری هیرشپرنگ توسعه و تغییر پیدا کرده‌اند. جراحی سنتی با عوارض زودرس و

[Downloaded from jssu.ssu.ac.ir on 2024-10-12]

دیررس همراه است. به طور کل بر این امر اعتقاد است که عوارض پس از عمل بدون توجه به روش جراحی با گذشت زمان بهبود یافته‌اند(۱). با این حال وقوع عوارض پس از جراحی در روش‌های جدید به طور چشمگیری کاهش یافته است. TAEPT آخرین دستاوردی است که به علت جراحی کم تهاجم و عوارض کم مزایای بسیار و نتایجی عالی دارد. به نظر می‌رسد که رایج‌ترین عارضه تنگی محل آناستوموز است که به خوبی به پوژیناز پروفیلاکتیک پاسخ می‌دهد که ما بوژیناز پروفیلاکتیک توسط پروپ هگار ۲ هفته پس از جراحی را توصیه می‌کنیم.

مزایای TAEPT شامل تکنیک آسان، عدم نیاز به کولوستومی، میزان کم خونریزی و مدت زمان کوتاه بستری در مقایسه با سایر تکنیک‌های جراحی است. با این وجود ارزیابی نتایج عملکردی و پیگیری به صورت طولانی مدت در این بیماران پس از جراحی مورد نیاز است. بنابراین پیشنهاد می‌شود که یک ارزیابی طولانی مدت در مورد عوارض دیررسی همچون مثانه عصبی یا اختلالات عملکرد جنسی در بیمارانی که با TAEPT درمان شده‌اند انجام گیرد.

منابع:

1- Swenson O. ***Hirschsprung's disease: a review***. Pediatrics 2002; 109(5): 914-8.

2- Leenders E, Sieber WK. ***Congenital megacolon observation by Frederick Ruysch-1691***. J Pediatr Surg 1970; 5(1): 1-3.

3- Skaba R. ***Historic milestones of Hirschsprung's disease (commemorating the 90th anniversary of Professor Harald Hirschsprung's death).*** J Pediatr Surg 2007; 42(1): 249-51.

4- Ehrenpreis T. ***Megacolon in the newborn.*** Acta Paediatrica 1945; 32(3-4): 358-70.

5- Inoue M, Hosoda K, Imura K, Kamata S, Fukuzawa M, Nakao K, et al. ***Mutational analysis of the endothelin-B receptor gene in Japanese Hirschsprung's disease.*** J Pediatr Surg 1998; 33(8): 1206-8.

6- Swenson O, Sherman JO, Fisher JH. ***Diagnosis of congenital megacolon: an analysis of 501 patients.*** J Pediatr Surg 1973; 8(5): 587-94.

7- Swenson O, Bill AH Jr. ***Resection of rectum and rectosigmoid with preservation of the sphincter for benign spastic lesions producing megacolon; an experimental study***. Surgery 1948; 24(2): 212-20.

8- De la Torre-mondragon L, Ortega-Salgado JA. ***Transanal endorectal pull- through for Hirschsprung's disease.*** J Pediatr Surg 1998; 33(8): 1283-6.

9- Shankar KR, Losty PD, Lamont GL, Turnock RR, Jones MO, Lloyd DA, et al. ***Transanal endorectal coloanal surgery for Hirschsprung's disease: experience in two centers.*** J Pediatr Surg 2000; 35(8): 1209-13.

10- Hallwarth ME, Rivosecchi M, Schleef J, Deluqqi S, Faschinq G, Ceriati E, et al. ***The role of transanal endorectal pull-though in the treatment of Hirschsprung's disease- a multicenter experience***. Pediatr Surg Int 2002; 18(5-6): 344-8.

11- Zhang SC, Bai YZ, Wang W. ***Clinical outcome in children after transanal 1-stage endorectal pull-through operation for Hirschsprung disease.*** J Pediatr Surg 2005; 40(8): 1307-11.

[Downloaded from jssu.ssu.ac.ir on 2024-10-12]

12- Carcassonne M, Morisson-Lacombe G, Letourneau JN. ***Primary corrective operation without decompression in infants less than three months of age with Hirschsprung's disease.*** J Pediatr Surg 1982; 17(3): 241-3.

13- Papandreou E, Baltogiannis N, Cigliano B, Charissi V, Papalois A, Esposito C, et al***. Can the Sweson , Duhamel, and Sova-boley procedures be applied in an era of minimally invasive surgery? the results of an experimental study.*** Pediatric Endosurgery & Innovative Techniques 2004, 8(1): 51-8.

14- Jovanović DD, Milojković VA, Stevanović ZM, Vukadin MM. ***Transanal one-stage endorectal technique for Hirschprung's disease—a preliminary report of 24 cases from a single institution***. Acta Chir Iugosl 2009; 56(1): 109-13.

15- Ishikawa N, Kubota A, Kawahara H, Hasegawa T, Okuyama H, Uehara S, et al. ***Transanal mucosectomy for endorectal pull-through in Hirschsprung's disease: comparison of abdominal extraanal and transanal approaches.*** Pediatr Surg Int 2008; 24(10): 1127-9.

16- Brisinda G, Vanella S, Cadeddu F, Marniga G, Mazzeo P, Brandara F, et al. ***Surgical treatment of anal stenosis.***World J Gastroenterol 2009; 15(16):1921-8.

17- Kim AC, Langer JC, Pastor AC, Zhang L, Sloots CE, Hamilton NA, et al. ***Endorectal pull-through for Hirschsprung's disease-a multicenter, long-term comparison of results: transanal vs transabdominal approach.*** J Pediatr Surg 2010; 45(6): 1213-20.

18- Langer JC, Seifert M, Minkes RK. ***One-stage Soave pull-through for Hirschsprung's disease: a comparison of the transanal and open approaches.*** J Pediatr Surg 2000; 35(6): 820-2.

19- Tannuri AC, Tannuri U, Romão RL. ***Transanal endorectal pull-through in children with Hirschsprung's disease- technical refinements and comparison of results with the Duhamel procedure***. J Pediatr Surg 2009; 44(4): 767-72.

20- Teitelbaum DH, Cilley RE, Sherman NJ, Bliss D, Uitvlugt ND, Renaud EJ, et al. ***A decade of experience with the primary pull-through for Hirschsprung disease in the newborn period: a multicenter analysis of outcomes.*** Ann Surg 2000; 232(3): 372-80.

21- Habr-Gama A, Sobrado CW, de Araujo SE, Nahas SC, Birbojm I, Nahas CS, et al***. Surgical treatment of anal stenosis: assessment of 77 anoplasties.*** Clinics 2005; 60(1): 17-20.

22- Wu X, Feng J, Wei M, Guo X, Li R, Xuan X, et al. ***Patterns of postoperative enterocolitis in children with Hirschsprung's disease combined with hypoganglionosis.*** J Pediatr Surg 2009; 44(7): 1401-4.

23- Saleh W, Rasheed K, Mohaidly MA, Kfoury H, Tariq M, Rawaf AA. ***Management of Hirschsprung's disease: a comparison of Soave's and Duhamel's pull-through method.*** Pediatr Surg Int 2004; 20(8): 590-3.

24- Murphy F, Puri P. ***New insights into the pathogenesis of Hirschsprung's associated enterocolitis***. Pediatr Surg Int 2005; 21(10): 773-9.

[Downloaded from jssu.ssu.ac.ir on 2024-10-12]

25- Banani SA, Forootan HR, Kumar PV. ***Intestinal neuronal dysplasia as a cause of surgical failure in Hirschsprung's disease: a new modality for surgical management.*** J Pediatr Surg 1996; 31(4): 572-4.

26- Elhalaby EA, Hashish A, Elbarbary MM, Soliman HA, Wishahy MK, Elkholy A, et al. ***Transanal one-stage endorectal pull-through for Hirschsprung's disease: a multicenter study.*** J Pediatr Surg 2004; 39(3): 345-51.

27- Menezes M, Puri P. ***Long-term outcome of patients with enterocolitis complicating Hirschsprung's disease.*** Pediatr Surg Int 2006; 22(4): 316-8.

28- Hackam DJ, Filler RM, Pearl RH. ***Enterocolitis after the surgical treatment of Hirschsprung's disease: risk factors and financial impact.*** J Pediatr Surg 1998; 33(6): 830-3.

29- Minford JL, Ram A, Turnock RR, Lamont GL, Kenny SE, Rintala RJ, et al. ***Comparison of functional outcomes of Duhamel and transanal endorectal coloanal anastomosis for Hirschsprung's disease.*** J Pediatr Surg 2004; 39(2): 161-5.

30- Lui VC, Sham MH, Tam PK. ***CDX-1 and CDX-2 are expressed in human colonic mucosa and are down-regulated in patients with Hirschsprung's disease associated enterocolitis***. Biochim Biophys Acta 2001; 1537(2): 89-100.

31- Mattar AF, Coran AG, Teitelbaum DH. ***MUC-2 mucin production in Hirschsprung's disease: possible association with enterocolitis development.*** J Pediatr Surg 2003; 38(3): 417-21;

32- Estevão-Costa J, Fragoso AC, Campos M, Soares-Oliveira M, Carvalho JL. ***An approach to minimize postoperative enterocolitis in Hirschsprung's disease.*** J Pediatr Surg 2006; 41(10): 1704-7.

[Downloaded from jssu.ssu.ac.ir on 2024-10-12]

Complications of Transanal One-stage Endorectal Pull-through Procedure in Infants with Hirschsprung's Disease

Rouzrokh M(MD)[1], Jalali A(MD)[2], Samsami M(MD)[3], Zirakzadeh H(MD)*[4], Heidari A(MD)[5], Fallah M(MD)[6], Yekta Z(MD)[7]

[1-7]*Pediatric Research Center, Shahid Beheshti University of Medical Sciences, Tehran, Iran*

Received: 20 Jul 2010 ***Accepted:*** 21 Mar 2010

Abstract

Introduction: Hirschsprung's disease(HD) is a common congenital disease. In 80% of cases, the recto sigmoid junction is involved. Recently, one-stage transanal endorectal pull-through(TAEPT) procedure has been popular, but it could have several complications. In this research, we have studied the complications of this procedure.

Methods: During a four year period, 86 infants clinically suspected to have HD were admitted at our center. HD was confirmed by rectal biopsy and all were candidates for TAEPT operation. A Swenson-like procedure was performed and in 30 cases, prophylactic Hegar dilatation was done 2 weeks after operation.

Results: Anal stricture was seen in 12 cases(14%) of which 10 cases were treated by anal dilation and 2 cases were corrected by surgical management. Entrocolitis was seen in 4 cases(5%) who were treated by medical management. In 2 cases, retrocolic abscess was present that was treated by spontaneous drainage via tube drain. There was no anastomotic stricture after starting prophylactic anal bouginage.

Conclusion: TAEPT has many advantages and few complications. It seems that one of the most common complications is anastomotic stricture that responds well to prophylactic bouginage. We recommend prophylactic anal bouginage with Hegar probe 2 weeks after operation. A long-term follow-up is needed to evaluate the outcomes of these operations.

Keywords: Hirschsprung Disease, Infant; Anastomosis, Surgical; Colectomy; Treatment Outcome; Prospective Complications

This paper should be cited as:

Rouzrokh M, Jalali AH, Samsami M, Zirakzadeh H, Heidari AA, Fallah M, Yekta Z. ***Complications of transanal one-stage endorectal pull-through procedure in infants with hirschsprung's disease***. J Shahid Sadoughi Univ Med Sci; 19(3): 350-8.

****Corresponding author: Tel:+ 98 9123490388, Email: htfzrk@yahoo.com***

[Downloaded from jssu.ssu.ac.ir on 2024-10-12]