

CASE REPORT

گزارش یک مورد مزوتلیوم بدخیم تونیکا واژینالیس بیضه

دکتر سیدجلیل میرمحمدی^۱، دکتر علی اکبر مروتی^۲، دکتر محمدرضا حاجی اسماعیلی^۳، دکتر محمد جلیلی^{۴*}، دکتر سراج الدین وحیدی^۵، دکتر محمد فرات یزدی^۶، دکتر منصور مقیمی^۷، دکتر ابوالفضل برخورداری^۸

چکیده

مزوتلیوم بدخیم تونیکا واژینالیس تومور بسیار نادر و کشنده دستگاه تناسلی مردان می باشد. در بیمارانی که سابقه تماس با آزیستوز دارند به صورت هیدروسل و فتق اینگوینال تظاهر می یابد. ما در این مقاله یک مورد مزوتلیوم بدخیم تونیکا واژینالیس در یک مرد ۶۹ ساله که به علت هیدروسل و فتق اینگوینال چپ ارجاع و تحت عمل جراحی ارکیدکتومی و هر نیورافی قرار گرفته بود را معرفی می کنیم که بعد از عمل، بررسی هیستولوژیک نمونه ارسالی تشخیص مزوتلیوم بدخیم را تأیید کرد. مزوتلیوم بدخیم تونیکا واژینالیس تومور بسیار نادر شغلی و دارای رفتار فوق العاده تهاجمی است که درمان آن سخت و تهاجم موضعی و متاستاز وسیعی ایجاد می کند و پیش آگهی بدی دارد.

واژه‌های کلیدی: مزوتلیوم بدخیم، تونیکا واژینالیس

مقدمه

واژینالیس از نادرترین تومورهای پاراتستیس می باشد که سالانه ۲ تا ۳ مورد آن در جهان گزارش می شود. متوسط سنی بیماران مبتلا ۵۵ تا ۷۵ سال است و وابستگی اتیولوژیک در تماس شغلی با آزیستوز اثبات شده است. بقای متوسط بیماران ۲۳ ماه و در موارد عود ۱۴ ماه می باشد (۵،۶). ما در این مقاله یک مورد آن را معرفی می کنیم.

معرفی مورد: بیمار آقای ۶۹ ساله اهل و ساکن یزد کارگر بازنشسته تولیدی نساجی و رنگرزی که به علت توده ناحیه اینگوینال چپ و هیدروسل همان طرف از ۵ سال پیش که اخیراً بزرگتر شده بود در بخش جراحی بیمارستان شهید دکتر رهنمون یزد با تشخیص اولیه فتق مغنبی چپ در اردیبهشت ماه ۱۳۸۴ مورد عمل ترمیم فتق و هیدروسلکتومی قرار گرفت. ضمن عمل جراحی به دلیل وجود وژتاسیون های متعدد در ساک هیدروسل ارکیدکتومی نیز انجام

تومورهای اسکروتال غیر گنادی شایع نیستند و مانند سایر تومورها به دو دسته خوش خیم و بدخیم تقسیم می شوند که تومورهای بدخیم به شدت نادر هستند (۱). این تومورها انواع مختلفی دارند چون درمان انواع مختلف آن متمایز است تشخیص دقیق نوع تومور اهمیت فوق العاده ای دارد و در این امر بررسی ایمنو هیستو کیمیکال ارزش راهبردی دارد (۴-۱). مزوتلیوم تونیکا

* ۴- نویسنده مسئول: متخصص جراحی عمومی

تلفن: ۰۳۵۱-۶۲۶۰۰۰۱ Email: drjalili@ssu.ac.ir

۱- استادیار گروه طب کار و بیماریهای شغلی

۲- فوق تخصص گروه جراحی ترمیمی

۳- دستیار گروه بیهوشی

۵- دانشیار گروه اورولوژی

۶- استادیار گروه انکولوژی

۷- استادیار گروه آسیب شناسی

۸- استادیار گروه بهداشت حرفه ای

۱- ۸- دانشگاه علوم پزشکی و خدمات بهداشتی درمانی شهید صدوقی یزد

تاریخ پذیرش: ۱۳۸۷/۱۰/۲۶

تاریخ دریافت: ۱۳۸۷/۵/۶

درمانی و راددیوترابی به علت پیشرفت بیماری و درگیری لگنی و نارسایی کلیه ثانویه به انتشار موضعی تومور دو سال بعد فوت نمود.

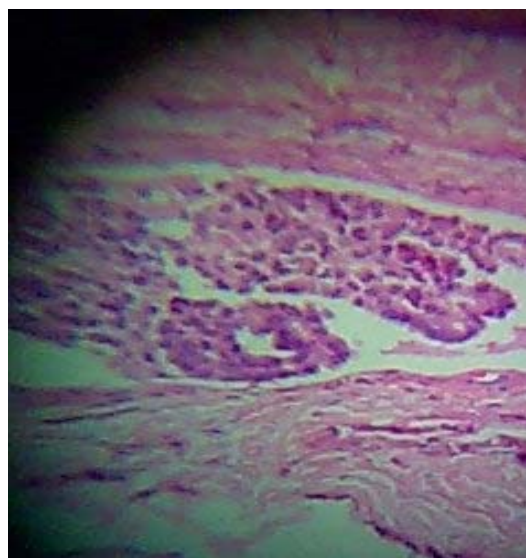
بحث

آزبست به لحاظ ویژگیهای خاص فیزیکی شیمیایی، مصرف گسترده‌ای در صنایع دارد. اما عوارض بالقوه خطرناک آن در ارگانهای مختلف به علت مواجهه طولانی مدت با ذرات ریز آزبست به هنگام کار یا از منابع دیگر منجر به توجه جدی به این ماده شده است. مزوتلیوما بدخیم از جمله عوارض جدی آزبست می‌باشد، تونیکا واژینالیس سطح پوشیده از سروزی است که کمترین تظاهر مزوتلیوم در آن دیده می‌شود. این تومور، تومور نادری است که تا کنون فقط ۸۰ مورد آن گزارش شده است و بررسی مقالات موجود نشان دهنده این مطلب است که حداقل ۳۴/۲٪ موارد بیماران سابقه تماس با آزبست را دارند (۱). بررسی‌های ما نشان دهنده این واقعیت است که جمع‌آوری اطلاعات دقیق در زمینه سابقه شغلی، عادات زندگی و محل سکونت مبتلایان به مزوتلیوما در کشف ارتباط آن با آزبست نقش عمده‌ای دارد که در بیمار مورد اشاره علی‌رغم بررسی بسیار دقیق، سرنخی از ارتباط بیماری با آزبستوز به دست نیامد.

مزوتلیوما بدخیم از بیماری‌های شغلی است که ارتباط قوی آن با آزبست شناخته شده است (۷). این کانسر به صورت فتق اینگوینال تیبیک و هیدروسل تظاهر می‌کند (۹۸) و در ۹۷/۳٪ موارد پس از جراحی یا ضمن عمل تشخیص داده می‌شود و فقط دو گزارش مبنی بر تشخیص این تومور قبل از جراحی با بررسی آنتی‌بادی مونوکلونال (۱۰) و بیوپسی تحت هدایت سونوگرافی (۱۱) در دست است و تشخیص قطعی حتی با بررسی‌های آسیب شناختی ساده نبوده و معمولاً بررسی‌های تکمیلی با ایمنوهیستوشیمی توصیه می‌شود (۱۲).

اولین اقدام درمانی در این بیماران رادیکال ارکیکتومی می‌باشد (۱۴). در بیمارانی که با تشخیص اولیه هیدروسل مورد عمل جراحی رزکشن دیواره هیدروسل قرار گرفته‌اند عود موضعی تومور در ۳۵/۷٪ موارد دیده می‌شود در حالیکه این

گرفت. در بررسی آسیب شناسی به عمل آمده از نمونه ارسالی بافت بیضه و ضمام آن ساختمانهای پولیپوئید تومورال متشکل از سلولهای اپیتلیالی با هسته‌های گرد تا بیضی و زیگولر هستک دار و چند شکل با سیتوپلاسم فراوان ائوزینوفیلیک به صورت صفحات و ساختمانهای گلاتدولوپایلری با محور همبندی فیبروهیالینی دارای میتوز فراوان آتیپیک دیده شد و سیتوپلاسم برخی از سلولهای تومورال روشن بود. نواحی نکروز کانونهای رسوب هموسیدرین و اجسام پساموما همراه با تغییرات دیسپلاستیک اپیتلیوم تونیکا در بین ساختمان‌های تومورال مشهود بود و بیضه و اپیدیدیم دست نخورده و سالم گزارش شدند (تصویر یک).



تصویر ۱: نمای آسیب شناسی تومور مزوتلیوم بدخیم تونیکا واژینالیس

در گزارش آسیب شناسی به منظور رد کامل آدنوکارسینوما توصیه به انجام بررسی ایمنوهیستوکیماکال شده است لذا برای تأیید تشخیص بررسی IHC از نظر کارلنتینین، سایتوکراتین و ایمتین ترومبومودلین بررسی و تشخیص تأیید شد. سپس برای بیمار مشاوره طب کار و بیمار یهای شغلی، اورولوژی و انکولوژی انجام گردید.

پنج ماه بعد بیمار با عود تومور مراجعه و مجدداً اکسپلوراسیون جراحی به عمل آمد و توده‌ای به ابعاد ۵×۳ سانتی متر و قسمتی از پوست اسکروتوم رزکت شد. در بررسی آسیب شناختی نمونه دوم نیز تشخیص اولیه تأیید گردید. بیمار پس از دریافت چند دوره شیمی

است و توصیه می‌شود اجوان تراپی صورت گیرد (۱۵). سن بیماران در هنگام تشخیص و تماس قبلی با آزیستوز و انتشار قبل از درمان تومور در بقای بیماران مؤثرند (۱۳).

میزان در بیمارانی که تحت عمل اریکتومی اینگوینال و اسکروتال قرار گرفته اند به ترتیب ۱۱/۵٪ و ۱۰/۵٪ می‌باشد. در بیماران مبتلا به مزوتلیوم منتشر، رادیوتراپی بر کموتراپی ارجح

References:

- 1- Mahul B Amin. *Selected other problematic testicular and Para testicular lesions: rete testis neoplasms and pseudotumors, mesothelial lesions and secondary tumors*. Modern pathology (2005) 18,S131-S145
- 2- Ulbright TM, Amin MB, Young RH. *Tumors of the Testis, Adnexa, Spermatic Cord, and Scrotum*. 3rd Series, Fascicle 25. Armed Forces Institute of Pathology: Washington, 1999.
- 3- Menon PK, Vasudevarao, Sabhiki A, Kudesia S, Joshi DP, Mathur UB. *A case of carcinoma rete testis: histomorphological, immunohistochemical and ultrastructural findings and review of literature*. Indian J Cancer 2002; 39(3):106–11.
- 4- Henley JD, Ferry J, Ulbright TM. *Miscellaneous rare paratesticular tumors*. Semin Diagn Pathol 2000; 17:319-39.
- 5- Perez-Ordóñez B, Srigley JR. *Mesothelial lesions of the paratesticular region*. Semin Diagn Pathol 2000; 17:294–306.
- 6- Jones MA, Young RH, Scully RE. *Malignant mesothelioma of the tunica vaginalis: a clinicopathologic analysis of 11 cases with review of the literature*. IS J Surg Pathol 1995; 19:815-25.
- 7- Gorini G, Pinelli M, Sforza V, Simi U, Rinnovati A, Zocchi G. *Mesothelioma of the tunica vaginalis testis: report of 2 cases with asbestos occupational exposure*. Int J Surg Pathol 2005 Apr; 13(2): 211-4.
- 8- Gurdal M, Erol A. *Malignant mesothelioma of tunica vaginalis testis associated with long-lasting hydrocele: could hydrocele be an etiological factor?*. Int Urol Nephrol 2001;32(4):687-9.
- 9- Young RH, Rosenberg AE, Clement PB. *Mucin deposits within inguinal hernia sacs: a presenting finding of low-grade mucinous cystic tumors of the appendix. A report of two cases and a review of the literature*. Mod Pathol 1997; 10:1228-32.
- 10- Biermann CW, Moch H, Gasser TC, de Riese W, Rutishauser G. *Primary detection of malignant mesothelioma of the tunica vaginalis testis using the BMA-120 monoclonal antibody*. Helv Chir Acta. 1994 Dec; 60(6): 1127-9.
- 11- Bruno C, Minniti S, Procacci C. *Diagnosis of malignant mesothelioma of the tunica vaginalis testis by ultrasound-guided fine-needle aspiration*. J Clin Ultrasound 2002 Mar-Apr;30(3):181-3.
- 12- Plas E, Riedl CR, Pfluger H. *Malignant mesothelioma of the tunica vaginalis testis: review of the literature and assessment of prognostic parameters*. Cancer 1998; 83:2437-46.
- 13- Lopez JI, Angulo JC, Ibanez T. *Combined therapy in a case of malignant mesothelioma of the tunica vaginalis testis*. Scand J Urol Nephrol 1995

- Sep; 29(3): 361-4.
- 14- Antman K, Cohen S, Dimitrov NV, Green M, Muggia F. *Malignant mesothelioma of the tunica vaginalis testis*. J Clin Oncol 1984 May;2(5):447-51.
- 15- Harmse JL, Evans AT, Windsor PM. *Malignant mesothelioma of the tunica vaginalis: a case with an unusually indolent course following radical orchidectomy and radiotherapy*. Br J Radiol 1999 May; 72(857):502-4.