

بررسی کارایی فیستول شریانی وریدی صافنومورال جهت همودیالیز در بیماران مبتلا به نارسایی مزمن کلیه

دکتر منصور صفائی^۱، دکتر الهام معینی^۲، دکتر وحید گوهریان^{۳*}

چکیده

مقدمه: فیستول شریانی وریدی بدون شک یکی از شاخص‌های افزایش طول عمر بیماران مبتلا به نارسایی مزمن کلیه است. فیستول صافنومورال به عنوان یک روش جایگزین فیستول‌های رادیو سفالیک مطرح می‌باشد. در این مطالعه کارایی و بقای دو ساله فیستول صافنومورال بررسی شده است.

روش بررسی: در یک بررسی دو ساله در ۱۴ مرد و ۸ زن با میانگین سنی $53/5 \pm 14/12$ پس از بیهوشی عمومی ورید صافن پس از بستن شاخه‌ها و آزاد کردن طول ورید تا ناحیه زانو، با نخ پرولن ۶-۰ به صورت انتها به پهلو به شریان فمورال سطحی آناستوموز و یک ماه بعد دیالیز از محل فیستول آغاز شد. طی دو سال کارایی و عوارض فیستول بررسی شد. داده‌ها با نرم افزار SPSS ver. 9 و با آنالیز بقا و مجذور کای تحلیل شد.

نتایج: در پایان دو سال $77/27\%$ از جمعیت مورد بررسی دارای فیستول کارآمد بودند و بقای دو ساله فیستول (SE) $75/2 \pm 43/16$ ماه بود. عفونت زخم و درد مزمن محل عمل هر کدام در $9/1$ در صد از بیماران مشاهده شد. **نتیجه گیری:** با توجه به عوارض کم، میزان بقا و کارایی رضایت بخش فیستول صافنومورال به نظر می‌رسد این روش جایگزین مناسبی برای موارد ناکارایی فیستول‌های اندام فوقانی در بیماران مبتلا به نارسایی مزمن کلیه باشد.

واژه‌های کلیدی: فیستول شریانی وریدی، فیستول صافنومورال، نارسایی مزمن کلیه

مقدمه

است برای استفاده طولانی مدت از یک فیستول شریانی وریدی یا گرفت شریانی وریدی در اندام‌های فوقانی استفاده شود^(۲). با توجه به افزایش بیماری‌های کلیوی و نیاز به همودیالیز استفاده صحیح و درست از این راه‌های شریانی وریدی برای جراحان عروق با اهمیت می‌باشد. دیالیز از طریق پریتونال راه دیگری جهت دیالیز می‌باشد که به علت مراقبت ویژه و نحوه انجام آن و اختلال بالا در دیالیز برای هر فردی قابل انجام نمی‌باشد. در تعداد زیادی از بیماران استفاده از دیالیز پریتونال و از طریق اندام‌های فوقانی خسته کننده می‌باشد^(۳). برای کمک به این گروه از بیماران نیاز به مکانهای دیگری برای گذاشتن راه همودیالیز و بررسی و تحقیق بیشتر دارد. راه

با پیشرفت مراقبت‌های پزشکی طول عمر مبتلایان به نارسایی کلیه افزایش یافته است به گونه‌ای که در مطالعات نشان داده شده شیوع بیماری کلیوی در مراحل پیشرفته سالانه ۹-۷٪ افزایش می‌یابد^(۱). برای بیمارانی که نیاز به دیالیز کوتاه مدت دارند کاتترهای مرکزی استفاده می‌شود. به علت اینکه این کاتترها کانونهایی برای عفونت، تنگی یا ترومبوز می‌باشد بهتر

۱- استادیار گروه جراحی عروق

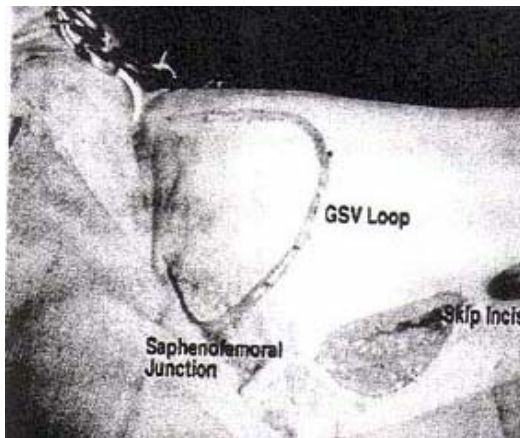
۲- دستیار گروه جراحی عمومی

۳- نویسنده مسئول: دستیار گروه جراحی عمومی، اصفهان - بلوار صفه - مرکز آموزش درمانی الزهراء (س) تلفن همراه: ۰۹۱۳۱۱۱۷۵۴

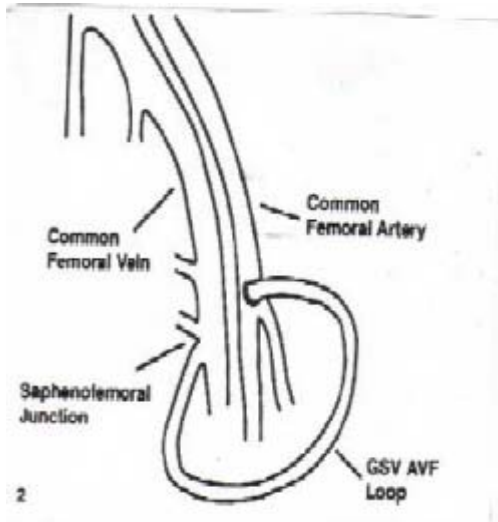
Email: goharian@resident.mui.ac.ir

۳۰۲۰۱- دانشگاه علوم پزشکی و خدمات بهداشتی - درمانی اصفهان

تاریخ دریافت ۲۷ مرداد ۱۳۸۲ تاریخ پذیرش ۱۰ دی ۱۳۸۳



شکل (۱) تصویر حین عمل فیستول صافن و فمورال بعد از آزاد شدن کامل ورید صافن (ورید صافن از شکاف پوستی خارج شده و جهت انجام آناستوموز شریانی وریدی در محل مناسب قرار گرفت).



شکل (۲) دیافراگم فیستول صافنوفمورال

نتایج

در این بررسی ۶۳/۶ در صد جمعیت ۲۲ نفری مورد مطالعه را مردان با میانگین و انحراف معیار سنی $۴۹/۹ \pm ۱۶/۵$ سال و ۳۶/۴ در صد را زنان با میانگین و انحراف معیار سنی $۴/۰۳ \pm ۶۰$ سال تشکیل داده‌اند. در بیماران مورد بررسی ناکارایی اولیه در ۳ نفر (۱۳/۶٪) از بیماران دیده شد و در پیگیری ۲ ساله در مجموع ۵ نفر (۲۲/۷٪) دچار ناکارایی فیستول صافنوفمورال شدند. بقای دو ساله فیستول در جنس مؤنث ۶۲٪ و در جنس مذکر ۸۵٪ بود. خطای معیار بقای دو ساله فیستول در بیماران مورد بررسی $۱/۹۱ \pm ۱۹/۱۸$ (۲۲/۹۳-۱۵/۴۳؛ CI ۹۵٪)

فموریک مکانی بالقوه برای دسترسی به عروق جهت دیالیز می‌باشد. مزیت این روش در دسترس بودن آن، وجود عروق فمورال با قطر نسبتاً بزرگ، جریان بالای خون، محل نامشخص آن و آزاد بودن اندامهای فوقانی در طی انجام دیالیز می‌باشد^(۳). مشکل این روش وجود عفونت، عوارض زخم، ناتوانی به علت آسیب به ورید صافنوس، ایسکمی انتهایی، آمپوتاسیون، خونریزی و ادم اندام تحتانی می‌باشد^(۴).

هدف از انجام این تحقیق بررسی بیمارانی می‌باشد که به دلیل مختلف جهت انجام دیالیز نیاز به فیستول شریانی وریدی صافنوفمورال داشته‌اند. در این تحقیق کارایی و عوارض این نوع فیستول در طی یک دوره دو ساله بررسی شد.

روش بررسی

این مطالعه به صورت مقطعی انجام گرفت طی یک بررسی دو ساله که از فروردین ۱۳۸۰ تا اسفند ماه ۱۳۸۱ در بیمارستان الزهراء اصفهان انجام شد، ۲۲ بیمار مبتلا به نارسایی مزمن کلیه که قبلاً حدود ۳-۵ بار تحت عمل جراحی فیستول گذاری شریانی وریدی در اندامهای فوقانی جهت همودیالیز قرار گرفته بودند، بررسی شدند. این بیماران پس از اخذ رضایت، تحت عمل جراحی ایجاد فیستول صافنوفمورال قرار گرفتند، ابتدا بیهوشی عمومی با برش پوست روی محل اتصال ورید صافن به ورید فمورال انجام شد، ورید صافن مشخص و شاخه‌های آن در این ناحیه بسته شد، سپس ورید صافن تا زیر زانو آزاد و انتهایی ورید در این ناحیه بسته شد و ورید از ناحیه شکاف صافنوفمورال خارج گردید. قسمت پروگزیمال پس از عبور از یک تونل زیر پوستی که در طول ران به سمت شریان فمورال سطحی ایجاد شد به سمت پایین هدایت و با نخ پرولن ۰-۶ به صورت انتها به پهلو به شریان فمورال سطحی یا انتهایی شریان فمورال مشترک آناستوموز شد (شکل‌های ۱ و ۲). یک‌ماه بعد دیالیز از محل فیستول آغاز شد در مدت دو سال بیماران از نظر بقا و کارایی و عوارض فیستول پیگیری شدند شکست فیستول بلافاصله پس از عمل به صورت نداشتن تریل و برویی با عنوان ناکارایی اولیه تعریف شده است. داده‌های تحقیق با استفاده از SPSS ver. 9 و با آزمون بقای Kaplan-Meier و مجذور کای تحلیل گردید.

May و همکارانش برای اولین بار به صورت مقاله‌ای امکان استفاده از ورید صافن بزرگ را به صورت یک لوپ فیستولی با شریان فمورال در قسمت پروگزیمال فمور توضیح دادند^(۸). بعد از آن چند نویسنده دیگر استفاده موفقیت آمیز این روش را توضیح دادند^(۹،۱۰،۱۱). Kinnact و همکارانش با ۳۱ فیستول بیشترین بیمار را توصیف کردند^(۱۲). این افراد نشان دادند که فیستول صافنومورال روش راحتی است ولی بروز آنورسیسم کاذب بیشتر و میزان کارایی آن کمتر از فیستول ساعد می‌باشد در مطالعه ما ناکارایی فیستول‌ها بعد از ۲ سال ۲۲/۷٪ بود که به نظر قابل قبول بوده و مشابه مطالعه دیگران می‌باشد (۲۸/۶٪)^(۵). همگی موارد ناکارایی در سال اول اتفاق افتاده است. مطالعه‌ای که در برزیل انجام شده، ناکارایی یک ساله فیستول صافنومورال ۳۲/۹٪ بوده است و بعضی از بیماران تا حدود ۱۶ سال از فیستول خود استفاده کردند^(۴). ناکارایی ۲۲/۷٪ در مقایسه با ناکارایی یک ساله فیستول‌های رادیو سفالیک نیز که برای نوع اتوژن (۳۰٪) و برای گرافت‌های پلی تترافلورواتیلن (۴۰-۳۰٪) گزارش شده^(۱۳) نتیجه رضایت بخشی است. میزان بقای فیستول در دو جنس اختلاف معنی داری نداشته است. عوارض دیگری مثل خونریزی قابل توجه و عدم کارایی کافی فیستول صافنومورال برای همودیالیز توصیف شده است.

خونریزی‌های تهدید کننده در هیچ مطالعه‌ای گزارش نشده است. Ilig و همکارانش برای کاهش خطر خونریزی در اثر کندن شدن ورید از روش آندوسکوپیک استفاده کردند^(۴). در مطالعه ما هیچگونه عارضه‌ای در خونریزی که نیازمند تزریق خون باشد مشاهده نشد.

در مواقعی که وجود آترواسکلروز از انجام فیستول صافنومورال ممانعت می‌کند روش‌های دیگری مثل ایجاد فیستول بین شریان سیر کمفلکس سطحی ایلیاک و ورید صافن بزرگ یا شریان پوپلیتال و ورید صافن بزرگ استفاده شده است^(۱۴).

از گرافت‌های صناعی به جای لوپ وریدی جهت ایجاد فیستول استفاده می‌شود این روش فراوانی نسبی بیشتر عفونت و کارایی مشابه یا حتی کوتاهتر نسبت به لوپ وریدی داشته است^(۱۵). Vogel و همکارانش در ۱۳۴ بیمار نشان دادند که استفاده از

بود. در مجموع ۲۷/۷٪ از جمعیت در پایان دو سال دارای فیستول کارآمد بودند. میانگین و خطای معیار فیستول در جنس مذکر $1/68 \pm 21/43$ ماه (۲۴/۷۳ - ۱۸/۱۳ : ۹۵٪ CI) و در جنس مؤنث $15/25 \pm 4$ (۲۳/۰۹ - ۷/۴۱ : ۹۵٪ CI) بود. اختلاف معنی داری بین وقوع ناکارایی فیستول در دو جنس وجود نداشت. در مجموع میانگین و انحراف معیار بقای دو ساله فیستول $2/72 \pm 16/43$ ماه بوده است. در مدت پیگیری دو ساله عوارض به صورت عفونت و درد محل عمل هر کدام در دو مورد از بیماران مشاهده شد جدول (۱).

جدول (۱) : عوارض دو ساله فیستول صافنومورال در جمعیت مورد بررسی

عوارض	مرد			زن			کل		
	n (%)	n (%)	n (%)	n (%)	n (%)	n (%)	n (%)	n (%)	n (%)
عفونت	۱ (۷/۱۵)	۱ (۱۲/۵)	۱ (۹/۱)	۰ (۰)	۰ (۰)	۰ (۰)	۰ (۰)	۰ (۰)	۰ (۰)
خونریزی نیازمند تزریق خون	۰ (۰)	۰ (۰)	۰ (۰)	۰ (۰)	۰ (۰)	۰ (۰)	۰ (۰)	۰ (۰)	۰ (۰)
درد محل عمل	۱ (۷/۱۵)	۱ (۱۲/۵)	۱ (۹/۱)	۰ (۰)	۰ (۰)	۰ (۰)	۰ (۰)	۰ (۰)	۰ (۰)
هیپرتانسیون وریدی و ادم اندام تحتانی	۰ (۰)	۰ (۰)	۰ (۰)	۰ (۰)	۰ (۰)	۰ (۰)	۰ (۰)	۰ (۰)	۰ (۰)
ایسکمی انتهای اندام تحتانی	۰ (۰)	۰ (۰)	۰ (۰)	۰ (۰)	۰ (۰)	۰ (۰)	۰ (۰)	۰ (۰)	۰ (۰)
تشدید یا ایجاد نارسایی قلبی	۰ (۰)	۰ (۰)	۰ (۰)	۰ (۰)	۰ (۰)	۰ (۰)	۰ (۰)	۰ (۰)	۰ (۰)

بحث

نیاز به انجام همودیالیز دایمی در حال افزایش می‌باشد در صورتی که مکانهای قابل دسترسی در اندام‌های فوقانی در حال کاهش می‌باشد^(۵).

در مطالعه‌ای نشان داده شده که استفاده از فیستول صافنومورال با وجود اینکه نیاز به دستکاری‌های مکرر و انجام چند باره آن دارد می‌تواند به عنوان یک روش آلترناتیو برای بیمارانی که نیاز به انجام همودیالیز دارند، مورد استفاده قرار گیرد^(۵). این روش ابتدا در سال ۱۹۶۹ با وسیله‌ای به نام Thomas Shunt انجام شد که به صورت شنت خارجی بین ورید صافن بزرگ و شریان فمورال سطحی عمل شد. این روش نتایج طولانی مدت خوبی نداشت که بیشتر به علت عفونت بالا و خونریزی ثانویه به گرافت خارجی بود^(۶،۷).

علاوه بر اینکه این روش در بیمارانی که انجام همودیالیز از مکانهای دیگر مشکل است به کار می‌رود فواید دیگری دارد چون در این روش از ورید به عنوان ارتباط شریان ورید استفاده می‌شود خطر عفونت آن از مواردی که گرافت‌های صنعتی استفاده می‌شود کمتر است. اگر این روش دچار ناکارایی شد، به دلیل اینکه محل تنگی و محل نارسایی فیستول در خود فیستول می‌باشد و خروجی وریدی آسیب ندیده است می‌توان از گرافت شریانی وریدی به جای فیستول استفاده کرد. در روش ما مثل روش Pierre^(۵) از یک آناستوموز استفاده می‌شود. در صورتی که در یک مقاله دیگر از دو آناستوموز استفاده شده است^(۱۸).

در این روش هنگام همودیالیز دستان بیمار آزاد می‌باشد که از حسن‌های این روش است^(۵). بر خلاف مطلوبیت‌های این روش معایبی برای آن وجود دارد. میزان بالای عوارض زخم نسبت به همودیالیز از اندام‌های فوقانی دیده می‌شود. با این وجود در مطالعه ما کلاً ۹/۱٪ عفونت مشاهده شد که نسبت به مطالعات دیگر بسیار کمتر بوده است.

در نظر باشد که ورید صاف بزرگ حداقل آسیب را ببیند، چون این ورید، ذخیره وریدی بسیار خوب، به خصوص در بازسازی شریانی محیطی یا قلبی دارد^(۱۷). از معایب بالقوه این روش که در هر حالت همودیالیز دیده شده، پیشرفت نارسایی قلبی می‌باشد^(۱۹) که البته در مطالعه ما مشاهده نشد. همچنین در مطالعه حاضر عوارض مربوط به هیپرتانسیون وریدی، ادم و ایسکمی مشاهده نشد.

نتیجه گیری

استفاده از گرافت یا لوپ صافنومورال می‌تواند به عنوان روش جایگزین جهت همودیالیز در بیمارانی استفاده شود که از روش‌های دیگر نمی‌توان استفاده کرد. استفاده مکرر از فیستول باعث ناکارآمد شدن آن می‌شود. لذا بیماران در طول دوره درمان خود نیاز به جراحی‌های متعدد جهت ایجاد فیستول پیدا می‌کنند^(۲۰). به طور کلی توصیه می‌کنیم که در ابتدا همودیالیز از طریق اندام‌های فوقانی انجام شود و اگر از اندام فوقانی قابل انجام و دسترس نبود از طریق صافنومورال تلاش شود^(۲۰). اگر صافن بزرگ سالم بود، به جای استفاده از گرافت به علت میزان

گرافت PTFE (پلی تترافلورواتیلن) برای انجام همودیالیز در اندام‌های تحتانی با میزان عفونت ۲۰٪ همراه بوده است. عفونت بیشتر در محل آناستوموز وریدی اتفاق می‌افتد. ۵۲٪ از گرافت‌های عفونی خارج شدند^(۱۵). مشابه این مطالعه را Korzets و همکارانش انجام دادند که در ۳۷ گرافت اندام تحتانی ۱۱٪ عفونت گرافت داشتند^(۱۶). در مطالعه Pierre-Paul و همکارانش ۵۷/۱٪ عفونت در محل عمل داشتند که همگی مربوط به محل انسوزیون جراحی بود و فیستول صافنومورال عفونی نشده بود^(۵). در مطالعه حاضر ۹/۱٪ از بیماران دچار عفونت فیستول صافنومورال شدند که مجبور به بستن فیستول شدیم.

چند فاکتور تکنیکی مهم در طراحی فیستول صافنومورال باید مد نظر باشد. عادت جسمانی بیمار مورد توجه قرار می‌گیرد اگر بیمار چاقی قابل ملاحظه یا Pannus آویزان داشته باشد، این موقعیت جهت انجام فیستول پروگزیمال صافنومورال مناسب نیست. اگر بیمار چاق نباشد باید قادر به قرارگیری در وضعیت کاملاً Supine باشد چون لوپ صافن مناسب در وضعیت Semi-flower به طور کامل قابل دسترسی نیست^(۵).

چند فاکتور شناخته شده نیز جهت دسترسی کامل و موفق به ورید صافن بزرگ جهت انجام فیستول صافنومورال وجود دارد. ورید صافن بزرگ باید تا زیر زانو برداشته شود تا طول کافی وریدی جهت انجام عمل در دسترس باشد. تونل وریدی باید تا حد امکان سطحی باشد تا انجام سوزن زدن جهت همودیالیز به راحتی انجام گیرد^(۱۷).

بسیار مهم است که لوپ وریدی بدون کشش باشد که جهت نیل به این هدف باید منحنی ملایمی در مسیر تونل ایجاد کرد و برای این امر بهتر است یک یا دو شکاف پوستی در طول لوپ وریدی داده شود (شکل ۱). علاوه بر آن ورید باید حداقل ۳ mm قطر داشته باشد چون ورید صافن بزرگ به خودی خود و به طور قابل ملاحظه‌ای افزایش در قطر نمی‌دهد. در این مطالعه یک کودک هفت ساله نیز وجود داشته که به علت ناکافی بودن قطر عروق اندام‌های فوقانی فیستول صافنومورال برای او گذاشته شد این کودک جزء موارد موفق مطالعه بوده است.

شد جهت مراقبت فیستول مهیا گردد این فیستول می تواند به طور موفقیت آمیزی جهت انجام همودیالیز به کار رود

عفونت های بالای آن لوپ فیستول صافن و فمورال به کار برده شود. اگر بیمار به خوبی انتخاب شود و شرایطی که در بالا گفته

References

- 1- Knechtle SJ. *Kidney transplantation and dialysis access* In: Norton, JA, Bolinger, RR, Chang, AE, editors *surgery :Basic science and clinical evidence* . New York :springer -verlag , 2001. 1449 .
- 2- Gorshi TF, Nauyen HQ, Gorshi YC. *Lower -extremity saphenous vein transposition arteriovenous fistula: an alternative for hemodialysis access in AIDS patients*. Am surg . 1998:338-340
- 3- Sheis GR, Storey BG, May J . *Use of the saphenous vein for arteriovenous shunts in the upper thigh* . Med .J . Aust . 1970:2:1241-1242 .
- 4- Illig KA, Orloff M, Lyden SP. *Transposed saphenous vein arteriovenous fistula revisited:new technology for an old idea*. Cardiovasc. Surg. 2002: 10:212-215.
- 5- Pierre paul D, Williams S, Lee T, Gahtan V . *Saphenous vein loop to femoral artery . Arteriovenous fistula :A practical alternative* .Ann vasc sury 2004;18:223-224.
- 6- Thomas GI. *A large -vessel appliqué arteriovenous shunt for hemodialysis* . Trans Am . Sco . Artif . Intern . Org. 1969:15:288-292 .
- 7- May J, Johnson JR, Evans R. *Experience with large vessel appliqué (Thomas)shunts for hemodialysis* . Med . J . Aust .1970:2:1163-1165.
- 8-May J, Tiller D, Johnson J . *Saphenous vein arteriovenous fistula in regular dialysis treatment* . N . Engl . J. Med . 1969:280:770 .
- 9-Lawton RL , Freeman RM. *Unusual intra and extra corporeal connection for vascular access*. Proc . Eur. Dial. Transplant . Assoc . 1970:7:413.
- 10- Perez Alvarez JJ, Vargas Rosendo R, Gutierrez Bosque R . *A new type of subcutaneous arteriovenous fistula for chronic hemodialysis in children* . Surgery 1970:67:355-359 .
- 11- Firlit CF , Canning J . *saphenofemoral shunt* . Arch . Surg . 1972:104:854-855.
- 12- kinnaert P, Vereerstraent P, Toussaint C. *Saphenous vein loop fistula in the thigh for maintenance hemodialysis*. World .Surg . 1979: 3: 95: 98.
- 13- Mocelin AJ , Brandina L , Matini AM , Rodrigues , AF M , Delfino DA V , Vienna CA A . *Native femoral artery – saphenous vein fistula for hemodialysis* . Braz J Urol, 2001 ; 27(2) :136-138
- 14- Ryan JJ, perkins JD. *Saphenous to popliteal arteriovenous fistula as a suitable alternative in chronic hemodialysis* . Br.J.Surg .1989:168:550-551.
- 15- Vogel KM, Martino MA, O'Brien SP . *commlivations of lower extremity arteriovenous grafts in patients with end stage renal disease* . South Med . J. 2000:93:593-595 .
- 16- Korzets A, Ori Y, Baytner S . *The femoral artery -femoral vein polytetrafluroehtylene graft a 14 -year retrospective study* . Nephrol Dial Transplant . 1998;13:1215-1220.
- 17- Morgan A , Lazarus M . *Vascular access for dialysis : technics and results with newer methods* . Am J Surg . 1975:129:432-437.
- 18- Izquierdo GF,Vivero RR . *Venous autograft for hemodialysis* . Nephron 1971:8:57:-66.
- 19-Fee HJ, Levisman J, doud RS . *High output CHF From femoral arteriovenous shunt for vascular access* . Ann Surg . 1976:183:321-323.
- 20- Willson SE. *Vascular interposition (Bridge fistulas) for hemodialysis . in : Wilson SE . vascular access* . 4th ed . St.louis ,Mosby. 2002 : 101 –113

