



CASE REPORT

معرفی یک مورد فیروز مادرزادی کبد

محمد حسین آنتیک چی^۱، رویا السادات حسینی^{۲*}

- ۱- استادیار گروه بیماریهای داخلی، فوق تخصص گوارش و کبد، بیمارستان آموزشی شهید صدوقی یزد
- ۲- دستیار گروه بیماریهای داخلی، دانشگاه علوم پزشکی و خدمات بهداشتی درمانی شهید صدوقی یزد

تاریخ پذیرش: ۱۳۸۹/۳/۱۲

تاریخ دریافت: ۱۳۸۸/۷/۲۷

چکیده

فیروز مادرزادی کبد (CHF: Congenital Hepatic Fibrosis) بیماری نادر است که در آن افزایش فشار ورید پورت بدون اختلال مشخص در عملکرد کبد یا کلیه رخ می‌دهد. این بیماری زیر گروهی از بیماری‌های مادرزادی است که به عنوان بیماری‌های فیروپلی کیستیک با طیف وسیعی از علائم کلینیکی بر حسب زمان تظاهر همراه می‌باشد. مشخصه آن فیروز کبدی، افزایش فشار ورید پورت و بیماری کیستیک کلیوی است. مورد گزارش شده آقای ۲۲ ساله که با تظاهر کلانثریت حاد چرکی و افزایش فشار ورید پورت بصورت استفراغ خونی مراجعه وطنی بررسی‌های تکمیلی انجام شده از جمله بیوپسی کبد و کلیه تشخیص فیروز مادرزادی کبد داده شد.

واژه‌های کلیدی: فیروز مادرزادی کبد- بیماری کیستیک کبدی- بیماری کیستیک کلیوی- سیروز کبدی

* (نویسنده مسئول)؛ تلفن: ۰۳۵۱-۸۲۲۴۰۰۰؛ فکس: ۰۳۵۱-۸۲۲۴۱۰۰؛ ت الکترونیکی: mhantikchi@yahoo.com

مقدمه

فیروز مادرزادی کبد (CHF: Congenital Hepatic Fibrosis) بیماری نادر است که در آن افزایش فشار ورید پورت بدون اختلال مشخص در عملکرد کبد یا کلیه رخ می‌دهد (۱،۲). این بیماری زیر گروهی از بیماری‌های مادرزادی است که به عنوان بیماری‌های فیروپلی کیستیک با طیف وسیعی از علائم کلینیکی بر حسب زمان تظاهر همراه می‌باشد.

CHF یک بیماری اتوزوم مغلوب نادر است که انسیدانس واقعی آن ناشناخته می‌باشد، تنها چند صد بیمار در سرتاسر جهان گزارش شده است. بیماری به هر دو شکل تک گیر (۵۶٪) و خانوادگی گزارش شده است. بیماری بطور اولیه سیستم کبدی صفراوی و کلیوی را درگیر می‌کند. مشخصه آن فیروز کبدی، افزایش فشار ورید پورت و بیماری کیستیک کلیوی است (۲،۳).

معرفی بیمار

آقای ۲۲ ساله که با شکایت تب و لرز، درد شکم و زردی مراجعه نمود. درد شکم بیمار از دو هفته قبل از مراجعه شروع شده که همراه با تهوع و استفراغ بوده است. بیمار سابقه

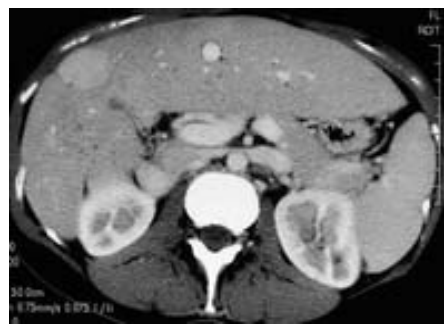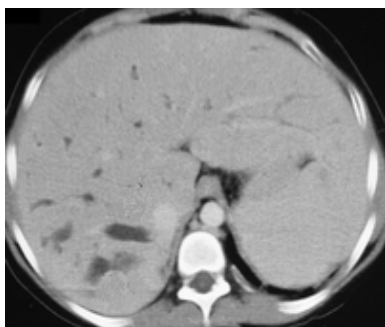بیماری خاصی را تاکنون ذکر نمی‌کرد. در معاینه‌ی بیمار تب (T=۳۸/۵°C)، اسکلرا ایکتریک، کبد ۳cm و طحال ۷cm زیر لبه دنده لمس شد.

بررسی از نظر بیماری ویلسون منفی بود.

سونوگرافی شکم: هپاتواسپلنومگالی با اکوژنسیته غیر یکنواخت و خشن با نواحی اکوژنیک کوچک، قطر مجاری صفراوی و ورید پورت نرمال، کلیه‌ها بزرگ با نمای پارانشیم بصورت خشن و از بین رفتن حد کورتیکو مدولاری و افزایش اکوژنسیته

سی تی اسکن شکم با کنتراست: هپاتواسپلنومگالی با مناطق هیپودنس پراکنده در کبد، کلیه‌ها بزرگ دارای حدود لوبوله و مناطق هیپودنس منتشر به نفع ضایعات پارانشیمال، لفادنوپاتی مشاهده نشد.

بیمار ضمن بستری دچار استفراغ خونی شد. با توجه به پان سیتهونی، اسپلنومگالی و مختل بودن تست‌های کبدی تحت آندوسکوپی از دستگاه گوارش فوقانی و آسپیراسیون و بیوپسی از مغز استخوان قرار گرفت.



شکل شماره ۱: سی تی اسکن شکم

پاراکلینیک:

FBS: ۱۰۰ BUN: ۷۰ Cr: ۱/۷
 HBsAg: negative HCV Ab: negative HIV
 Ab: negative
 Total protein: ۷/۲ Albumin: ۳/۲
 UA: protein+ Blood++ RBC: ۱۰-۱۵

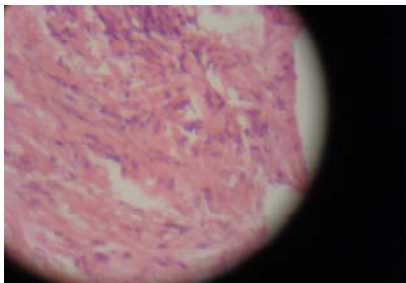
WBC: ۳۲۰۰ / μl (PMN ۸۰%, LYMPH ۲۰%)
 RBC: ۳۹۵۰۰۰۰ / μl
 Hb: ۱۰/۹ g/dl MCV: ۸۰ MCH: ۲۷/۳ Plt:
 ۴۵۰۰۰ / μl
 ESR: ۸۷ CRP: +++ LDH: ۳۶۲ Amylase: ۱۶۳
 ALT: ۲۷ AST: ۵۳ ALP: ۲۱۸ Billirubin (T: ۲/۵, D: ۱/۵)

مجاری بین لوبولار و سلول های التهابی حاد و مزمن با ارجحیت لنفو پلاسماسل و نوتروفیل دیده می شود.

بیوپسی کلیه: اتساع کیستیک توپول های کلیوی

جزئیات میکروسکوپی بیوپسی کلیه: در بررسی میکروسکوپی برشهای تهیه شده از تمامی نمونه‌ی ارسالی بافت کلیه یک گلومرول با مورفولوژی در حد طبیعی مشهود است. اتساع کیستیک تعدادی از لوله‌های کلیه بویژه در ناحیه مدولا وجود دارد. لوله‌های کیستیک مفروش از یک ردیف سلول‌های مکعبی بوده و بوسیله نواحی وسیعی از استروما جدا گردیده‌اند.

با توجه به درگیری همزمان کلیه با کبد با تابلوی کلانژیت حاد چرکی که یکی از تابلوهای علامتی بیماری CHF می‌باشد بیماری مادرزادی مطرح که با توجه به بیوپسی کلیه و کبد در نهایت برای بیمار تشخیص فیروز مادرزادی کبد داده شد و با تشخیص کلانژیت حاد، تحت درمان با آنتی بیوتیک قرار گرفت که حال عمومی وی بهبود یافت همچنین با توجه به سیروز و افزایش فشار ورید پورت، تحت درمان های نگهدارنده قرار گرفت.

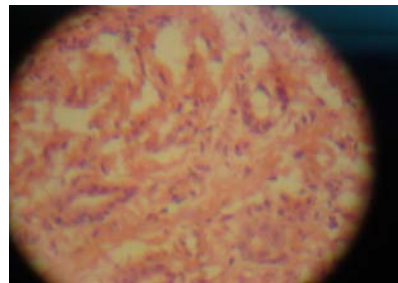


اندوسکوپی: واریس مری (درجه ۲) و گاستروپاتی پورتال هیپرتنسیو خفیف.

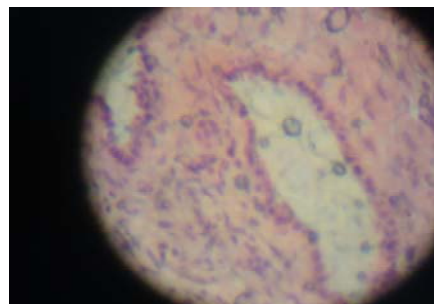
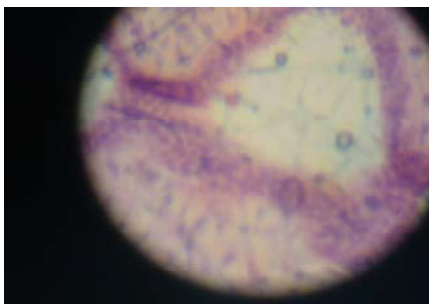آسپیراسیون و بیوپسی از مغز استخوان: عناصر هماتوپوئیتیک در هر سه رده با بلوغ و مورفولوژی طبیعی، افزایش رده اریترئید و مگاکاریوسیت، نسبت میلوئید به اریترئید ۱/۲ به ۱. با توجه به شرایط بالینی و شرایط پاراکلینیک از قبیل هماچوری و پروتئینوری و افزایش کراتینین همراه با کلیه‌های بزرگ همراه با نمای پارانشیم خشن و افزایش اکوزنسیته در سونوگرافی طبق نظر نفرولوژیست با شک به گلومرولونفریت بیوپسی کلیه و همچنین بدلیل اختلال تست‌های کبدی بیوپسی کبد انجام شد.

جزئیات میکروسکوپی بیوپسی کبد:

بیوپسی کبد نشان دهنده مقاطعی از باند های ضخیم سفید بافت همبند کلانژوز که بطور نسبی کبد را در نواحی پری پورتال احاطه کرده است. ساختمان لوبولار کبدی دست نخورده باقی مانده است. بافت همبند پری پورتال توسط تعدادی مجاری بین لوبولی که بصورت سلول های اپیتلیال مجاری بدون کانالیکولیشن هستند احاطه شده است. اتساع خفیف جزئی در



شکل شماره ۲: بیوپسی کبد



شکل شماره ۳: بیوپسی کلیه

بحث

CHF بیماری اتوزوم مغلوبی است که بطور اولیه سیستم کبدی- صفراوی و کلیوی را درگیر می‌کند. مشخصه آن فیروز کبدی، افزایش فشار ورید پورت و بیماری کیستیک کلیوی است (۱،۲،۳). تظاهر کبدی این بیماری اولین بار در سال ۱۸۵۶ میلادی توصیف شد و در سال ۱۹۶۱ اصطلاح CHF توسط Kerr و همکارانش بیان شد (۴). CHF از دسته بیماری‌های فیروپلی کیستیک است. سایر بیماری‌های این گروه شامل سندروم کارولی و بیماری کلیه پلی کیستیک غالب و مغلوب می‌باشد. CHF در نتیجه اختلال در شکل‌گیری Ducal plate (پیش ساز جنینی سیستم صفراوی) ایجاد می‌شود و بطور ثانویه باعث تنگی سیستم صفراوی و فیروز پری پورتال ثانویه شده که در نتیجه آن افزایش فشار ورید پورت رخ می‌دهد. CHF یک ناهنجاری Ductal plate در مجاری صفراوی داخل لوبولی کوچک است در حالیکه بیماری کارولی مجاری صفراوی کبدی بزرگ را درگیر می‌کند (۵،۶). ضایعه‌ی کلاسیک کلیوی همراه CHF بیماری کلیه پلی کیستیک اتوزوم مغلوب است که باعث اختلال عملکرد کلیوی می‌شود. همراهی آن با بیماری کلیه پلی کیستیک اتوزوم غالب (ADPKD) نیز مخصوصاً در بالغین گزارش شده است (۷-۱۰).

انسیدانس واقعی این بیماری ناشناخته است. تنها چند صد بیمار در سرتاسر جهان گزارش شده است. بیماری به هر دو شکل تک‌گیر (۵۶٪) و خانوادگی گزارش شده است و هیچ برتری جنسی نشان داده نشده است.

شروع تظاهرات از نظر شدت و نوع علائم متفاوت است. بیماران معمولاً تظاهرات غیر اختصاصی دارند که تشخیص ابتدائی را سخت می‌سازد. سن شروع علائم ممکن است از دوران کودکی تا دهه پنجم زندگی متغیر باشد (۸،۱۱). با این حال اکثر بیماران همانند بیمار ما در زمان جوانی و ابتدای بزرگسالی تشخیص داده می‌شوند (۱۲،۱۳).

CHF چهار شکل متفاوت دارد: نوع همراه با افزایش فشار ورید پورت (شایعترین فرم)، نوع همراه با کلاتریت، نوع مخلوط و نوع تأخیری. CHF در بیماران با فرم همراه با افزایش فشار

ورید پورت با خونریزی از واریس مری، در نوع کلاتریت با کلستازهای مشخص و کلاتریت‌های راجعه و در فرم تأخیری در سن بالاتر یا بصورت یک یافته اتفاقی تظاهر می‌کند. در بیمار ما تظاهر ابتدایی بیماری بصورت کلاتریت بود که اندکس‌های التهابی حاد دلالت بر کلاتریت حاد چرکی داشته که بطور ثانویه روی پدیده‌ی فیروپلیک مزمن سوار شده بود. در سیر، بستری بیمار دچار هماتمز شد و با توجه به واریس مری در اندوسکوپی تشخیص افزایش فشار ورید پورت در وی داده شد. کلاتریت بطور مشخص با میزان عوارض و مرگ و میر در CHF همراهی دارد، زمانی که درگیری کبد غالب باشد کودکان ممکن است تا انتهای کودکی یا حتی بزرگسالی بدون علامت باشند. ضایعه‌ی کلیوی همزمان نیز ممکن است تا ابتدای بزرگسالی بدون علامت باشد. اکثر نوزادان و کودکان با درگیری غالب کلیوی به علت نارسائی کلیوی در مراحل ابتدائی زندگی فوت می‌کنند. اکثر بیماران با علائم و نشانه‌های افزایش فشار ورید پورت تظاهر می‌کنند که شامل هماتمز و ملنا است (۱۴). موقعی که ضایعه کبدی تظاهر کلینیکی غالب بیماری باشد بیماران مبتلا ممکن است برای سالها قبل از ظاهر شدن درگیری کبدی بدون علامت باشند و سپس بصورت حملات تکرار شونده خونریزی گوارشی با شدت متفاوت تظاهر کنند. بطور نادر بیماران ممکن است با درد شکمی که محدود به قسمت فوقانی راست شکم است تظاهر یابند. هپاتومگالی تقریباً در همه بیماران با درگیری غالب در لوب چپ کبد وجود دارد، در لمس قوام کبد نرم است و سطح آن صاف یا به طور خفیف ندولار است. لبه کبد گاهی مواقع نامنظم است که مطرح کننده سیروز می‌باشد. در اکثر بیماران اسپلنومگالی همراه با شواهد هیپر اسپلنسیسم وجود دارد که در بیمار مورد نظر هر دو علامت هپاتومگالی و اسپلنومگالی در معاینه وجود داشت. تست‌های عملکرد کبدی ممکن است نرمال باشد یا تنها بطور متوسط افزایش یابد (۱۵، ۱۰، ۷).

اساس تشخیص بیوپسی کبد است (۱۵، ۱۶) که در آن باندهای فیروز اپیتلیوم مکعبی را به هم متصل می‌کنند و فیروز پری لوبولار و پری پورتال منتشر با ضخامت متفاوت که ساختمان

و تشخیصی جهت بیماری باقی می ماند. پروگنوز در این بیماری به میزان افزایش فشار ورید پورت و خونریزی گوارشی ثانویه بستگی دارد؛ با این حال پروگنوز ممکن است با جراحی شنت بهبود یابد ولی طول عمر نهایی این بیماران می تواند توسط درجاتی از نارسائی کلیه محدود شود (۱).

لوبولار را بر هم نزرده است مشاهده می شود. صفحه محدود کننده دست نخورده است و پارانشیم توسط باندهایی از فیروز مجزا شده است. تغییر التهابی و ندول های رژنراتیو وجود ندارند یا به میزان ناچیز وجود دارد. در صورت اضافه شدن التهاب مثلا کلانثریت سلول های التهابی بر روی ساختمان فیبروتیک قبلی ارتشاح می یابند اما اساس نمای پاتولوژیک تغییر چندانی نکرده

منابع:

- 1- Mowat AP. Congenital hepatic fibrosis. In: *Liver disorders in childhood*. 3rd ed. London: Butterworth Heinemann; 1993. p.307-12.
- 2- Desmet VJ. *What is congenital hepatic fibrosis?* Histopathology 1992; 20(6):465-77.
- 3- Bernstein J, Stickler GB, Neel IV. *Congenital hepatic fibrosis: evolving morphology*. APMIS Suppl. 1988; 4(suppl 4):17-26.
- 4- Kerr DN, Harrison CV, Sherlock S, Walker RM. *Congenital hepatic fibrosis*. Q J Med. 1961;30:91-117.
- 5- Akhan O, Karaosmanoglu AD, Ergen B. *Imaging findings in congenital hepatic fibrosis*. Eur J Radiol. 2007;61(1):18-24.
- 6- Desmet VJ. *Congenital diseases of intrahepatic bile ducts: variations on the theme "ductal plate malformation"*. Hepatology. 1992;16(4):1069-83.
- 7- Summerfield JA, Nagafuchi Y, Sherlock S, Cadafalch J, Scheuer PJ. *Hepatobiliary fibropolycystic diseases: a clinical and histological review of 51 patients*. J Hepatol 1986; 2:141-56.
- 8- Sherlock S. Cystic diseases of the liver. In: Schiff L, Schiff E, editors. *Diseases of the liver*. 7th ed. Philadelphia: Lippincott Williams & Wilkins; 1999. p. 1083-90.
- 9- Ernst O, Gottrand F, Calvo M, Michaud L, Sergent G, Mizrah D. *Congenital hepatic fibrosis: findings at MR cholangiopancreatography*. AJR Am J Roentgenol 1998; 170:409-412.
- 10- Fulcher AS, Turner MA, Sanyal AJ. *Case 38: Caroli disease and renal tubular ectasia*. Radiology 2001; 220(3):720-23.
- 11- Potet F, Molas G, Feldmann G, Barge J. *Anatomo-clinical problems posed by congenital hepatic fibrosis*. Cah Med 1971; 12(12):1015-30.
- 12- De Vos M, Barbier F, Cuvelier C. *Congenital hepatic fibrosis*. J Hepatol 1988; 6(2):222-8.
- 13- Ishak KG, Sharp HL. *Developmental abnormalities and liver disease in childhood*. In: MacSween RN, Burt AD, Portmann BC, Ishak KG, Scheuer PJ, Anthony PP, editors. *Pathology of the liver*. 3rd ed. Edinburgh: Churchill Livingstone; 2001. p.107-54.

- 14- Summeffeld JA, Nagafuchi Y, Sherlock S, Cadafalch J, Scheuer PJ. *Hepatobiliary fibropolycystic disease. A clinical and histological review of 51 patients*. J Hepatol 1986; 2(2):141-56.
- 15- Grossman E, Rubinstein Z, Adar R, Horowitz A, Knecht A, Rosenthal T. *Computerized tomography in the diagnosis of congenital hepatic fibrosis*. Isr J Med Sci 1984; 20(1):37-40.
- 16- de Ledinghen V, Le Bail B, Trillaud H, Bemard PH, Saric J, Balabaud C, et al. *Case report: secondary biliary cirrhosis possibly related to congenital hepatic fibrosis -evidence of decreased number of portal branch veins and hypertrophic peribiliary vascular plexus*. J Gastroenterol Hepatol 1998; 13(7):720-7.