

بررسی ترمیم نقص استخوان با استفاده از غشاء ژلاتین- کیتوسان و سلول‌های بنیادی مشتق از چربی در موش صحرایی: ارزیابی رادیولوژیک و بیومکانیک

سمیه صالحی شمیران^۱، مهرانگیز صدوقی^۲، سید همایون صدراپی^۳، غلامرضا کاکا^{۴*}

چکیده

مقدمه: سلول‌های بنیادی مشتق از چربی (ADSCs)، سلول‌های چند استعدادی هستند که قابلیت تمایز به سلول‌های استئوژنیک را دارند. از داربست‌های کیتوسان و ژلاتین که ساختاری تخریب‌پذیر و زیست‌سازگار دارند، جهت ترمیم بافت‌ها استفاده می‌شوند. هدف از این تحقیق، بررسی ترمیم نقص استخوان با استفاده از غشاء ژلاتین- کیتوسان و سلول‌های ADSCs در موش صحرایی است. روش بررسی: ۶۰ موش صحرایی نر بالغ در شش گروه مساوی قرار گرفتند. گروه نرمال دارای استخوان سالم و دست نخورده بوده و برای مقایسه بیومکانیک مورد استفاده قرار گرفته‌اند. گروه نرمال فورامن پس از خارج کردن استخوان فمور از بدن حیوان با ایجاد نقص استخوانی، مشابه گروه‌های تجربی تحت تست بیومکانیک قرار گرفت. گروه شاهد بعد از ایجاد نقص استخوانی، هیچگونه درمانی دریافت نکردند. گروه شم بعد از ایجاد نقص استخوان محیط کشت در محل آسیب تزریق شد. گروه ژلاتین - کیتوسان از غشاء در محل آسیب استخوانی استفاده شد. گروه سلول نیز پیوند سلول‌های ADSC در محل آسیب انجام شد.

نتایج: بررسی‌های رادیوگرافی نشان داد که هیچگونه اختلاف معنی‌داری میان گروه‌های شاهد و شم وجود ندارد. اگر چه رادیوپاستیتی محل آسیب استخوان در گروه‌های غشاء و سلول در مقایسه با گروه شاهد، افزایش مختصری داشت اما یافته‌های حاصل از آزمون بیومکانیک نشان داد که میانگین حداکثر مقاومت استخوان در گروه‌های درمانی در مقایسه با گروه شاهد افزایش معنی‌داری ندارد ولی در مقایسه با گروه نرمال فورامن افزایش معنی‌داری را نشان می‌دهد.

نتیجه‌گیری: به نظر می‌رسد که استفاده از داربست غشاء ژلاتین- کیتوسان و پیوند سلول‌های ADSC جهت ترمیم نقص استخوانی مؤثر است.

واژه‌های کلیدی: سلول‌های ADSC، غشاء کیتوسان - ژلاتین، پیوند سلول، ترمیم استخوان، موش صحرایی

۱- دانشجوی زیست شناسی تکوینی جانوری، دانشگاه آزاد اسلامی، واحد تهران شمال، تهران، ایران

۲- استاد گروه زیست شناسی، دانشگاه آزاد اسلامی، واحد تهران شمال، تهران، ایران

۳- استاد گروه علوم تشریح، مرکز تحقیقات علوم اعصاب و گروه علوم تشریح، دانشگاه علوم پزشکی و خدمات بهداشتی درمانی بقیه الله (عج)، تهران، ایران

۴- دانشیار گروه علوم تشریح مرکز تحقیقات علوم اعصاب، دانشگاه علوم پزشکی و خدمات بهداشتی درمانی بقیه الله (عج)، تهران، ایران

* نویسنده مسئول؛ تلفن: ۰۹۱۲۴۸۴۳۸۹۷، پست الکترونیکی: gh_kaka@yahoo.com

تاریخ دریافت: ۱۳۹۳/۸/۵ تاریخ پذیرش: ۱۳۹۴/۱/۲۰

مقدمه

آسیب استخوانی یکی از چالش‌های علم پزشکی محسوب می‌شود که هر ساله هزینه زیادی برای درمان را در دنیا تحمیل می‌کند (۱). آسیب‌های استخوانی از تومورها، بیماری‌ها، عفونت‌ها، تروما، اختلالات بیوشیمیایی و ناهنجاری‌های اسکلتی دوران جنینی ناشی می‌شود. امروزه با توجه به آمار بالای تصادفات و شکستگی‌های منجر به نقایص استخوانی، مشکلات ظاهری، عملکردی و روانی ناشی از آنها و نیز محدودیت امکان پیوند مناسب استخوان، محققان به دنبال راهکارهای نوین جهت ترمیم استخوان‌های آسیب دیده می‌باشند (۲).

امروزه با توجه به تعداد کم اهداکنندگان بافت و آلودگی‌های ویروسی، تحولاتی در مهندسی بافت به کمک سلول‌های بنیادی و داربست‌های گوناگون اعم از سنتزی و به ویژه طبیعی در حال انجام است (۳،۴). بافت چربی به دلیل داشتن مقادیر زیاد سلول بنیادی در مقایسه با مغز استخوان (۵) و قابلیت پیوند به میزبان خودی و غیرخودی، توجه زیادی را به خود جلب کرده است (۶). نکته قابل توجه، دسترسی آسان به حجم زیادی از چربی طی روند لیپوساکشن است (۷،۸). مطالعات جدید نشان می‌دهد که استفاده بافت چربی به عنوان منبع سلول‌های بنیادی مزانشیمی، پتانسیل عظیمی را برای کاربردهای مهندسی بافت و تهیه داربست طبیعی فراهم می‌کند (۹).

امروزه یکی از استراتژی‌های مرسوم در مهندسی بافت، ساخت داربست‌های زیست تخریب پذیر به عنوان بستری برای سلول‌های بنیادین است (۱۰،۱۱). یک داربست آرمانی باید غیرسمی، زیست‌سازگار و دارای استحکام مکانیکی مناسب باشد و محیط آن نیز در مقیاس میکرومتری، توانایی پشتیبانی چسبندگی سلولی، رشد و تمایز سلول‌ها به یک فنوتایپ مناسب را داشته باشد (۱۰). از سوی دیگر، این داربست‌ها می‌بایست توانایی هدایت استخوانی به منظور رشد استخوان در داخل و اطراف کاشتنی را داشته باشند و بتوانند فاکتورهای رشد و سلول‌ها را در خود حمل کنند (۱۲).

Seggio و همکاران از سلول‌های بنیادی مشتق از چربی ADSC (Adipose Derived Stem Cell) برای درمان آسیب‌های نخاعی حاد و بهبود در عملکرد عصبی استفاده کردند. آنها همچنین از سلول‌های ADSC برای تمایز به آستروسیت‌ها، الیگودندروسیت‌ها و سلول‌های عصبی استفاده کردند (۱۳).

Abukawa و همکاران در مطالعه ای سلول‌های بنیادی مشتق از چربی اتولوگ در خوک را در D اسید L-لاکتیک گلیکولیک کشت داده و به فک پایین آسیب دیده منتقل نمودند. بررسی‌های رادیوگرافی محل ترمیم استخوان با سلول‌های بنیادی همراه با داربست در گروه تجربی نشان داد که ترمیم استخوان ناحیه کال در مقایسه با گروه شاهد از رشد بسیار بهتری برخوردار است (۱۴). در مطالعه‌ای که توسط Haghghat و همکاران انجام گرفت، از سلول‌های بنیادی مشتق از چربی برای درمان ضایعات استخوانی فک پایین در سگ استفاده شد (۱۵).

Schliephake و همکاران در تحقیق خود، از سلول‌های استخوان انسان استفاده کرده و آنها را در سه نوع مختلف داربست شامل تری‌کلسیم فسفات، کلاژن معدنی و کرینات کلسیم کشت داده و سپس سلول‌های بنیادین مشتق از بافت چربی انسانی را روی این داربست‌ها قرار دادند. نقص استخوانی را در فک پایین موش‌ها ایجاد نموده و پس از گذشت ۶ هفته ملاحظه کردند که کشت سلول‌های بنیادین مشتق از چربی انسانی نقش چندانی در ترمیم استخوان نداشته است (۱۶).

Zhu و همکاران در مدل حیوانی نشان دادند که پیوند هم‌زمان بافت چربی و سلول‌های بنیادی کشت نشده مشتق از بافت چربی می‌تواند موجب طولانی‌شدن ماندگاری بافت گردد. پیوند بافت چربی به تنهایی در مقایسه با پیوند بافت چربی به همراه سلول‌های بنیادی مشتق از چربی، فشردگی مویرگ‌ها را نزدیک به شش برابر و ماندگاری بافت را تا ۹ ماه افزایش می‌دهد. علت آن، ممکن است عامل رشد رگ‌زایی ترشح شده

از سلول‌های بنیادی مشتق از چربی باشد (۱۷).

نتایج مطالعه دیگر نشان داد که داربست ژلاتین-کیتوسان، تکثیر سلول‌های بنیادی پالپ دندان (SHED: Stemcells from Human Exfoliated Deciduous teeth) را افزایش داده است. اگر چه اتصال این سلول‌ها به داربست سست است ولی می‌توان از لینکرهایی برای اتصال محکم این سلول‌ها استفاده نمود (۱۸). با وجود مزیت‌های فراوانی که بافت چربی برای سلول درمانی نسبت به مغز استخوان دارد، اما کمتر به آن توجه شده و بیشتر از مغز استخوان برای تهیه سلول‌های مزانشیمی استفاده می‌شود. هدف از تحقیق حاضر، بررسی ترمیم نقص جزئی استخوان توسط داربست سلول‌های بنیادی مشتق از چربی (ADSCs) و غشا ژلاتین-کیتوسان با استفاده از روش‌های رادیولوژیک و بیومکانیک در موش صحرایی است.

روش بررسی

در این پژوهش از ۶۰ موش صحرایی نر و بالغ ۱۲-۸ هفته‌ای نژاد البینو-ویستار استفاده شد. خوراک دام موش‌ها به صورت حبه به همراه آب و به صورت آزاد در دسترس آنها قرار گرفت. دمای حیوانخانه در حدود 22 ± 2 درجه سانتی‌گراد و روشنایی آن به طور دوره روشنایی و تاریکی تناوب ۱۲ ساعته و در شرایط مطلوب و استاندارد حیوانخانه دانشگاه علوم پزشکی بقیه الله نگهداری شدند. حیوانات به طور تصادفی به ۶ گروه تقسیم شدند.

گروه موش‌های نرمال (Normal) دارای استخوان سالم و بدون هیچ نقصی مورد مطالعه قرار گرفتند. این گروه تنها در تست بیومکانیک مورد ارزیابی قرار می‌گیرد. گروه موش‌های نرمال فورامن (Normal Foramen) پس از خارج‌سازی استخوان، نقص در خارج از بدن حیوان ایجاد شد. این گروه تنها در تست بیومکانیک مورد ارزیابی قرار گرفتند. گروه شاهد بر روی استخوان فمور پای راست در ناحیه قسمت فوقانی اپی‌فیز، دیستال، سوراخی به صورت دو طرفه ایجاد و هیچ درمانی دریافت نکردند. گروه شم ۷۲ ساعت بعد از ایجاد آسیب، ۵۰ میکرولیتر محیط کشت به محل نقص تزریق شد. در گروه

سلول درمانی که ۷۲ ساعت بعد از ایجاد آسیب، تعداد یکصد و پنجاه هزار سلول ADSCs به صورت غیراتولوگ به محل آسیب تزریق شد. گروه ژلاتین-نقص در استخوان فمور اعمال شده و ۳ روز بعد، پیوند غشاء ژلاتین-کیتوسان در محل آسیب انجام شد.

بیهوشی موش‌ها توسط ترکیبی از کتامین به مقدار، 90 mg/Kg و گزیلازین (زایلازین) به مقدار 10 mg/Kg به صورت داخل صفاقی صورت گرفت. پس از آن، موی پای حیوان تراشیده و پوست خلفی خارجی ران با استفاده از بتادین و الکل استریل شد. پس از تراشیدن موی ناحیه میانی سطح خارجی ران، شستشو با بتادین انجام شده و با استفاده از روش کاملاً استریل برشی به طول دو سانتی‌متر با تیغ بیسوری در ناحیه فوق در پای راست حیوانات ایجاد و پس از کنار زدن عضلات سطحی و فاسیاهای عمقی، استخوان ران نمایان شد. سپس توسط مته‌ای به قطر ۱ میلی‌متر، سوراخی به صورت دو طرفه (Transcortical) در ناحیه دیستال دیافیز استخوان فمور ایجاد شد. در پایان عمل جراحی، عضلات با نخ بخیه قابل جذب و پوست به وسیله نخ سیلک ۴ صفر دوخته شده و مراقبت از حیوانات پس از عمل جراحی صورت گرفت. پس از گذشت ۷۲ ساعت از جراحی، ناحیه عمل مجدداً باز شده و در گروه‌های سلول درمانی، ۵۰ میکرولیتر محیط کشت. به همراه 150000 سلول و در گروه شم، فقط ۵۰ میکرولیتر محیط کشت تزریق و سپس عضلات و پوست دوخته شدند. همچنین در گروه غشاء درمانی، پیوند غشاء ژلاتین-کیتوسان در محل آسیب انجام گرفت.

از آن جایی که در این تحقیق از پیوند غیراتولوگ سلول‌های بنیادین چربی استفاده شده، چربی مورد نیاز حفره شکمی موش‌های اهدا کننده، گرفته و پس از خورد نمودن به روش مکانیکی، با استفاده از $40\% \text{ کلرژناژ}$ و ۲ میلی‌لیتر محیط کشت αMEM به مدت ۳۰ تا ۱۵ دقیقه توسط همزن به خوبی هم‌زده شد. سپس این محلول را از فیلتر مش ۷۰ میلی‌متری عبور داده و بعد از سانتریفیوژ، در یک پلیت در داخل انکوباتور نگهداری شد.

دقیقه در تاریکی تحت تأثیر محلول کروموزن DAB که رسوب قهوه‌ای رنگ ایجاد می‌کند، قرار گرفتند. به دنبال آن، شستشو با PBS انجام شد. نمونه‌ها توسط میکروسکوپ اینورت مورد بررسی قرار گرفتند.

چهار هفته بعد از پیوند سلول‌ها، بررسی رادیوگرافی نمونه‌های استخوان فمور پای راست حیوانات با استفاده از دستگاه Senographe 600T Senix H.F و با دوز اشعه ۲۲ KV و ۹mas در دو نمای قدامی خلفی (AP) و طرفی (Lat) بر روی کلیشه‌های ماموگرافی انجام شد. هر یک از تصاویر رادیوگرافی به صورت کد مخفی توسط متخصصین ارتوپدی و رادیولوژی از نظر میزان دانسیته و کال استخوانی با استفاده از روش اصلاح شده Madsen و همکاران مورد ارزیابی و نمره‌دهی از صفر تا پنج قرار گرفتند (۱۹) (جدول ۱).

جدول ۱: درجه بندی کال استخوانی در نمای X-Ray با استفاده از روش اصلاح شده (۱۹)

میزان کال استخوانی	درجه
فاقد کال	صفر
کال خیلی ضعیف	یک
کال ضعیف	دو
کال نرمال	سه
کال خوب	چهار
کال خیلی خوب	پنج

مقاومت مکانیکی استخوان‌ها، با استفاده از آزمون خمشی سه نقطه فشار (Tripont Bending test) و به وسیله دستگاه Zwick ساخت کشور آلمان بررسی شدند. برای انجام این آزمون، استخوان فمور از دو انتها بر روی پایه‌های نگهدارنده قرار گرفت و نیروی عمود بر محور طولی استخوان به وسیله عملگر سیستم در راستای قدامی-خلفی، بر وسط استخوان وارد گردید. سرعت حرکت عملگر سیستم ۵ میلیمتر بر دقیقه بود و فشار وارده تا زمان شکستن استخوان ادامه یافت. با ترسیم منحنی نیرو-تغییر طول حداکثر مقاومت مکانیکی استخوان (Fmax) بر حسب نیوتن محاسبه گردید.

در روش تهیه غشاء، ابتدا کیتوسان (Ch) را با نسبت ۱٪ وزنی به آب مقطر ۲ بار تقطیر شده و با درجه حرارت ۴۰ درجه سانتی‌گراد اضافه شد. سپس درحالی‌که توسط همزن با یکدیگر مخلوط می‌شدند، میزان ۰/۵ میلی‌لیتر اسید استیک خالص و ژلاتین با نسبت ۱٪ وزنی به آن اضافه گردید و به دمای جوش رسانده شد. محلول حاصل بوسیله اتوکلاو استریل شد.

در نمونه برداری موش‌ها، ۲۸ روز بعد از جراحی مجدد، با استفاده از دوز بالای کلروفورم کشته شده و پس از برداشتن استخوان ران آنها، ارزیابی‌های رادیولوژیک و بیومکانیک بر روی آنها انجام شد.

برای بررسی سلول‌های زنده حجمی برابر از سوسپانسیون سلول‌ها و نیز تریپان بلو استفاده شد. با توجه به این‌که تریپان بلو، سلول‌های مرده را به رنگ آبی درمی‌آورد و سلول‌های زنده رنگ تریپان بلو را به خود نمی‌گیرند. با استفاده از لام نئوبار و میکروسکوپ اینورت با بزرگنمایی ۴۰۰ برابر، تعداد و درصد مرگ و میرسلولی شمارش و ثبت گردید.

برای ایمونوسایتوشیمی سلول‌های ADSC، ابتدا سلول‌های ADSCs توسط پارافرمالدئید ۴٪ به مدت ۳۰ دقیقه بر روی لام فیکس شده و سپس شستشوی سلول‌ها با محلول PBS سه مرتبه و هر مرتبه به مدت ۵ دقیقه انجام شد. نمونه‌ها در معرض مخلوط سرم ۱۰٪ بز و Triton X-100 ۰/۳ درصد به مدت یک ساعت قرار داده پس از رقیق نمودن (۱:۱۰۰) هر کدام آنتی بادی‌های اولیه CD44 و Fibronectin که هر دو از نوع موشی بودند (Abcam)، به‌طور مجزا بر روی سلول‌ها ریخته شد. به‌منظور جلوگیری از خشک‌شدن آنتی بادی، نمونه‌ها با یک قطعه پارافیلیم پوشیده و در داخل پتری دیش مرطوب به مدت یک شب در درجه حرارت ۴۰ درجه سانتی‌گراد انکوبه شدند. لام‌ها پس از شستشو با PBS در معرض محلول تازه H₂O₂ ۱۰٪، به مدت ۳۰ دقیقه قرار گرفتند. به‌دنبال آن، مجدداً شستشوی لام‌ها با PBS سه مرتبه انجام شد. سپس به مدت دو ساعت در دمای اتاق در معرض آنتی بادی ثانویه ضد موشی (۱:۲۰۰) آویدین و بیوتین قرار گرفتند. سپس ۱۰

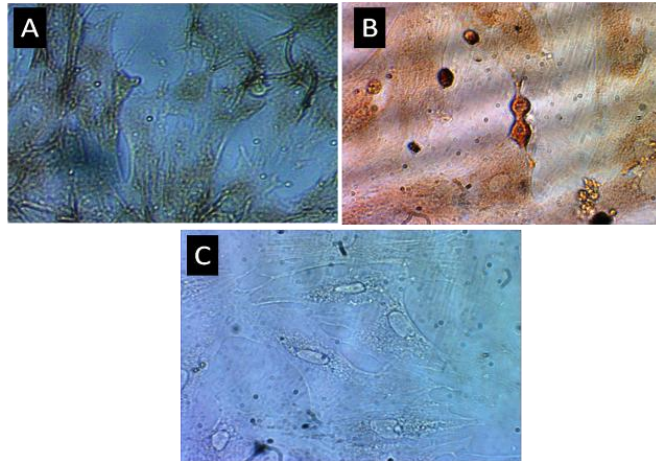
سلول‌های زنده ۲۴ ساعت پس از پاساژ چهارم شمارش شدند. درصدی که برای ADSCs زنده به دست آمد، بیش از ۸۸ درصد بود.

آنتی‌بادی‌های فیبرونکتین و CD۴۴ به ترتیب بیش از ۹۳ و ۹۵ درصد در سلول‌ها بیان شدند (شکل ۱).

داده‌های جمع‌آوری شده با استفاده از آزمون آماری ANOVA و آزمون تکمیلی Tukey Post Hock و نرم‌افزار SPSS تجزیه و تحلیل شد. کلیه اطلاعات ارائه شده برحسب $Mean \pm SEM$ می‌باشد. سطح معنی‌داری کمتر از ۰/۰۵ در نظر گرفته شد.

نتایج

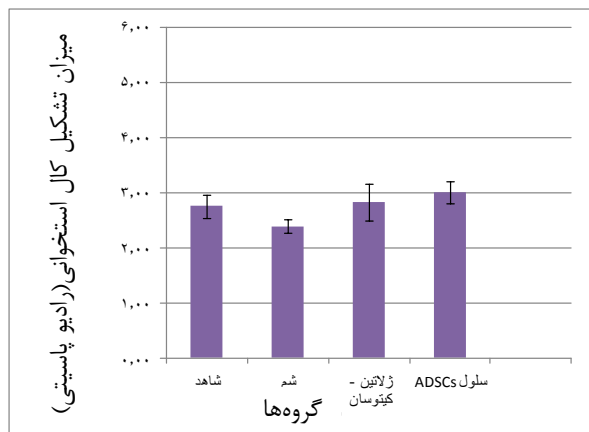بررسی و شمارش سلول‌های زنده بر اساس Viability test.



شکل ۱: تصاویر میکروسکوپی سلول‌های مشتق از چربی در پایان پاساژ سوم پس از انجام ایمونوسیتوشیمی تصویر (A)، (B)، (C) به ترتیب مربوط به آنتی‌بادی اولیه فیبرونکتین، آنتی CD44 و کنترل منفی (فاقد آنتی‌بادی اولیه) از سلول‌های تمایز نیافته ADSC می‌باشد. با بزرگنمایی ۱۰۰۰×.

میانگین میزان کال استخوانی در گروه‌های درمانی غشاء و سلول نسبت به گروه شاهد دارای افزایش بود گرچه این افزایش معنی‌دار نمی‌باشد. همچنین میانگین میزان کال استخوانی در گروه‌های غشاء و سلول درمانی نسبت به گروه شم افزایش نشان داد. اما گروه سلول درمانی نسبت به گروه غشاء اختلاف معنی‌داری نشان نداد ($p > 0/01$). (نمودار ۱)

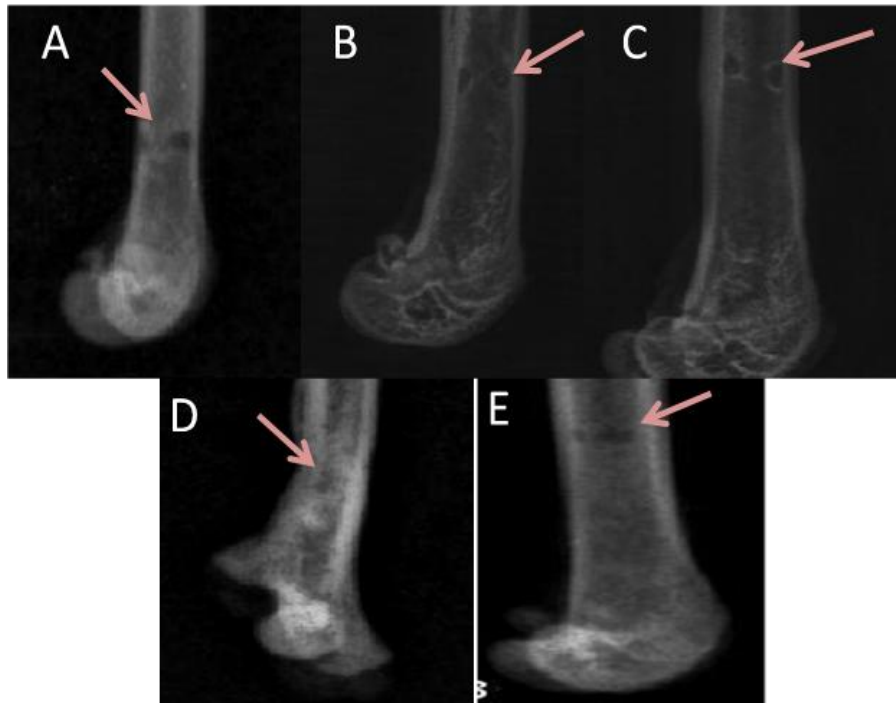نتایج بررسی‌های رادیوگرافی چهار هفته بعد از پیوند سلول نشان داد میانگین میزان تشکیل کال استخوانی (میزان رادیوپااسیتی) در محل ایجاد نقص استخوانی در گروه شاهد ($2/7 \pm 0/214$)، گروه شم ($2/39 \pm 0/130$)، گروه غشاء ($2/83 \pm 0/33$) و گروه سلول درمانی ($3/0 \pm 0/204$) بود. دو گروه شاهد و شم از نظر میانگین کال استخوانی و نفوذ اشعه x (رادیوپااسیتی Radio opacity) اختلاف معنی‌داری نداشتند.



نمودار ۱: مقایسه میانگین میزان تشکیل کال استخوانی (رادیوپااسیتی) چهار هفته بعد از پیوند در گروه‌های مورد مطالعه

کال استخوانی فمور در گروه غشاء و سلول درمانی، نسبت به گروه کنترل افزایش داشته است (شکل ۲).

بررسی تصاویر رادیوگرافی استخوان‌های فمور در گروه‌های کنترل، شم، پیوند غشاء و سلول نشان داد که میزان تشکیل

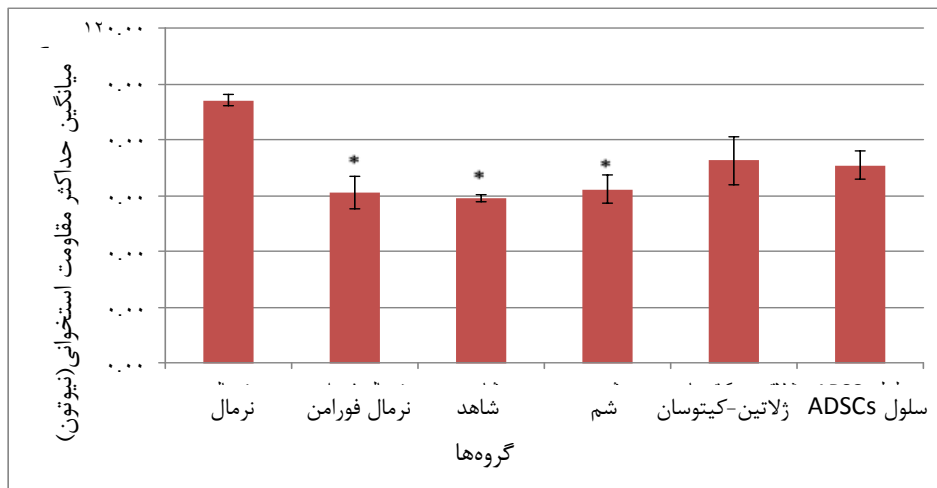

شکل ۲: تصاویر رادیوگرافی با نمای قدامی - خلفی (Ant-Post) و نمای جانبی (Lat) از محل تشکیل کال استخوانی در گروه‌های مختلف. پیکان‌ها محل کال استخوانی را در حیوانات نرمال فورامن (A)، شاهد (B)، شم (C)، غشاء (D) و سلول درمانی (E) نشان می‌دهد.

است. از سوی دیگر، میانگین Fmax گروه‌های درمانی (ژلاتین کیتوسان و پیوند سلول) نسبت به گروه شاهد افزایش داشتند اما این افزایش معنی‌دار نبوده است ($p > 0.05$). همچنین میانگین Fmax گروه‌های درمانی نسبت به گروه شم افزایش داشته که معنی‌دار نبود. ضمن اینکه میانگین Fmax گروه پیوند سلول نسبت به گروه غشاء اختلاف معنی‌داری نداشت.

در مجموع، نتایج تست بیومکانیک استخوان‌ها نشان داد که میانگین حداکثر مقاومت استخوانی Fmax در گروه‌های درمانی نسبت به گروه نرمال، کاهش غیرمعنی‌دار و در مقایسه با گروه‌های نرمال فورامن، کنترل و شم کاهش معنی‌دار داشته است (نمودار ۲).

نتایج تست بیومکانیک استخوان‌های فمور چهار هفته بعد از پیوند سلول‌های ADSCs در گروه‌ها نشان داد که میانگین حداکثر مقاومت استخوانی (Fmax) در برابر نیروی خمشی در گروه نرمال ($94/34 \pm 2/07$)، در گروه نرمال فورامن ($61/33 \pm 5/67$)، شاهد ($59/01 \pm 1/14$) در گروه شم ($62/3 \pm 5/07$)، در گروه ژلاتین-کیتوسان ($8/81 \pm 72/57$) و در گروه سلول درمانی ($70/98 \pm 5/11$) بوده است. میانگین Fmax در گروه‌های نرمال فورامن، کنترل و شم نسبت به گروه نرمال کاهش معنی‌داری داشت (به ترتیب $p < 0.01$ ، $p < 0.001$ ، $p < 0.01$). همچنین میانگین Fmax در هر دو گروه درمانی (ژلاتین کیتوسان و پیوند سلول) نسبت به گروه نرمال کاهش غیر معنی‌دار داشته



نمودار ۲: میانگین حداکثر مقاومت استخوانی Fmax در گروه‌های مختلف چهار هفته بعد از پیوند
*اختلاف معنی‌دار با گروه نرمال ($p < 0.05$)

بحث

استخوان (رادیوپاسیتی) در مقایسه با گروه کنترل به طور چشمگیری از سرعت و شتاب بیشتری برخوردار بود اما نتایج پس از ۳۰ روز، مشابه نتایج تحقیق حاضر می‌باشد، زیرا پس از ۳۰ روز افزایش چندانی مشاهده نشد (۲۰).

Cao و همکاران در مطالعه‌ای که بر روی بزهای استئوپروتیک انجام شد (از پیوند اتولوگ سلول‌های MSCs برای درمان استئوپروز) استفاده کردند. بررسی‌های رادیوگرافی استخوان‌های فمور بزها بعد از شانزده هفته نشان داد که میزان ترمیم در گروه پیوند سلول در مقایسه با گروه شاهد به طور چشمگیری افزایش داشت (۲۱). نتایج با یافته‌های به دست آمده در این تحقیق کمی متفاوت بود، زیرا در این تحقیق نتایج به دست آمده از رادیوگرافی، بعد از ۴ هفته میزان رادیوپاسیتی در محل آسیب استخوان، در دو گروه سلول و غشاء در مقایسه با گروه کنترل افزایش نسبی و غیرمعنی‌داری را از خود نشان دادند.

نتایج بررسی‌های رادیوگرافی مطالعه Niedhviadzki و همکاران، بیست و چهار روز بعد از پیوند غیر اتولوگ سلول‌های BMSCs نشان داد که در گروه آزمایشی، بیست روز بعد از پیوند سلولی یک کال استخوانی نسبتاً قوی وجود دارد. همچنین ۴۰ روز بعد کال استخوانی در محل نقص تشکیل

امروزه استفاده از بافت چربی به عنوان منبع سلول‌های بنیادی مزانشیمی و نیز به‌کارگیری داربست‌های طبیعی زیست تخریب‌پذیر، شرایط مناسبی را برای کمک به ترمیم بافت‌های آسیب دیده مانند استخوان فراهم آورده است (۹). در مطالعه حاضر سلول‌های بنیادین از چربی شکم موش‌ها استخراج شده در محیط کشت تکثیر شده و سپس با پیوند آنها در محل نقص استخوانی و روند ترمیم استخوان آسیب‌دیده مورد بررسی قرار گرفت. نتایج رادیوگرافی ناحیه کال استخوانی فمور، چهار هفته بعد از پیوند ADSCs نشان داد که میانگین میزان رادیوپاسیتی در محل آسیب استخوان، افزایش غیرمعنی‌داری نسبت به گروه شاهد است.

Stockman و همکاران سلول‌های استرومایی مغز استخوان همراه با داربست کلاژن را به‌صورت اتولوگ در محل نقص استخوان مجموعه خوک پیوند دادند، سی روز بعد از پیوند، بررسی‌های رادیوگرافی انجام داده و نشان دادند که میزان کال استخوانی در گروه آزمایشی دریافت‌کننده پیوند سلول همراه با کلاژن، در مقایسه با گروه کنترل، که در آنها به تنهایی از کلاژن استفاده شده، تفاوت چشمگیری نداشت. هرچند که Stockmann و همکاران نشان دادند پس از ۶۰ و ۹۰ گروه پیوند BMSCs، سرعت و میزان معدنی شدن

تفاوت‌های بین گروه کنترل و آزمایشی معنی‌دار بود. در واقع پیوند سلول‌های ADSCs به محل نقص استخوان، روند استئوژنیک آنها را تحریک کرده که نتیجه آن افزایش سرعت تشکیل کال استخوانی بوده است.

نتایج تست بیومکانیک تحقیق نشان داد که میانگین مقاومت استخوانی (Fmax) در گروه‌های غیر درمانی (شامل گروه‌های نرمال فورامن، شاهد و شم) نسبت به گروه نرمال (دارای استخوان سالم فاقد نقص استخوانی) کاهش معنی‌دار و در گروه‌های درمانی (شامل گروه‌های سلول و غشاء) نسبت به گروه نرمال کاهش غیر معنی‌داری داشته‌اند. این نتایج با یافته‌های Liu و همکاران همسو است. آنها از پیوند سلول‌های BMSCs در موش‌های مبتلا به استخوان‌سازی ناقص استفاده کرده بودند و مقاومت استخوان‌ها در آزمون بیومکانیک گروه درمان با سلول در مقایسه با گروه‌های فاقد سلول درمانی افزایش معنی‌داری را نشان داده است (۲۶).

چنین تصور می‌شود که علاوه بر سلول‌های پیوند زده شده، سلول‌های اندوژنوس محل آسیب نیز جهت ترمیم استخوان وارد عمل می‌شوند و با تولید فاکتورهای خانواده TGF- β ، فعالیت استخوان‌سازی را در محل آسیب تقویت می‌کنند. سلول‌های استرومایی مغز استخوان پیوندی، سلول‌های اندوژنوس همان ناحیه را از طریق واکنش‌های سلولی با ماتریکس، تحریک کرده و آنها را در فرآیند ترمیم وارد می‌کنند. علاوه بر آن، این سلول‌ها فاکتورهای رشد و دیگر فاکتورهایی که عمل رونویسی ژن‌های خاص را بر عهده دارند را تولید نموده و نیز تعداد زیادی از سایتوکین‌ها را که در ترمیم استخوان نقش اساسی دارند، ترشح می‌نمایند (۲۷).

از سوی دیگر Shih و همکاران نیز نشان دادند که آزمون بیومکانیک استخوان‌ها در گروهی که پیوند اتولوگ سلول‌های استرومایی به ناحیه دیستال فمور دمی‌نرالیزه سگ دریافت کرده بودند در مقایسه با گروه‌های آلوگرافت، ماتریکس بدون سلول و درمان نشده افزایش معنی‌داری نشان داده است (۲۸). در نتایج این تحقیق نیز مقاومت استخوان در گروه‌های درمانی

شد و تفاوت معنی‌داری بین گروه تجربی با گروه کنترل نشان داد (۲۲). نتایج رادیوگرافی بیست روزه تحقیق Niedhviadzki با یافته‌های مطالعه تا حد زیادی همخوانی دارد. زیرا نتایج این بررسی نیز ۳۰ روز، بعد از پیوند سلول‌های ADSCs، حاکی از یک کال استخوان نسبتاً قوی است که این افزایش معنی‌دار نمی‌باشد.

در همین راستا، Meinel و همکاران بعد از ایجاد نقص در جمجمه موش‌ها و استفاده از داربستی شبیه ساختار تراپکولار استخوانی در محل نقص استخوان و انجام X-ray، پنج هفته بعد از پیوند، نشان دادند که میزان دانسیته کال استخوانی در گروه سلول درمانی که با داربست همراه است، در مقایسه با گروه داربست به تنهایی و گروه کنترل افزایش نشان داده است (۲۳). این نتایج نیز با یافته‌های مطالعه حاضر همسو است زیرا در این تحقیق نیز میزان رادیوپاسیتی ناحیه کال استخوانی در گروه‌های غشاء و سلول درمانی تا حدی افزایش داشته است.

همچنین، مطالعه Liu و همکاران برای ترمیم نقص استخوان جمجمه سگ از پیوند اتولوگ سلول ADSCs و داربست‌های مرجانی (Coral scaffold) استفاده نمودند که بررسی CT اسکن سه بعدی استخوان‌های جمجمه سگ‌ها نشان داد، استفاده از سلول‌های اتولوگ ADSCs همراه با داربست، نسبت به پیوند داربست به تنهایی یا سلول به تنهایی، نقص استخوان‌ها را بهتر ترمیم می‌نماید (۲۴).

مطالعه Abukawa و همکاران بر روی خوک انجام شد. در گروه تجربی این مطالعه پیوند اتولوگ از سلول‌های بنیادی مشتق از چربی در خوک انجام شد که با D اسید L-لاکتیک گلیکولیک کشت داده و به فک پایین آسیب دیده منتقل گردیدند. بررسی‌های رادیوگرافی محل ترمیم استخوان با سلول‌های بنیادی همراه با داربست در گروه تجربی نشان که ترمیم ناحیه کال استخوان در مقایسه با گروه شاهد بهتر صورت گرفته است (۲۵).

نتایج به دست آمده از این مطالعات با یافته‌های رادیوگرافی تحقیق حاضر همخوانی داشت، گرچه در این مطالعات

ژلاتین- کیتوسان، رشد و تکثیر طبیعی داشته و از این نظر با گروه کنترل مشابهت فراوانی داشتند. کیتوسان به علت مشابهت‌های شیمیایی ساختار آن به بافت‌های طبیعی در بازسازی غضروف و استخوان قابلیت بسیاری دارد.

به علت جنه کوچک حیوان و امکان صدمه به استخوان پای حیوان، در نوع آسیب ایجاد شده محدودیت در مطالعه وجود داشت که در صورت استفاده از نمونه‌های بزرگ‌تر این مشکل رفع می‌شد. همچنین در صورت مطالعه مستقیم بر روی نمونه‌های انسانی و بررسی کیفیت و کمیت روند ترمیم، نتایج مطالعه به صورت کاربردی مورد استفاده قرار می‌گرفت.

نتیجه‌گیری

پیوند غشاء ژلاتین کیتوسان و سلول‌های بنیادی مشتق از چربی در موش صحرایی دارای نقص استخوان می‌تواند منجر به افزایش بیشتر دانسیته استخوانی و مقاومت استخوان در برابر نیروی وارده و در نهایت ترمیم نقص جزئی استخوان گردد.

سپاسگزاری

این مطالعه با پشتیبایی مرکز تحقیقات ترومای دانشگاه علوم پزشکی بقیه الله (عج) انجام گردید، که بدین وسیله تشکر و قدردانی می‌شود.

از سایر گروه‌ها بیشتر بوده است و لذا نتایج تحقیقات با نتایج تحقیقات این محققین تا حد زیادی همخوانی دارد.

همچنین در مطالعه گروهی از پژوهشگران با ایجاد استئوتومی بر روی استخوان اولنار خرگوش که از پیوند استخوان و مغز استخوان استفاده کرده بودند، آزمون بیومکانیک استخوان‌ها ۴۵ روز بعد در گروه پیوند مغز استخوان در مقایسه با گروه شاهد، افزایش معنی‌داری نشان داده است در حالی که بین گروه‌های پیوند استخوان و پیوند مغز استخوان اختلاف معنی‌داری ملاحظه نگردید (۲۹). این یافته‌ها تا حد زیادی با نتایج تحقیق همسو می‌باشد. چنین به نظر می‌رسد که پیوند سلول‌های بنیادی مشتق از چربی در محل نقص استخوان سبب تمایز و تبدیل این سلول‌ها به استئوبلاست و تسریع روند استخوان‌سازی می‌شوند. در واقع پیوند سلول‌های بنیادی مشتق از چربی به محل نقص استخوان، میزان روند استئوژنز را در استخوان بالا برده که نتیجه آن، افزایش سرعت تشکیل و تحکیم کال استخوانی است. ترمیم نقص استخوان پس از پیوند سلول‌های ADSCs و تمایز به سلول‌های استخوانی، اجزای ضروری برای تشکیل استخوان را فراهم می‌آورد.

یکی از یافته‌های اصلی و مهم مطالعه حاضر این بود که سلول‌های استخوانی به راحتی می‌توانند بر روی غشای نازک

References:

- 1- Blom A. *Which scaffold for which application?*. Arom Current Orthopaedics Centre 2007 ;21(4): 280– 7.
- 2- Augello A, Kurth TB, De Bari C. *Mesenchymal stem cells: a perspective from in vitro cultures to in vivo migration and niches*. Eur Cell Mater 2010 ;1(20): 121- 33.
- 3- Agrawal V, Johnson SA, Reing J, Zhang L, Tottey S, Wang G, et al. *Epimorphic regeneration approach to tissue replacement in adult mammals*. Proc Natl Acad Sci USA 2010; 107(8): 3351- 5.
- 4- Hellman KB. *Tissue engineering: translating science to product*. In: Ashammakhi N, Reis R, Chiellini F, editors. Topics in Tissue Engineering. Oulu, Finland: Expertissues e-Books; 2008.p. 128.
- 5- Locke M, Windsor J, Dunbar PR. *Human adipose-derived stem cells: isolation, characterization and applications in surgery*. ANZ J Surg 2009; 79(4): 235- 44.

- 6- Ra JC, Shin IS, Kim SH, Kang SK, Kang BC, Lee HY, et al. *Safety of intravenous infusion of human adipose tissue-derived mesenchymal stem cells in animals and humans*. Stem Cells Dev 2011; 20(8): 1297-308.
- 7- Elahi M, Kabirsoleimani M, Shiravi A. *Investigate the possibility of using enzymes to extract mesenchymal stem cells from human adipose tissue*. J Med Res 2011; 4(35): 200- 80.
- 8- Dubois SG, Floyd EZ, Zvonic S, Kilroy G, Wu X, Carling S, et al. *Isolation of human adipose-derived stem cells from biopsies and liposuction specimens*. Methods Mol Biol 2008; 449: 69-79.
- 9- Choi JH, Gimble JM, Lee K, Marra KG, Rubin JP, Yoo JJ, et al. *Adipose tissue engineering for soft tissue regeneration*. Tissue Eng Part B Rev 2010; 16(4): 413-26.
- 10- Hollister SJ. *Porous scaffold design for tissue engineering*. Nat mater 2005; 4(7): 518-24.
- 11- Habraken WJ, Wolke JG, Jansen JA. *Ceramic composites as matrices and scaffolds for drug delivery in tissue engineering*. Advan Drug Deliv Rev 2007; 59(4-5): 234-48.
- 12- Olszta MJ, Cheng X, Jee S, S, Kumar R, Kim Y Y, Kaufman M J, et al. *Bone structure and formation: A new perspective*. Materials Sci Engineer R Reports 2007; 58(3): 77-116.
- 13- Seggio AM, Narayanaswamy A, Roysam B, Thompson DM. *Self-aligned schwann cell monolayers demonstrate an inherent ability to direct neurite outgrowth*. J Neural Eng 2010. 7(4): 431- 8.
- 14- Abukawa H, Shin M, Williams WB, Vacanti JP, Kaban LB, Troulis MJ. *Reconstruction of mandibular defects with autologous tissue-engineered bone*. J Oral Maxillofac Surg 2004; 62(5): 601-6.
- 15- Haghghat A, Hekmatian E, Abdinian M, Sadeghkhan E. *Radiographic evaluation of bone formation and density changes after mandibular third molar extraction: A 6 Month Follow up*. Dent Res J 2011; 8(1): 1-5.
- 16- Schliephake H, Zghoul N, Jager V, van Griensven M, Zeichen J, Gelinsky M, et al. *Bone formation in trabecular bone cell seeded scaffolds used for reconstruction of the rat mandible*. Int J Oral Maxillofac Surg 2009; 38(2): 166– 72.
- 17- Zhu M, Zhou Z, Chen Y, Schreiber R, Ransom JT, Fraser JK, et al. *Supplementation of fat grafts with adipose-derived regenerative cells improves long-term graft retention*. Ann Plast Surg 2010; 64(2): 222-8.
- 18- Hsu VM, Stransky CA, Bucky LP, Percec I. *Fat grafting's past, present, and future: why adipose tissue is emerging as a critical link to the advancement of regenerative medicine*. Aesthet Surg J 2012; 32(7): 892-9
- 19- Madsen JE, Hukkhanen M, Aune K, Barsan I, Moller JF, Polak J, et al. *Fracture healing and callus innervations after peripheral nerve resection in rats*. Clin Orthop Relat Res 1998; (351): 230-40.
- 20- Stockmann P, Park J, Von Wilmsky C, Nkenke C, Felszeghy E, Dehner JF. et al. *Guided bone regeneration in pig calvarial bone defects using autologous mesenchymal stem/progenitor cells comparison of different tissue sources*. Cranio Maxillofac Surg 2012; 40(4): 310-20.

- 21- Cao L, Liu G Gan Y Zhang X Tang T Dai K et al. *The use of autologous enriched bone marrow MSCs to enhance osteoporotic bone defect repair in long-term estrogen deficient goats*. Biomaterials 2012; 33(20): 5076-84.
- 22- Niedzwiedzki T, Dabrowski Z, Miszta H, Pawlikowski M. *Bone healing after bone marrow stromal cell transplantation to the bone defect*. Biomaterials 1993; 14(2): 115-21.
- 23- Meinel L, Fajardo R, Hofmann S, Langer R, Chen J, Snyder B, et al. *Silk implants for the healing of critical size bone defects 2005*; 37(5): 688-98.
- 24- Liu B, Cui L, Liu GP, Cao YL, Zhu JT, Cao Y. *Tissue-engineering bone with ADSCs and coral scaffold for repairing of cranial bone defect in canine*. Zhonghua Zheng Xing Wai Ke Za Zhi 2009;25(3): 204-8.
- 25- Abukawa H, Shin M, Williams WB, Vacanti JP, Kaban LB, Troulis MJ. *Reconstruction of mandibular defects with autologous tissue-engineered bone*. J Oral Maxillofac Surg 2004; 62(5): 601-6.
- 26- Liu Y, Dulchavsky DS, Gao X, Dulchavsky S, Gautam SC, Kwon D, et al. *Wound repair by bone marrow stromal cells through growth factor production*. J Surg Res 2006; 136(2): 336-41.
- 27- Vaes BL, Ducy P, Sijbers AM, Hendriks JM, van Someren EP, de Jong NG, et al. *Microarray analysis on Runx2-deficient mouse embryos reveals novel Runx2 functions and target genes during intramembranous and endochondral bone formation*. Bone 2006; 39(4): 724-38.
- 28- Shih HN, Shih LY, Sung TH, Chang YC. *Restoration of bone defect and enhancement of bone ingrowth using partially demineralized bone matrix and marrow stromal cells*. J Orthop Res 2005; 23(6): 1293-99.
- 29- Emami MJ, Oryan A, Meimandi Parizi A, Saidinasab H. *Studying the Effects of bone marrow injection to enhance of bone union and comparison with bone grafts in rabbits*. Ini Bani-Adam A. Article collection 4th symposium anesthesiology and radiology of veterinary medicine. Anesthesiology and Radiology of Veterinary Medicine, 2003. February, 4; Ahwaz, Iran[Persian].

Evaluating the Repair of Femoral Bone Defects Utilizing Adipose-derived Stem Cells (ADSCs) and Chitosan - Gelatin Membrane in Rats (Biomechanical and Radiological Evaluations)

Salehy Shemiran S(MSc)¹, Sadooghi M(PhD)², Sadrayi H(PhD)³, Kaka Gh(PhD)^{*4}

¹*Student of Department of Biology, Student of Biological Sciences, Azad University, Tehran, Iran*

²*Department of Biology, Azad University, Tehran, Iran*

³*Professor of Neurosciences Research center, Baqiyatallah University of Medical Sciences, Tehran, Iran*

⁴*Department of Anatomy, Neurosciences Research center, Baqiyatallah University of Medical Sciences, Tehran, Iran*

Received: 27 Oct 2014

Accepted: 9 Apr 2015

Abstract

Introduction: Adipose - driven stem cells (ADSCs) are multipotent cells being capable of differentiating between osteogenic cells. The scaffold of chitosan and gelatin, having a biodegradable and biocompatible structure, is used in regard with the tissue repair. Therefore, the present study aimed to investigate the repair of femoral bone defect utilizing adipose-derived stem cells and gelatin – chitosan membrane in adult rats.

Methods: In this study, 60 male adult rats were equally divided into six groups. Group 1 (normal) belonged to rats with healthy and intact bones which received no treatment . In group 2(normal foramen), the femoral bone was removed from the animal body, the bone defect was then created, and biomechanical testing was taken similar to the experimental groups. Group 3(control) received no treatment after the bone defect, and in group 4(sham), after creating the bone defect, the culture medium was injected into its site. In group5 (gelatin - chitosan group), gelatin - chitosan membrane was used on the site of bone defect, and in group 6(ADSC cell), ADSCs were transplanted into the bone defect.

Results: The Radiograph assessment revealed that no significant difference was detected between the control and sham groups. The radiopacity of bone defect site demonstrated an increase in gelatin-chitosan and ADSC cell groups compared to the control group, though the difference was not proved to be significant. Moreover, biomechanical results of bone showed no significant difference of mean Fmax in the treatment groups, whereas a significant difference was observed compared with the normal foramen group.

Conclusion: The study findings proposed that scaffold of chitosan - gelatin membrane and ADSCs transplantation appear to be effective in repairing the bone defect.

Keywords: ADSCs; Bone repair; Cell transplantation; Chitosan–Gelatin membrane; Rat

This paper should be cited as:

Salehy Shemiran S, Sadooghi M, Sadraie SH, Kaka Gh. *Evaluating the repair of femoral bone defects utilizing adipose-derived stem cells (adscs) on chitosan - gelatin membrane in rats (biomechanical and radiological evaluations)*. J Shahid Sadoughi Univ Med Sci 2015; 23(5): 420-31

****Corresponding author: Tel:+98-21-22289941 E-mail: gh_kaka@yahoo.com***