

# سنگ‌های بزرگ و متعدد در غده بزاقی ساب‌مندیبولار دو طرفه: گزارش مورد

محسن برزگر<sup>۱</sup>، عادل پویافرد<sup>۲</sup>، حمید رضا عجمی<sup>۳</sup>، سحر پاکزاد<sup>۳\*</sup>

## گزارش مورد

**مقدمه:** سنگ‌های غده بزاقی از جمله بیماری‌های متداول و شایع به خصوص در غدد ساب‌مندیبولار می‌باشند. حضور سنگ‌های متعدد در بیش از یک غده بزاقی فقط در به ترتیب ۵٪ و ۳٪ موارد گزارش شده است. در این مقاله مورد نادری از حضور دو طرفه سنگ‌های متعدد در سائزها و اشکال مختلف در غدد ساب‌مندیبولار و مجرای آن در آقای ۶۸ ساله تحت بررسی قرار گرفته است. سنگ‌های سمت چپ توسط برش داخل دهانی برداشته شدند و در سمت راست کل غده بزاقی با دسترسی خارج دهانی برداشته شد.

**نتیجه گیری:** پس از تشخیص دقیق وجود سنگ در غدد بزاقی، درمان در این بیماران باید با توجه به شرایط مختلف از جمله سائز، تعداد، محل سنگ‌ها، میزان گرفتگی مجرا و شدت بیماری طرح ریزی شود. همانطور که در این مطالعه با توجه به شرایط موجود تصمیم به برداشتن یک غده بزاقی با دسترسی خارج دهانی در یک سمت و حذف سنگ‌ها از طریق برش داخل دهانی در طرف دیگر با حفظ غده بزاقی، اتخاذ گردید.

**واژه‌های کلیدی:** سنگ غده بزاقی، غده ساب‌مندیبولار، غدد بزاقی، التهاب غده بزاقی

**ارجاع:** برزگر محسن، پویافرد عادل، عجمی حمیدرضا، پاکزاد سحر. سنگ‌های بزرگ و متعدد در غده بزاقی ساب‌مندیبولار دو طرفه: گزارش مورد. مجله علمی پژوهشی دانشگاه علوم پزشکی شهید صدوقی یزد ۱۴۰۱؛ ۳۰ (۲): ۱۱-۴۵۰۴.

- ۱- گروه آموزشی جراحی فک و صورت، دانشکده دندانپزشکی، دانشگاه علوم پزشکی و خدمات بهداشتی درمانی شهید صدوقی یزد، یزد، ایران.
  - ۲- گروه آموزشی بیماریهای دهان و فک و صورت، دانشکده دندانپزشکی، دانشگاه علوم پزشکی و خدمات بهداشتی درمانی شهید صدوقی یزد، یزد، ایران.
  - ۳- گروه آموزشی جراحی فک و صورت، دانشکده دندانپزشکی، دانشگاه علوم پزشکی اردبیل، اردبیل، ایران.
- \* (نویسنده مسئول): تلفن: ۰۹۱۲۰۷۲۵۵۰۷، پست الکترونیکی: dr.sahar\_pakzad@yahoo.com، صندوق پستی: ۱۴۶۷۶۴۴۷۶۶

بزاقی متعدد در شکل‌ها و اندازه‌های مختلف در غدد بزاقی ساب مندیبولار دو طرف می‌پردازیم.

### گزارش مورد

بیمار آقای ۶۸ ساله به بخش جراحی فک و صورت در بیمارستان شهید رهنمون با شکایت درد در سمت راست زیر گردن و زیر زبان مراجعه کردند. در بررسی تاریخچه، بیمار اشاره به وجود سنگ در غده بزاقی از پنج سال قبل کرد که کاملاً بدون درد بوده است. هم‌چنین دو سال پیش تورم (حدود ۲ سانتی‌متر) در ناحیه ساب مندیبولار سمت راست به وجود آمده بود که در ابتدا نرم بود پس از مدتی سفت شد و تغییر سایزی نداشت. یک ماه قبل از مراجعه تورم ناحیه ساب مندیبولار سمت راست دردناک شده بود که با خوردن غذا تشدید می‌شد و باعث اودینوفاژی و دیسفاژی نیز شده بود. بیمار در پنجاه سال گذشته حدود یک پاکت سیگار در روز می‌کشید. بیمار در تاریخچه پزشکی خود به داشتن فشار خون بالا در ۱۵ سال اخیر اشاره کرده بود که برای آن تحت درمان با لوزارتان بودند. ایشان سابقه ابتلا به بیماری‌های دیگر را در تاریخچه پزشکی خود نداشتند. در تاریخچه دندانپزشکی بیمار به علت‌های مختلف مانند پوسیدگی‌های دندانی و عفونت‌های مکرر لثه در سالیان گذشته همه دندان‌ها را کشیده بودند و در زمان معاینه کاملاً بی‌دندان بودند. در معاینات سیستمیک بیمار کاملاً هوشیار بودند و هیچ‌گونه سابقه سردرد، سرگیجه و تشنج نداشتند. در زمان معاینه فشار خون و ضربان قلب و دیگر معاینات قلب و ریه نرمال بود. شکم تندرست و ارگانومگالی (organomegaly) نداشتند. الکتروکاردیوگرام (ECG) و عکس رادیولوژی از قفسه سینه (chest x-ray) نیز نرمال بودند. دیگر آزمایشات مرتبط (مانند CBC, Differential count, Serum electrolytes, HBA1C, FBS, serum urea and PT, creatinin, PTT و INR و غیره) که در بیمارستان جهت معاینه انجام شده بود نیز نرمال بودند. در معاینه

### مقدمه

سنگ‌های غدد بزاقی توده‌های کلسیفیه شده‌ای هستند که در پاراننشیم و مجرای غدد بزاقی ماژور و مینور ایجاد می‌شوند. شیوع آن‌ها ۱.۲٪ گزارش شده است (۱،۲). ۳۰٪ از پاتولوژی‌های غدد بزاقی را شامل می‌شوند (۳). در مردان بالغ بین ۳۰ تا ۶۰ سال شیوع بیشتری دارند (۱). شیوع در بین کودکان ۱٪ تا ۱٪ گزارش شده است (۳). علت بروز دقیق آن‌ها هنوز مشخص نشده ولی می‌توان از عوامل محتمل به التهاب، عفونت، آناطومی خاص برخی نقاط مانند وجود نامنظمی‌هایی در سیستم مجرای غدد بزاقی و سیگار کشیدن اشاره کرد (۵،۴). با توجه به آمار جمعیت شناسی ۸۰٪ تا ۹۰٪ سنگ‌ها در غده ساب مندیبولار و مجرای وارتون آن به علت پیچیدگی ساختارش، ۵٪ تا ۲۰٪ در غده پاروتید و ۱٪ تا ۲٪ در غده ساب لینگوال و غدد بزاقی مینور گزارش شده‌اند (۶،۱). سائز این سنگ‌های کلسیفیه بسیار متنوع می‌باشد (۶). سنگ‌های متعدد در بیش از یک غده بزاقی بسیار نادر می‌باشند (حدود ۳٪) (۸،۷). شکل آن‌ها نیز بسیار متنوع بوده و به اشکال کروی، بیضی و نامنظم مشاهده شده‌اند (۶). علائم و نشانه بیماری نیز متغیر می‌باشد. گاه ممکن است بیمار هیچ نشانه‌ای نداشته باشد و گاه ممکن است بسیار دردناک باشد و هنگام خوردن غذا درد بیشتری احساس شود. ترشح آب دهان در بعضی بیماران کمتر می‌شود. ممکن است اطراف مدخل مجرا، مخاط کف دهان و پوست در ناحیه غده بزاقی متورم و ملتهب شوند (۷،۶). شدت علائم و نشانه‌ها به محل و میزان انسداد جریان بزاق بستگی دارد. متعاقباً احتمال ایجاد التهاب مزمن و عفونت حاد در محل انسداد وجود دارد (۶). سنگ‌های غدد بزاق باید با دقت بالا شناسایی و از بیماری‌های دیگر تمایز داده شوند تا طرح درمان منحصر به آن‌ها اختصاص داده شود. در این مطالعه به بررسی مورد نادری از وجود سنگ‌های غدد

یکی از موارد افتراق از سنگ‌های غده بزاقی وجود لنف‌نودهای کلیسیفیه می‌باشد. با توجه به تعداد و محل این ضایعات اوپیک و عدم وجود بی‌نظمی در محیط خارجی آن‌ها که بیشتر در رادیوگرافی گره‌های لنفاوی کلیسیفیه دیده می‌شود، وجود سنگ‌های غده بزاقی محتمل تر بودند. از موارد دیگر در تشخیص افتراقی فلبولیت‌ها هستند که در مقایسه با سنگ‌های غدد بزاقی توزیع نامنظم تری دارند، کوچک‌تر هستند و اغلب خارج از ناحیه ساب‌مندیولار یافت می‌شوند، که باید با روش‌های تشخیصی دقیق مورد بررسی قرار گیرند. به علت وجود سنگ‌های متعدد در پارانشیم و مجرا غده ساب‌مندیولار سمت راست و انسداد به وجود آمده در جریان ترشح بزاق، هم‌چنین عفونت و التهاب شدید، جراح تصمیم به برداشتن غده بزاقی گرفتند. غده بزاقی با دسترسی خارج دهانی از طریق برش ریزدون برداشته شد. برداشتن سنگ‌های این غده بزاقی با روش‌های کم‌تهاجمی با توجه به شرایطی که در آن به‌وجود آمده بود هیچ کمکی به بیمار نمی‌کرد. اعصاب لینگووال و هیپوگلووس به دقت و بدون هیچ آسیبی جدا شدند. مجرای وارتون به‌وسیله سوچور سیلک لیگات شد. سنگ‌های موجود در مجرای غده ساب‌مندیولار چپ با دسترسی داخل دهانی برداشته شدند. بعد از شستشوی محل جراحی هر لایه به‌صورت جداگانه سوچور شدند. تقریباً دوازده سنگ در سائیزها و اشکال مختلف از دو غده ساب‌مندیولار تخلیه شدند (شکل ۴). بیمار در معاینات شش ماه و یک‌سال بعد از جراحی هیچ‌گونه مشکلی نداشتند.

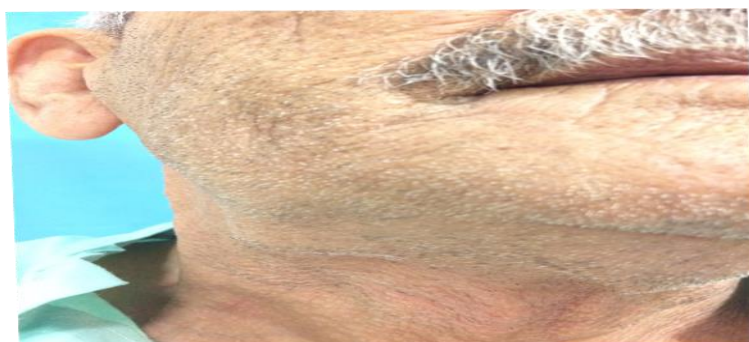### ملاحظات اخلاقی

در این مطالعه منافع بیمار از حیث درمان کامل و اصولی و محرمانه بودن اطلاعات شخصی وی در نظر گرفته شده است. از انتشار هر نوع اطلاعاتی که حریم خصوصی بیمار را مخدوش کند مانند نام، تصویر صورت و محل سکونت و دیگر مشخصات هویتی بیمار خودداری

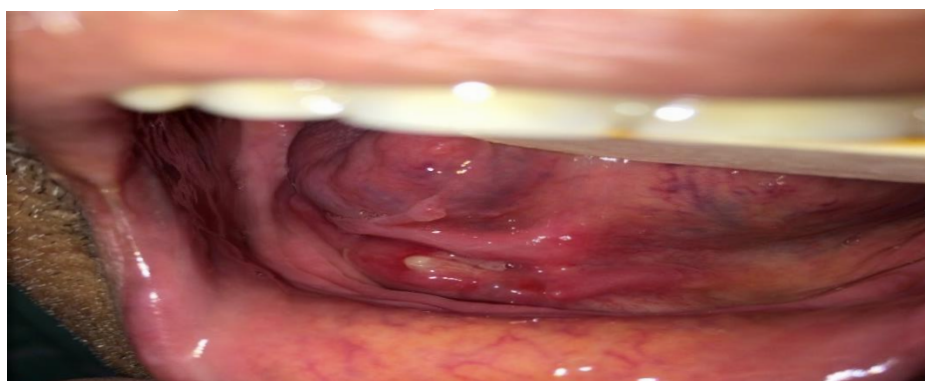بالینی ناحیه ساب‌مندیولار سمت راست تورم حدوداً ۲ سانتی‌متری دیده می‌شد (شکل ۱). قوام آن سفت و حساس به لمس در هنگام معاینه بود. در لمس دو دستی غده بزاقی بسیار دردناک بود و تعدادی از سنگ‌ها در دو طرف قابل لمس بودند. در معاینه داخل دهانی ترشح چرکی و التهاب زیادی در مدخل مجرای وارتون در سمت راست وجود داشت (شکل ۲). در سمت چپ نیز ترشح بزاق از مدخل وارتون بسیار ناچیز بود. سنگ‌ها در مجرای وارتون سمت چپ داخل دهان قابل لمس بودند. غدد لنفاوی دو طرف گردن نیز نرمال بودند. از آنجا که بیمار قبل از مراجعه به بیمارستان به همکار دیگری مراجعه کرده بودند، با تجویز ایشان رادیوگرافی‌های اکلوزال و پانورامیک و سی‌تی‌اسکن اسپیرال گرفته شده از ناحیه صورت را با خود همراه داشتند. در رادیوگرافی اکلوزال نیز سنگ‌های متعدد در دو طرف کف دهان مشاهده می‌شدند. در رادیوگرافی پانورامیک برخی سنگ‌ها به علت سوپرایمپوز شدن استخوان مندیولار وضوح کمتری داشتند. در سی‌تی‌اسکن اسپیرال توده‌های اوپیک در قسمت داخلی مندیولار در هر دو طرف مشاهده شدند. سنگ‌های بزرگ‌تر حدوداً یک تا یک و نیم سانتی‌متر قطر داشتند و سنگ‌های کوچک‌تر حدوداً دو تا پنج میلی‌متر بودند (شکل ۳). در تشخیص افتراقی سنگ غدد بزاقی تاریخچه و معاینه بالینی محل غدد بزاقی بسیار کمک کننده می‌باشد. همانطور که این بیمار در تاریخچه خود به مواردی از جمله خشکی دهان، بیشتر شدن درد و تورم در نواحی ساب‌مندیولار دو طرف، به خصوص در هنگام تحریک با خوردن و یا حتی دیدن غذا، اشاره کرده بود خود بیانگر انسداد ترشح بزاق می‌باشد که احتمال وجود سنگ را افزایش می‌دهد. هم‌چنین در لمس دو دستی غدد ساب‌مندیولار وجود تعدادی از سنگ‌ها در بافت فیبروزه غده ساب‌مندیولار سمت راست و سنگ‌های غده ساب‌مندیولار سمت چپ در کف دهان کاملاً احساس می‌شد.

مخالفت کمیته اخلاق دانشگاه همراه بوده) از واحدهای مورد مطالعه کسب شده است. بیمار حق انتخاب برای شرکت یا عدم شرکت در این طرح را داشته است. نتایج پژوهش در صورت صلاحدید به درخواست واحدهای مورد بررسی، در اختیار آنها قرار گرفته اند. (کد اخلاق: IR.SSU.SRH.REC.1400.016)

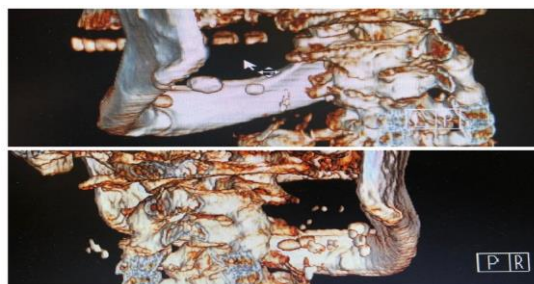
شده است. در استفاده از کتب و منابع مختلف مثل ترجمه متون یا مقالات رعایت حقوق ادبی و اصول اخلاقی در نظر گرفته شده است. با تصویب طرح در کمیته اخلاق و کسب کد اخلاقی، انجام این پژوهش صورت گرفته است. رضایت آگاهانه و داوطلبانه و کتبی (تمایل به تکمیل پرسشنامهها به عنوان رضایت ضمنی شرکت در مطالعه در نظر گرفته شده، مگر اینکه با



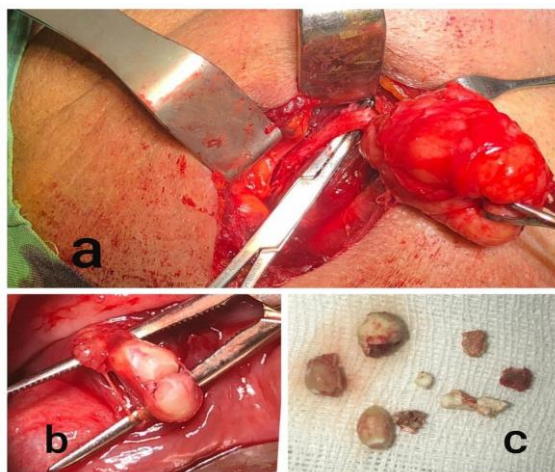
شکل ۱: تورم در ناحیه ساب مندیبلار راست



شکل ۲: ترشح چرک و التهاب از مدخل مجرای وارتون سمت راست



شکل ۳: سی تی اسکن اسپیرال - سنگهای متعدد در دو طرف کف دهان دیده می شوند



شکل ۴: (a) غده ساب مندیبولار سمت راست که به طور کامل با دسترسی خارج دهانی برداشته شد (b) سنگ‌های موجود در مجرای وارتون غده بزاقی سمت چپ که با دسترسی داخل دهانی برداشته شدند (c) سنگ‌های غده بزاقی خارج شده

در افراد سیگاری می‌باشند (۴). برخلاف مطالعه یو در این مطالعه سرم خون بیمار نرمال بود. سنگ‌هایی که در هیلوم قرار دارند معمولاً بیشتر رشد می‌کنند و سایز بزرگ‌تری به خود می‌گیرند. هم‌چنین نشانه‌های بیماری دیرتر در اینگونه موارد ظاهر می‌شوند (۳). از آنجا که علائم در بیماران متفاوت می‌باشد، در بیماری که غده بزاقی به صورت حادی ملتهب شده و یا عفونی می‌باشد معاینه بالینی دقیق امکان‌پذیر نمی‌باشد. در نتیجه تشخیص قطعی بیماری می‌تواند بر اساس روش‌های متعدد تصویربرداری انجام گیرد. رادیوگرافی‌های داخل دهانی فقط سنگ‌هایی که به خوبی مینرالیزه شده اند را تشخیص می‌دهند (۱۱). رادیوگرافی پانورامیک و پری اپیکال به دلیل تداخل و روی هم قرارگیری ساختارهای دیگر مانند ریشه دندان‌ها توصیه نمی‌شوند (۸،۷). روش‌های تصویربرداری دیگر عبارتند از سیالوگرافی (دیجیتال و ساب تراکشن سیلوگرافی)، اولتراسوند، سی‌تی‌اسکن و سیالوگرافی رزونانس مغناطیسی. تصویربرداری اولتراسوند کم ارزش‌ترین روش در تشخیص سنگ‌های غده بزاقی می‌باشند به خصوص اگر بدون استفاده از روش دیگری از روش‌های تصویربرداری

## بحث

التهاب غده بزاقی به علت وجود سنگ یکی از بیماری‌های شایع غده بزاقی به خصوص در غده ساب مندیبولار می‌باشد (۶). از علل احتمالی می‌توان به ساختار پیچیده مجرای وارتون، کالیر باریک و طول زیاد آن، حرکت بزاق درون مجرا برخلاف نیروی گرانش و بزاق قلیایی که حاوی مقادیر زیادی کلسیم و موسین می‌باشد، اشاره کرد (۶). فاکتورهای دیگری که باعث تشکیل اینگونه سنگ‌ها می‌شوند عبارتند از سیگار کشیدن، تروما، عفونت، التهاب و غیره (۸،۷،۵،۴). در مطالعات متعدد اشاره شده تشکیل سنگ‌های بزرگ و متعدد در بیشتر از یک غده بزاقی پدیده بسیار نادری است (۷-۹،۱). سنگ‌های غده بزاقی کوچک‌تر از یک سانتی‌متر بیشتر از سنگ‌هایی با قطر بزرگ‌تر از یک سانتی‌متر اتفاق می‌افتند (۲،۱۰). در مطالعه‌ای توسط یو (Yiu) و همکارانش اشاره شده که فاکتورهایی مانند سیگار کشیدن باعث تشکیل سنگ‌هایی به مراتب بزرگ‌تر در غده بزاقی می‌شوند. کاهش جریان بزاق و افزایش کلسیم در سرم خون از عوامل ایجاد این سنگ‌ها

باشد ترجیحاً کل غده بزاقی باید برداشته شود که می‌تواند با ریسک صدمه به اعصاب لینگوال و هیپوگلسوس هم‌چنین خونریزی غیر قابل کنترل در کف دهان همراه باشد (۱۳)، ۱۲، ۹. سنگ‌شکنی / لیتوتریپسی (Lithotripsy) اولتراسوند روش دیگری جهت درمان سنگ غده بزاقی کوچک به خصوص در غده پارتید می‌باشد (۱۴، ۱۵). سیالواندوسکوپی جهت خارج کردن سنگ‌های کوچک‌تر از چهار میلی‌متر و لیتوتریپسی لیزری فیبراپتیک روش دیگری جهت خارج کردن سنگ‌های بزرگ‌تر از چهار میلی‌متر می‌باشند (۱۴-۱۶). بهترین روش برای درمان غده بزاقی در مورد بیمار مورد مطالعه خارج کردن غده در سمت راست به علت تعدد سنگ‌ها، سایز بزرگ برخی از آن‌ها و حضور عفونت و التهاب بود. در سمت چپ نیز به علت سهولت دسترسی به سنگ‌ها ترجیحاً از طریق برش داخل دهانی خارج شدند. استفاده از روش‌های دیگر نه تنها کمک به خروج سنگ‌های بزرگ‌تر نمی‌کرد بلکه با تشکیل مجدد سنگ‌ها دوباره باعث بروز التهاب و عفونت در بیمار می‌شد.

### نتیجه‌گیری

التهاب غدد بزاقی به علت وجود سنگ، بیماری شایع در این غدد می‌باشد که نیاز به تشخیص و متعاقباً درمانی متناسب با شرایط هر بیمار دارد. در این مطالعه مورد بسیار نادری از وجود سنگ‌های متعدد در دو غده بزاقی ساب‌مندیبل گزارش شد که با تشخیص صحیح درمان متناسب برای بیمار انجام شد.

### سپاس‌گزاری

با سپاس از آقای دکتر محسن بزرگر برای راهنمایی‌های موثر در ارائه این مقاله  
**حامی مالی:** ندارد.  
**تعارض منافع:** وجود ندارد.

استفاده شود (۸، ۷). این روش قابلیت تشخیص سنگ‌های کوچک‌تر از ۳ میلی‌متر را ندارد (۸، ۷). سیالوگرافی دیجیتالی و ساب‌تراکشن زمانی کاربرد دارند که سنگ‌ها با روش‌های دیگر تصویربرداری قابل رویت نمی‌باشند ولی به انسداد در مجرا هنوز مشکوک می‌باشیم (۸، ۷). همانطور که در مطالعه هوانگ (Huang) و همکارانش پیشنهاد شده سی‌تی‌اسکن در تشخیص مواردی که تعداد زیادی سنگ در غدد بزاقی وجود دارند بسیار مناسب می‌باشند (۸). سنگ‌های غدد بزاقی باید قبل از ارائه طرح درمان از بیماری‌های مشابه تمایز داده شوند. سایر بیماری‌ها که سنگ‌های غدد بزاقی باید از آن تمایز داده شوند عبارتند از توروس مندیبل، استئوما، گره‌های لنفاوی کلسیفیه شده، فلبولیت‌ها و کلسیفیکاسیون عروقی، سل غدد لنفاوی یا غدد بزاقی، پلاک‌های تصلب شرایین در عروق خونی، میوزیت استخوانی (کمتر رایج)، متاستاز از نئوپلاسم‌های کلسیفیه کننده (۸). طرح درمان می‌تواند با توجه به سایز و تعداد سنگ‌ها، محل قرارگیری آن‌ها و شدت علائم، از درمان‌های کم‌تهاجمی تا درمان‌های رادیکال متفاوت باشند. از جمله مواردی که می‌تواند در طرح‌ریزی درمان موثر باشند وجود آتروفی پارانشیم همراه با گشادی مجرا و فیبروز بافت بینابینی است که در اثر موقعیت قرارگیری سنگ در مجرا، یا پارانشیم و مدت انسداد، ایجاد می‌شوند. سنگ‌های کوچک در دیستال مجرا موقعیت مناسب‌تری برای خارج کردن با روش‌های کم‌تهاجمی‌تر مانند استفاده از پروب غده اشکی، دوشیدن غده بزاقی و داروهای تحریک کننده ترشح بزاق، دارند (۳). با التهاب و تورم غدد بزاقی احتمال ایجاد عفونت زیاد می‌باشد در نتیجه استفاده از آنتی‌بیوتیک‌ها در طول دوره درمان توصیه می‌شود. در مطالعات مشابه یلدیریم (Yildirim)، ارسلان (Arslan) و دنیسل (daniel) و همکارانشان توصیه شده هرچه سنگ‌ها بزرگ‌تر و تعدادشان بیشتر



## References:

- 1-Omezli MM, Ayrançi F, Sadik E, Polat ME. *Case Report of Giant Sialolith (Megalith) of the Wharton's Duct*. Niger J Clin Pract 2016; 19(3): 414-17.
- 2-Harrison JD. *Causes, Natural History, and Incidence of Salivary Stones and Obstruction*. Otolaryngol Clin North Am 2009; 42(6): 927-47.
- 3-Williams MF. *Sialolithiasis*. Otolaryngol Clin North Am 1999; 32: 819-34.
- 4-AJ Yiu, A. Kalejaiye RL. Amdur HN, Hesham Todd, Bandyopadhyay BC. *Association of Serum Electrolytes and Smoking with Salivary Gland Stone Formation*. Int J Oral Maxillofac Surg 2016; 45(6): 764-8.
- 5-Flexi Grases, Cristina Santiago, Bartolome M, Simonet, Antonia Costa-Bauza. *Sialolithiasis: Mechanism of Calculi Formation and Etiologic Factors*. Clin Chim Acta 2003; 334: 131-6.
- 6-Rafat Stelmach, Maciej Pawlowski, Leszek Klimek, Anna Janas. *Biochemical Structure, Symptoms, Location and Treatment of Sialoliths*. J Dent Sci 2016; 11(3): 299-303.
- 7-Huang TC, Dalton JB, Monsour FN, Savage NW. *Multiple, Large Sialoliths of the Submandibular Gland Duct: A Case Report*. Aust Dent J 2009; 54: 61-5.
- 8-VS Sunder, C Chakravarthy, R Mikkilinine, S Mahoorkar. *Multiple Bilateral Submandibular Gland Sialolithiasis*. Niger J Clin Pract 2014; 17(1): 115-8.
- 9-Selçuk Arslan, Erkan Vuralkan, Bengü Çobanoğlu, Ahmet Arslan, and Ahmet Ural. *Giant Sialolith of Submandibular Gland: Report of a Case*. J Surg Case Rep 2015; 4: 1-3.
- 10-Rosa Mostafavi Tabatabaee, Reza Mostafavi Tabatabaee, Majid Sanatkhani. *Salivary Megaliths: A Literature Review of Giant Salivary Sialoliths Larger than 30 Mm*. J Pharm Res Int 2019; 29(4): 1-17.
- 11-Lustmann J, Regev E, Melamed Y. *Sialolithiasis: A Survey on 245 Patients and a Review of the Literature*. Int J Oral Maxillofac Surg 1990; 19: 135-8.
- 12-Yildirim A. *A Case of Giant Sialolith of the Submandibular Salivary Gland*. Ear Nose Throat J 2004; 83: 360-1.
- 13-Daniel SJ, Kanaan A. *Open Surgical Management of Sialolithiasis*. Oper Tech Otolaryngol Head Neck Surg 2015; 26(3): 143-9.
- 14-Iro H, Zenk J, Escudier MP, Nahlieli O, Capaccio P, Katz P, et al. *Outcome of Minimally Invasive Management of Salivary Calculi in 4,691 Patients*. Laryngoscope 2009; 119(2): 263-8.
- 15-McGurk M, Escudier MP, Brown JE. *Modern Management of Salivary Calculi*. Br J Surg 2005; 92: 107-12.
- 16-Marchal F, Dulguerov P. *Sialolithiasis Management: the State of the Art*. Arch Otolaryngol Head Neck Surg 2003; 129(9): 951-6.

## Large Multiple Sialoliths of Bilateral Submandibular Glands: A Case Report

Mohsen Barzegar<sup>1</sup>, Adele Pouyafard<sup>2</sup>, Hamidreza Ajami<sup>3</sup>, Sahar Pakzad<sup>\*1</sup>

### Case Report

**Introduction:** Sialolithiasis is a most common disease of salivary glands most commonly occurs in submandibular gland system. Simultaneous sialolithiasis in more than one salivary gland and multiple stone formations have been reported in only 5% and 3% of cases, respectively. In this article, a rare case of bilateral presence of various stones in different sizes and shapes in the submandibular glands and its duct in a 68-year-old man has been investigated. Stones on left side were removed through an intraoral incision and on the right side; the entire salivary gland was removed with extraoral access.

**Conclusion:** After precise diagnosis of sialolithiasis through various diagnostic modalities, treatment plan should be tailored based on existing condition and the decision was made to remove a salivary gland with extraoral access on one side and remove the stones by intraoral incision on the other side while preserving the salivary gland.

**Keywords:** Sialoliths, Submandibular gland, Salivary glands, Sialadenitis.

**Citation:** Barzegar M1, Pouyafard A2, Ajami H.R3, Pakzad S. **Large Multiple Sialoliths of Bilateral Submandibular Glands: A Case Report.** J Shahid Sadoughi Uni Med Sci 2022; 30(2): 4504-11.

<sup>1</sup>Department of Oral and Maxillofacial Surgery, School of Dentistry, Shahid Sadoughi University of Medical Sciences, Yazd, Iran.

<sup>2</sup>Department of Oral and Maxillofacial Diseases, School of Dentistry, Shahid Sadoughi University of Medical Sciences, Yazd, Iran.

<sup>3</sup>Department of Oral and Maxillofacial Surgery, School of Dentistry, Ardabil University of Medical Sciences, Ardabil, Iran.

\*Corresponding author: Tel: 09120725507, email: dr.sahar\_pakzad@yahoo.com