



گزارش مورد

گزارش یک مورد پلئومورفیک آدنوما در کام کودک ۱۰ ساله

سیدحسین طباطبایی^۱، لاله ملکی^۲، حمید میرشمسی^{۳*}، علیرضا نواب اعظم^۴

چکیده

تومورهای غدد بزاقی در کودکان غیرشایع بوده و هنگام ایجاد اکثراً غدد بزاقی اصلی را درگیر می‌کنند. تومورهای غدد بزاقی فرعی در کودکان بسیار نادر و کمتر از ۱۰ درصد تمام موارد را تشکیل می‌دهند. پلئومورفیک آدنوما شایع‌ترین تومور غدد بزاقی در همه سنین می‌باشد. بیمار پسر ۱۰ ساله‌ای است که با شکایت از تورم در کام مجاور دندان مولر دوم رویش نیافته سمت راست ماگزیلا به دندانپزشک مراجعه کرده بود. در گزارش پاتولوژی اولیه نمونه حاصل از کورتاژ تشخیص آملوبلاستوما توسط پاتولوژیست بالینی مطرح شده بود. بیمار برای مشاوره به دانشکده دندانپزشکی شهید صدوقی یزد ارجاع داده شد. در بررسی میکروسکوپی دوم تشخیص پلئومورفیک آدنومای خوش‌خیم مطرح شد که با رنگ‌آمیزی اختصاصی پرئودیک اسیدشیف و ایمونوهیستوشیمی سیتوکراتین و S₁₀₀ تایید شد. پلئومورفیک آدنوما غدد بزاقی فرعی در کودکان نادر می‌باشد اما به عنوان تشخیص افتراقی در تورم‌های داخل دهانی در ناحیه کام باید مد نظر قرار بگیرد.

واژه‌های کلیدی: پلئومورفیک آدنوما، کودکان، کام

۱- دانشیار، دانشکده دندانپزشکی، دانشگاه علوم پزشکی و خدمات بهداشتی درمانی شهید صدوقی یزد
۲،۴- استادیار، دانشکده دندانپزشکی، دانشگاه علوم پزشکی و خدمات بهداشتی درمانی شهید صدوقی یزد
۳- دستیار تخصصی، دانشکده دندانپزشکی، دانشگاه علوم پزشکی و خدمات بهداشتی درمانی شهید صدوقی یزد
* (نویسنده مسئول): تلفن: ۰۹۱۲۳۶۱۵۰۲۴، پست الکترونیکی: hmirshams@gmail.com
تاریخ دریافت: ۱۳۹۴/۹/۸ تاریخ پذیرش: ۱۳۹۴/۱۱/۲۹

مقدمه

پلئومورفیک آدنوما تومور خوش خیم غدد بزاقی است که تقریباً ۳ تا ۱۰ درصد تومورهای ناحیه سر و گردن را تشکیل می‌دهد و شایع‌ترین تومور غدد بزاقی است که اکثراً غده پاروتید و سپس غده تحت فکی را درگیر می‌کند. در رابطه با غدد بزاقی فرعی، کام شایع‌ترین محل برای تشکیل این تومور می‌باشد (۴-۱).

پلئومورفیک آدنوما ممکن است در هر سنی ایجاد شود اما به طور عمده در دهه ۴،۵ و ۶ زندگی دیده می‌شود. ۴۰ درصد بیماران مرد و ۶۰ درصد آنان زن می‌باشند (۵) و معمولاً به صورت یک تورم متحرک، سفت، بدون درد با رشد آهسته و سطح غیرزخمی می‌باشد هر چند می‌تواند باعث خوردگی استخوان زیرین هم شود (۳،۲).

تومورهای غدد بزاقی در کودکان غیرشایع بوده و هنگام ایجاد اکثراً غدد بزاقی اصلی را درگیر می‌کنند. تنها ۵ - ۰/۳۲ درصد تومورهای غدد بزاقی در کودکان ۱۶ ساله یا جوان‌تر ایجاد می‌شود (۹-۶).

این تومورها در غدد بزاقی فرعی کودکان بسیار نادر و کمتر از ۱۰ درصد تمام موارد را تشکیل می‌دهد و اغلب این موارد در کام ایجاد می‌شود. سایر محل‌های درگیری داخل دهانی عبارت است از لب بالا، مخاط باکال، زبان و لثه (۱۱، ۱۰).

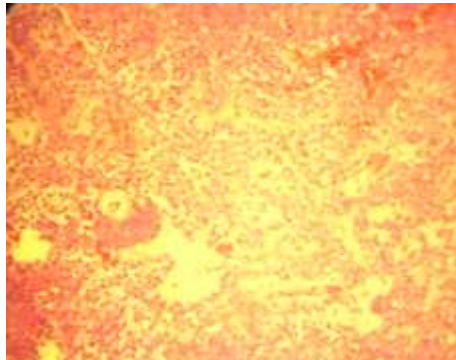
پلئومورفیک آدنوما شایع‌ترین تومور غدد بزاقی در همه سنین می‌باشد، همچنین ۶۶-۹۰ درصد تومورهای غدد بزاقی در کودکان را نیز تشکیل می‌دهد (۱۲).

این تومور به خاطر نمای میکروسکوپی چندگانه و متنوع خود پلئومورفیک آدنوما نامیده شده که بیانگر تظاهر چند شکلی تومور مشتق شده از اجزای داکتال و میوایی تلیال می‌باشد (۱۴، ۱۳).

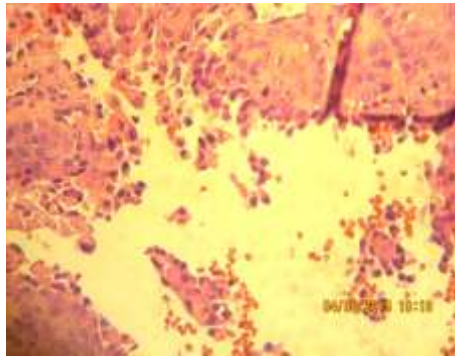
تومورهای غدد بزاقی فرعی برخلاف غدد بزاقی اصلی معمولاً فاقد کپسول هستند و ریسک تغییرات بدخیمی در پلئومورفیک آدنوما تقریباً ۶٪ کل موارد می‌باشد (۱۵).

شرح حال:

بیمار پسر ۱۰ ساله‌ای بود که با شکایت از تورم بدون درد چند ماهه با رشد آهسته پوشیده شده با مخاط نرمال در سمت راست کام به مطب دندانپزشکی مراجعه کرده بود. کودک در طول هفته قبل از مراجعه دچار تب متناوب بود. ضایعه مذکور در معاینه فیستوله با ترشح چرک همراه بود. در گزارش پاتولوژی اولیه نمونه حاصل از کورتاژ تشخیص آمبولاستوما (زیرگروه بازالوئید) توسط پاتولوژیست بالینی مطرح شده بود. بیمار برای مشاوره به دانشکده دندانپزشکی شهید صدوقی یزد ارجاع داده شد. در تاریخچه بیمار هیچ‌گونه مشکل سیستمیک، بیماری فامیلی یا خاصی وجود نداشت. در معاینه داخل دهانی تورم در کام مجاور دندان مولر دوم رویش نیافته سمت راست ماگزایلا مشهود بود. در معاینه و رادیوگرافی از بیمار تخریب استخوانی قابل رویت نبود. در بررسی میکروسکوپی دوم لام ارسالی در زیراپی‌تلیوم سنگفرشی مطبق مخاط دهان، بافت همبند حاوی مجاری محتوی مواد ترشحي با پوشش سلول مکعبی، احاطه شده توسط سلول‌های میوایی تلیال در یک استرومای هیالینیزه و کندرومیگزوئیدی مشهود بود. سلول‌های میوایی تلیال مذکور با اشکال مختلف عمدتاً دوکی، چندوجهی و پلاسموسایتوئید حضور داشتند و متاپلازی اسکواموس در ضایعه چشمگیر بود. لذا تشخیص پلئومورفیک آدنوما مطرح گردید (شکل ۲، ۱).

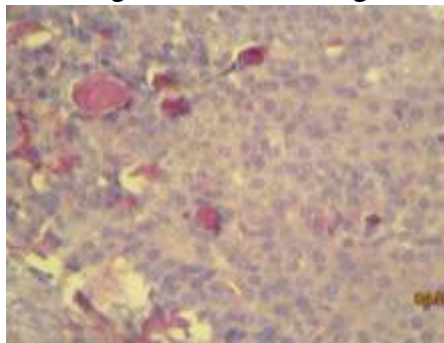


شکل ۱: نمای میکروسکوپی ضایعه - رنگ‌آمیزی هماتوکسیلین و ائوزین - درشت‌نمایی X40



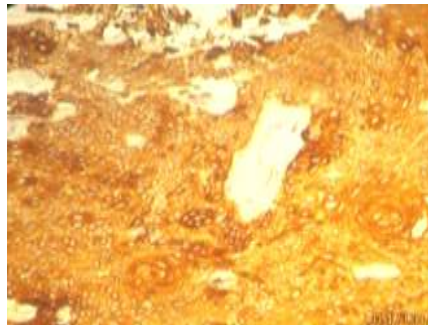
شکل ۲: نمای میکروسکوپی ضایعه - رنگ آمیزی هماتوکسیلین و ائوزین - درشت‌نمایی X400

در تایید تشخیص رنگ‌آمیزی اختصاصی پرپودیک اسید شیف انجام شد که با توجه به نتیجه مثبت آن ماهیت اسیدشیف انجام شد (شکل ۳). مواد ترش‌جی مجاری و کیست‌های موجود در ضایعه مشخص شد.

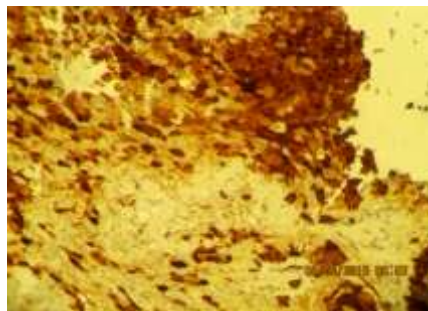


شکل ۳: نمای میکروسکوپی ضایعه - رنگ‌آمیزی پرپودیک اسید شیف درشت‌نمایی X400

همچنین رنگ‌آمیزی ایمونوهیستوشیمی سیتوکراتین (CK) و S100 مثبت شد و ماهیت سلول‌های اپی‌تلیال و میوآپی تلیال تایید گردید (شکل ۴، ۵).



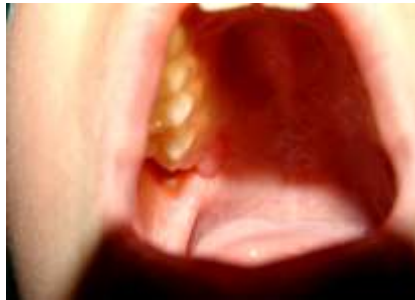شکل ۴: نمای میکروسکوپی ضایعه - رنگ‌آمیزی سیتوکراتین درشت‌نمایی X40



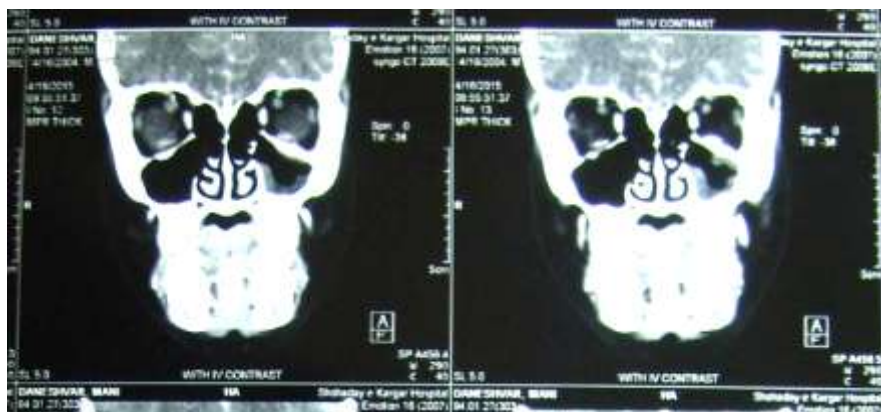شکل ۵: نمای میکروسکوپی ضایعه - رنگ‌آمیزی S100 درشت‌نمایی X400

آدنوما در ناحیه کام تایید شد ولی درگیری فارنکس دیده نشد. در پیگیری ۶ ماهه بیمار عود یا ضایعه خاصی وجود نداشت (شکل ۶).

لازم به توضیح است از ولی بیمار جهت گزارش مورد بیماری فرزندشان رضایت کتبی اخذ گردیده و هزینه‌ای بابت آزمایشات پاتولوژی از آنها گرفته نشد.



شکل ۶: نمای بالینی از بیمار در پیگیری ۶ ماهه



شکل ۷: نمای CT.Scan قبل از جراحی

کامی توسط معاینات بالینی دقیق به خصوص در صورت عدم حضور دندان غیرزنده و نقص پرپودنتال موضعی قابل رد شدن است. به علاوه بیمار معمولاً علائم التهاب و عفونت را ندارد. کیست‌های ادنتوژنیک و غیرادنتوژنیک با توجه به ماهیت کیستیک ضایعه قابل تشخیص هستند. تومورهای بافت نرم نظیر فیبروما، نوروفیبروما و نوریلیوما و تومورهای غدد بزاقی نیز در تشخیص افتراقی مطرح است. همچنین لنفوما ممکن است به صورت تورم کامی در کودکان دیده شود (۲۵). هر چند در این بیمار علائم و نشانه‌های تومورهای بدخیم مانند زخم، درد و پارستزی وجود نداشت.

پس از انجام اقدامات تشخیصی تکمیلی دیگر (CT – Scan) ضایعه تحت بیهوشی عمومی با جراحی موضعی وسیع‌تر به طور کامل خارج گردید و نقص جراحی با پیوند چربی از خود بیمار بازسازی شد. نمونه حاصل از این جراحی به صورت ۲ قطعه کرم خاکستری به ابعاد ۲×۱cm و ۱×۱cm با برجسب کام و فارنکس به آزمایشگاه ارسال شد و پلئومورفیک

بحث

پلئومورفیک آدنوما در کام کودکان و نوجوانان نادر است. Byarsetal در مطالعه خود ۴۷۰ مورد تومور غدد بزاقی را در بیماران ۱۸ ساله و جوان‌تر بررسی کرد که از این تعداد تنها دو مورد پلئومورفیک آدنومای کودکان بود که برای اولین بار گزارش شد (۱۶). پس از آن ۱۲ مورد دیگر در مقالات انگلیسی زبان ذکر گردید (۲۴-۱۶، ۱۱، ۱۰، ۸). سپس ۲ مورد دیگر توسط Daniels و همکاران گزارش شد و تا سال ۲۰۰۹ تعداد کل موارد گزارش شده جمعاً به ۱۷ مورد رسید (۲۵). تشخیص‌های افتراقی برای تومورهای کامی در کودکان شامل آبسه‌ها، کیست‌های ادنتوژنیک و غیرادنتوژنیک، تومورهای بافت نرم و تومورهای غدد بزاقی است. آبسه‌های

نتیجه‌گیری

پلئومورفیک آدنوما در کودکان نادر می‌باشد. اما به عنوان تشخیص افتراقی در تورم‌های داخل دهانی در ناحیه کام مطرح است. با توجه به احتمال عود و تغییرات بدخیمی در این تومور درمان مناسب و پیگیری کافی ضروری می‌باشد.

سپاسگزاری

نویسندگان مقاله بر خود لازم می‌دانند از پرسنل محترم اتاق عمل بیمارستان شهید رهنمون تشکر و قدردانی نمایند.

درمان پلئومورفیک آدنوما در کودکان مشابه بزرگسالان است (۲۶). درمان انتخابی برای آن در غدد بزاقی فرعی جراحی موضعی وسیع به همراه برداشتن پریوستنوم یا استخوان در صورت درگیری آنها می‌باشد. انوکلتاسیون ساده ممکن است عود تومور را به همراه داشته باشد و باید از آن اجتناب گردد (۲۷). پلئومورفیک آدنوما معمولاً بعد از جراحی کافی و مناسب عود نمی‌کند. عود ۲ مورد از ۱۶ مورد پلئومورفیک آدنوما کامی بعد از جراحی در مقالات انگلیسی زبان گزارش شده است (۸،۱۶).

References:

- 1- Sharma N, Singh V, Malhotra D. *Pleomorphic Adenoma of the hard palate- A case report*. Indian J Dent Sci 2010; 2(1): 18-20.
- 2- Gothwal AK, Kamath A, Pavaskav RS, Satoskar SK. *Pleomorphic Adenoma of the palate : A Case Report*. J Clinic Diagnostic Res 2012; 6(6): 1109-11.
- 3- Erdem MA, Cankaya AB, Güven G, Olgaç V, Kasapoğlu C. *Pleomorphic adenoma of the palate*. J Craniofac Surg 2011; 22(3): 1131-34.
- 4- Ogata H, Ebihara S, Mukai K. *Salivary gland neoplasms in children*. Jpn J Clin Oncol 1994; 24(2): 88-93.
- 5- Vellios F, Shafer WG. *Tumors of the intraoral accessory salivary glands*. Surg Gynecol Obstet 1959; 108(4): 450-56.
- 6- Luna MA, Batsakis JG, el-Naggar AK. *Salivary gland tumors in children*. Ann Otol Rhinol Laryngol 1991; 100(10): 869-71
- 7- Bradley P, McClelland L, Mehta D. *Paediatric salivary gland epithelial neoplasms*. ORL J Otorhinolaryngol Relat Spec 2007; 69(3): 137-45.
- 8- Shaaban H, Bruce J, Davenport PJ. *Recurrent pleomorphic adenoma of the palate in a child*. Br J Plast Surg 2001; 54(3): 245-47.
- 9- Dhanuthai K, Banrai M, Limpanaputtajak S. *A retrospective study of paediatric oral lesions from Thailand*. Int J Paediatr Dent 2007; 17(4): 248-53.
- 10- Chen YK, Lin LM, Lin CC, Yan YH. *Palatal pleomorphic adenoma in a child with osteoid formation: report of case*. ASDC J Dent Child 1998; 65(3): 209-11.
- 11- Noghreyan A, Gatot A, Maor E, Fliss DM. *Palatal pleomorphic adenoma in a child*. J Laryngol Otol 1995; 109(4): 343-45.

- 12- Callender DL, Frankenthaler RA, Luna MA, Lee SS, Goepfert H. *Salivary gland neoplasms in children*. Arch Otolaryngol Head Neck Surg 1992; 118(5): 472-76.
- 13- Byakodi S, Charanthimath S, Hiremath S, Kashalika JJ. *Pleomorphic adenoma of palate: a case report*. Int J Dent Case Reports 2011; 1(1): 36-40.
- 14- Shrestha A, Reddy NS, Ganguly SN. *Pleomorphic adenoma of the upper lip: A case report*. J Coll Med Sci 2010; 6(1): 51-3.
- 15- Rahnama M, Orzędą-Koszel U, Czupkałło L, Lobacz M. *Pleomorphic adenoma of the palate: a case report and review of the literature*. Contemp Oncol 2013; 17(1): 103-06.
- 16- Byars Lt, Ackerman Lv, Peacock E. *Tumors of salivary gland origin in children: a clinical pathologic appraisal of 24 cases*. Ann Surg 1957; 146(1): 40-51.
- 17- Austin JR, Crockett DM. *Pleomorphic adenoma of the palate in a child*. Head Neck 1992; 14(1): 58-61.
- 18- Crawford WH Jr, Guernsey LH. *Pleomorphic adenoma of the palate. Report of a case*. Oral Surg Oral Med Oral Pathol 1967; 23(1): 116-26.
- 19- de Courten A, Lombardi T, Samson J. *Pleomorphic adenoma of the palate in a child: 9-year follow-up*. Int J Oral Maxillofac Surg 1996; 25(4): 293-95.
- 20- Fonseca I, Martins AG, Soares J. *Epithelial salivary gland tumors of children and adolescents in southern Portugal. A clinicopathologic study of twenty-four cases*. Oral Surg Oral Med Oral Pathol 1991; 72(6): 696-701.
- 21- Galich R. *Salivary gland neoplasms in childhood*. Arch Otolaryngol 1969; 89(6): 878-82.
- 22- Jorge J, Pires FR, Alves FA, Perez DEC, Kowalski LP, Lopes MA, et al. *Juvenile intraoral pleomorphic adenoma: report of five cases and review of the literature*. Int J Oral Maxillofac Surg 2002; 31(3): 273-75.
- 23- Lack EE, Upton MP. *Histopathologic review of salivary gland tumors in childhood*. Arch Otolaryngol Head Neck Surg 1988; 114(8): 898-906.
- 24- López-Cedrún JL, Gonzalez-Landa G, Birichinaga B. *Pleomorphic adenoma of the palate in children: report of a case*. Int J Oral Maxillofac Surg 1996; 25(3): 206-07.
- 25- Dhanuthai K, Sappayatosok K, Kongin K. *Pleomorphic adenoma of the palate in a child: a case report*. Med Oral Patol Oral Cir Bucal 2009; 14(2): E73-5.
- 26- Daniels JS, Ali I, Al Bakri IM, Sumangala B. *Pleomorphic adenoma of the palate in children and adolescents: a report of 2 cases and review of the literature*. J Oral Maxillofac Surg 2007; 65(3): 541-49.
- 27- Ogata H, Ebihara S, Mukai K. *Salivary gland neoplasms in children*. Jpn J Clin Oncol 1994; 24(2): 88-93.

CASE REPORT

A Case Report: Pleomorphic Adenoma of the Palate in a 10-year-old Child

***Tabatabaei SH (DDS, Ms)¹, Maleki L (DDS, Ms)²
Mirshamsi H (DDS, Ms)^{*3}, Navabazam AR (DDS, Ms)⁴***

^{1,2,3} Department of Oral and Maxillofacial Pathology, Faculty of Dentistry, Shahid Sadoughi University of Medical Sciences, Yazd, Iran.

⁴ Department of Oral and Maxillofacial Surgery, School of Dentistry, Shahid Sadoughi University of Medical Sciences, Yazd, Iran.

Received: 29 Nov 2015

Accepted: 18 Feb 2016

Abstract

Salivary gland tumors are uncommon within children and when they do arise, they mainly affect the major salivary glands. Minor salivary gland tumors are rare in children, which are responsible for less than 10% of all the cases. Pleomorphic adenoma is the most common tumor of the salivary glands in the all ages. A 10-year-old boy referred to the dentistry clinic with a swelling in the palate of adjacent unerupted right maxillary second molar. In sampling by curettage, clinical pathologist reported ameloblastoma. The patient was referred to the dental school of Shahid Sadoughi University of Medical Sciences for consultation. Second microscopic analysis showed a benign pleomorphic adenoma that was confirmed by special staining periodic acid-Schiff (PAS), immunohistochemistry cytokeratin(CK), and S100 staining. Pleomorphic adenoma of minor salivary gland of children should be considered as a differential diagnosis of intraoral swelling in the palate.

Keywords: Children; Palate; Pleomorphic adenoma

This paper should be cited as:

Tabatabaei SH, Maleki L, Mirshamsi H, Navabazam AR. ***Pleomorphic adenoma of the palate in a 10-year-old child: a case report.*** J Shahid Sadoughi Univ Med Sci 2016; 23(12): 1230-36.

****Corresponding author: Tel: 09123615024, Email: hmirshams@gmail.com***