

درمان رژنراتیو انسیزور لترال نکروتیک با ریشه نابالغ در بیمار تروما دیده؛ گزارش مورد

محمود سرافراز*^۱، هادی اسدیان^۲، محمد جواد شاه بلی اردکانی^۳

گزارش مورد

مقدمه: درمان دندان نکروتیک با ریشه نابالغ یک چالش کلینیکی محسوب می شود. درمان رژنراتیو اندو یک راه کار درمانی مناسب را مهیا نموده است که اجازه تداوم بلوغ ریشه را می دهد، به بسته شدن فورامن اپیکال کمک می کند و در عین حال به حفظ عملکردهای حسی و ایمنی در فضای پالپی کمک می کند.

هدف: هدف این گزارش مورد، ارائه پتانسیل استفاده از درمان رژنراتیو اندو برای دندان نابالغ دائمی با پالپ عفونی با هدف حذف علائم و نشانه های کلینیکی و از بین رفتن پرپودنتیت اپیکالی می باشد. بیمار یک پسر ۱۰ ساله بود که سابقه تروما به دندان ثنایای لترال سمت راست داشت.

روش بررسی: در جلسه اول خمیر آنتی بیوتیک سه گانه شامل ماینوسیکلین، سیپروفلوکساسین و مترونیدازول در کانال قرار داده شد و پس از دو هفته خمیر سه گانه توسط نرمال سالین از داخل کانال شستشو شد. سپس از K فایل شماره ۸۰ برای تحریک خونریزی به داخل کانال استفاده شد. پس از انعقاد نسبی، Mineral Trioxide Aggregate (MTA) بر روی لخته قرار داده شد. **نتایج:** بعد از ۳ ماه در بررسی رادیوگرافی، مشاهده شد که فرآیند بسته شدن اپکس و ضخیم شدن دیواره های کانال بدون علائم کلینیکی صورت گرفته است.

نتیجه گیری: بر اساس این مقاله درمان رژنراتیو میتواند درمان مناسبی برای دندان نابالغ عفونی باشد.

واژه های کلیدی: تروما، درمان رژنراتیو، اپکسیفیکاسیون، خمیر آنتی بیوتیک سه گانه، اپکس باز

ارجاع: سرافراز محمود، اسدیان هادی، شاه بلی اردکانی محمد جواد. درمان رژنراتیو انسیزور لترال نکروتیک با ریشه نابالغ در بیمار تروما دیده؛ گزارش مورد. مجله علمی پژوهشی دانشگاه علوم پزشکی شهید صدوقی یزد ۱۳۹۷؛ ۲۶ (۳): ۲۶۶-۲۷۴

۱- دستیار تخصصی گروه آموزشی اندودانتیکس، دانشکده دندانپزشکی شاهد

۲- استادیار گروه آموزشی اندودانتیکس، دانشکده دندانپزشکی شاهد

۳- دستیار تخصصی گروه آموزشی اندودانتیکس، دانشکده دندانپزشکی شاهد

* (نویسنده مسئول): تلفن: ۰۹۱۲۰۳۷۱۵۷۰، پست الکترونیکی: drsarafraz@yahoo.com

افزایش ضخامت دیواره‌های کانال و یا تکامل ریشه هدف‌های ثانویه در این درمان‌ها می‌باشند (۶).
 بافتی که در کانال ریشه دندان دائمی نابالغ با پالپ نکرورز عفونی و پرپودنتیت اپیکالی شکل می‌گیرد معمولاً بافت شبه استخوانی، شبه سمانی و شبه لیگامان پرپودنتالی است که می‌تواند عروق خونی و رشته‌ای عصبی را در خود داشته باشد (۱۴-۱۱).

بر اساس گزارش‌های موردی قبلی (۸-۱۰) و هدف اولیه درمان‌های رژنراتیو اندودانتیکس، اعتقاد بر این است که این درمان‌ها می‌تواند پتانسیل استفاده برای درمان دندان نابالغ انسانی با پالپ نکروتیک یا غیر عفونی داشته باشند.
 هدف این گزارش مورد، ارائه پتانسیل استفاده از درمان رژنراتیو اندودانتیکس برای دندان نابالغ دائمی با پالپ عفونی با هدف حذف علائم و نشانه‌های کلینیکی و از بین رفتن پرپودنتیت اپیکالی می‌باشد.

گزارش مورد

بیمار یک پسر ۱۰ ساله بود که با سابقه تروما به دندان ثنایای لترال سمت راست به بخش تخصصی دانشکده دندان پزشکی دانشگاه شاهد مراجعه نموده بود. شکایت اصلی بیمار از بد شکلی دندان بود. رادیوگرافی‌های قبل از کار از بیمار به عمل آمد. تست‌های پالپی سرما، گرما و الکتریکی روی دندان‌های قدامی ماگزایلا و مندیبل انجام شد. پاسخ به تست‌های حرارتی سرما و گرما در دندان مورد نظر منفی بود، در حالی که دندان‌های شاهد که شامل کلیه دندان‌های دندان‌های قدامی ماگزایلا و مندیبل بود پاسخ مثبت به تست سرما و گرما را نشان میدادند. در تست الکتریکی پالپ دندان مورد نظر هیچ‌گونه پاسخی را به درجات مختلف پالپ تستر نشان نمی‌داد، در حالی که دندان‌های شاهد پاسخ مثبت به تست الکتریکی پالپ را در محدوده درجه ۳ تا ۷ دستگاه نشان می‌دادند. در معاینات داخل دهانی و خارج دهانی، هیچ‌گونه تورم، خروج چرک از دندان یا بافت نرم اطراف آن مشاهده نشد. بیمار هیچ‌گونه دردی نداشت و فقط دندان مورد نظر به تست

مقدمه

درمان دندان نکروتیک با ریشه نابالغ یک چالش کلینیکی محسوب می‌شود. راهکارهای معمول درمانی مانند اپکسیفیکاسیون مانع از ادامه تکامل ریشه می‌شوند و دندان را مستعد شکستن می‌کنند چرا که دیواره‌های دندان در این درمان نازک باقی می‌مانند (۱).

دستیابی به یک سیل اپیکال مناسب در یک دندان با اپکس بزرگ بسیار مشکل است و می‌تواند با درمان با کلسیم هیدروکساید طولانی مدت یا قرار دادن Mineral MTA (Trioxide Aggregate) انجام شود (۲).

درمان رژنراتیو اندو یک راهکار درمانی مناسب را مهیا نموده است که اجازه تداوم بلوغ ریشه را می‌دهد، به بسته شدن فورامن اپیکال کمک می‌کند و در عین حال به حفظ عملکردهای حسی و ایمنی در فضای پالپی کمک می‌کند (۳).

توسعه رژنریشن پالپی در علم اندودنتیکس در خلال پیشرفت در مهندسی بافتی حاصل شده است. مهندسی بافتی در واقع زمینه‌ای از علوم مهندسی و بیولوژی را با هم درآمیخته تا اصولی رامشخص کند که بر روی رژنریشن بافتی به جای ترمیم بافتی متمرکز می‌شوند (۳). و نیاز به ۳ عامل سلول‌ها، فاکتورهای رشدی و داربست دارد (۴).

پروتکل درمان رژنراتیو اندودانتیکس به طور مداوم در حال تغییر بوده تا محیط ایده آل تر برای رژنریشن مجموعه عاج و پالپ به دست آید (۵).

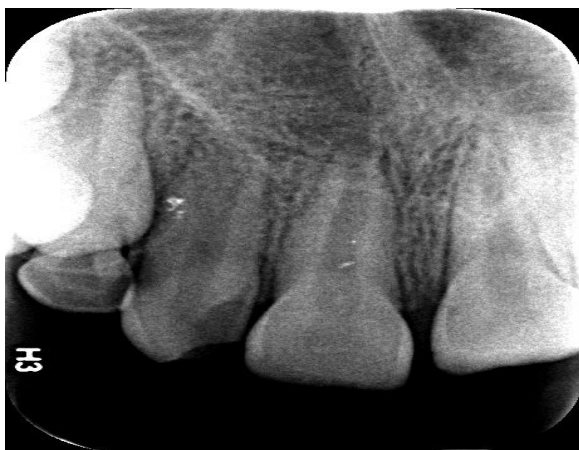پیشرفت و بهبود پروسه‌های کلینیکی می‌تواند به کنترل فاکتورهای رشد موجود در فضای پالپی منجر شود. فاکتورهای رشدی می‌توانند محیط سلول‌های بنیادی (Stem cell) را تغییر دهند و بنابراین در نهایت از بین رفتن سلول را تحت کنترل داشته باشند (۶).

با توجه به ملاحظات کلینیکی انجمن اندودانتیست‌های امریکا برای پروسه‌های رژنراتیو، هدف اولیه درمان‌های رژنراتیو اندو، حذف علائم و نشانه‌های کلینیکی و از بین رفتن پرپودنتیت اپیکالی است (۶).

۲٪ حاوی اپی نفرین $\frac{1}{100000}$ از شرکت داروپخش برای دندان ثنایای لترال راست ماگزایلا انجام شد، حفره دسترسی توسط فرز روند توربین شماره ۲ از شرکت تیزکاوان بر روی دندان انجام شد. ایزولاسیون توسط کلمپ و رابردم برقرار شد. فضای اتاقک پالپ توسط محلول هیپوکلریت سدیم ۲/۵ درصد از شرکت گلرنگ شستشو داده شد.

طول کارکرد به کمک اپکس لوکیتور و رادیوگرافی توسط فایل K شماره ۲۰ از شرکت MANI تعیین شد. کانال با حجم ۲۰ میلیمتر هیپوکلریت سدیم با غلظت یاد شده و سپس متعاقب آن ۱۰ میلی لیتر سالین نرمال شستشو داده شد.

خمیر آنتی بیوتیک سه گانه شامل ماینوسیکلین، سیپروفلوکساسین و مترونیدازول از شرکت داروسازی دکتر عبیدی در کانال قرار داده شد. پانسمان موقت در اوریفیس و فضای اتاقک پالپ قرار گرفت و بیمار مرخص شد.



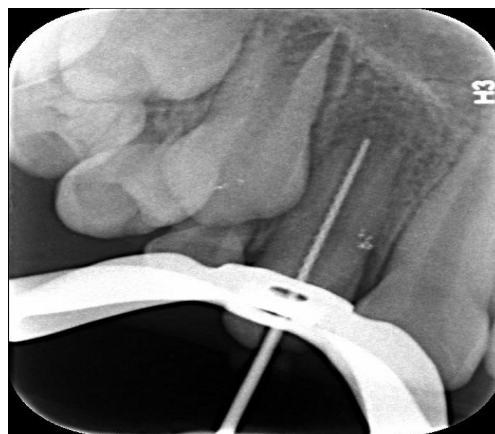دق حساس بود. هم چنین در معاینه کلینیکی هیچ گونه تغییر رنگ و یا لقی در دندان مورد نظر مشاهده نشد. شکستگی تاج دندان مشخص بود که با توجه به ورود نوک سوند به فضای پالپ شکستگی از نوع پیچیده طبقه بندی می‌شد.

در معاینه رادیوگرافی شواهدی از گشادی Periodontal Ligament (PDL) دیده شد و باز بودن و عدم تکامل انتهای ریشه کاملاً مشهود بود.

با توجه به علائم و نشانه‌ها، تست های پالپی و یافته های گرافی تشخیص بیماری پالپی- پری اپیکالی با نکرور پالپی و پرپودنتیت اپیکالی داده شد.

هیچ گونه تغییر رنگ یا لقی دندان مشاهده نشد. شکستگی تاج از نوع پیچیده با درگیری پالپ مشاهده شد. بهداشت دهان بیمار ضعیف بود و سابقه پوسیدگی و ترمیم در دندان های بیمار مشاهده می شد.

ویزیت جلسه اول: بی حسی موضعی با استفاده از لیدوکائین

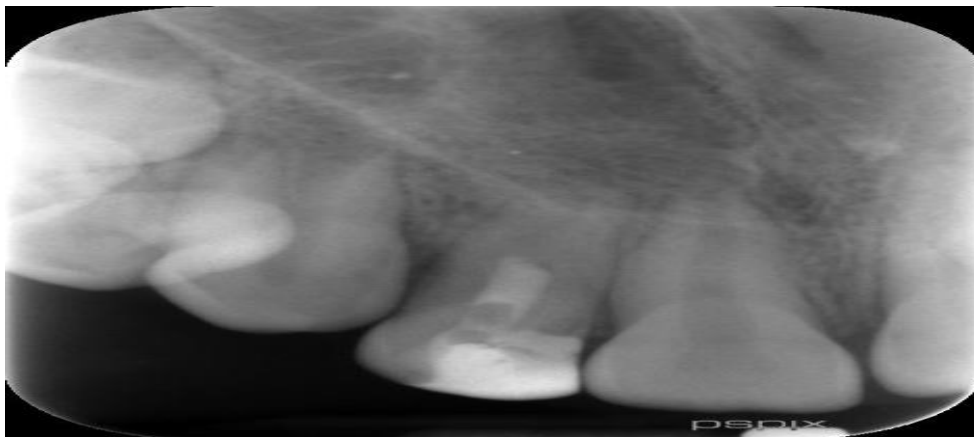


۱۰cc نرمال سالین جهت شستشو استفاده شد. پس از خاتمه شستشوی شیمیایی، کل فضای کانال با کن کاغذی خشک شد. سپس از K فایل شماره ۸۰ برای تحریک خونریزی به داخل کانال استفاده شد. مدخل کانال به کمک لوپ دندان پزشکی با بزرگ نمایی ۴ برابر از شرکت سازنده Henan Baistra از کشور چین مورد بررسی قرار گرفت. وقتی خونریزی در کانال مشاهده شد، پس از انعقاد نسبی، توسط اپلیکاتور MTA carrier شرکت Towne، MTA داخل کانال قرار داده شد تا وقتی که ضخامت

جلسه دوم: پس از دو هفته بیمار مراجعه نمود. بی حسی موضعی با استفاده از میپی واکائین ۳٪ بدون اپی نفرین از شرکت داروپخش برای اجتناب از اثرات تنگ کننده عروقی اپی نفرین و جلوگیری از کاهش جریان خون بافت های اطراف ریشه دندان برقرار شد. ایزولاسیون توسط کلمپ و رابردم برقرار شد.

خمیر سه گانه توسط نرمال سالین از داخل کانال شستشو شد. متعاقب آن ۲۰cc هیپوکلریت سدیم با غلظت ۲/۵٪ و سپس

کامپوزیت از شرکت 3M روی دندان قرار داده شد. قرار ملاقات بعدی برای سه ماه بعد با بیمار تنظیم شد. اولین معاینه فالوآپ در موعد ۳ ماه بعد از اتمام کار انجام شد و دوباره تست های حیاتی دندان و وضعیت پرپودنتال مورد بررسی قرار گرفت. هیچ گونه علائمی از تورم، لقی، درد یا یافته پاتولوژیک دیگری مشاهده نشد. پاسخ دندان به تست های گرما، سرما و الکتریکی، منفی بود. در بررسی رادیوگرافی، مشاهده شد که فرآیند بسته شدن انتهای اپکس و ضخیم شدن دیواره های کانال صورت گرفته است.



رادیوگرافی مرتبط، می توان انتظار داشت که تکامل ریشه به دلیل یک تحریک خارجی (تروما) متوقف شده باشد. تکامل ریشه در دندان نابالغ نکروتیک از دو راه ممکن می تواند مورد انتظار باشد. اول، مهاجرت سلول های بنیادی پاپیلای اپیکال (SCAP) به فضای کانال ریشه، پرولیفرة شدن و تمایز آنها به سلول هایی که می تواند عاج و سمان را به سازند و بنابراین سبب بسته شدن انتهای ریشه شوند (۲۳). و دوم، غلاف اپی تلیالی هرتویک (HERS) در صورتی که التهاب محدود شده باشد، ممکن است (می تواند) تحریک شده و به تشکیل اپکس ادامه دهد (۲۴، ۲۵). در این گزارش مورد، با استفاده از خمیر آنتی بیوتیک سه گانه در داخل کانال می توان انتظار داشت که با تحریک خونریزی از انتهای ریشه، سلولهای بنیادی پاپیلای

تقریبی ۳mm از MTA در داخل کانال تا زیر اوریفیس قرار گرفت و با رادیوگرافی تایید شد. سپس پنبه مرطوب روی MTA قرار گرفت و پانسمان موقت در قسمت تاجی حفره دسترسی قرار داده شد. جلسه سوم: در این جلسه بدون تجویز بی حسی موضعی، پانسمان موقت برداشته شد و سختی MTA توسط نوک سوند اندودانتیکس، از شرکت Juya Teb مورد ارزیابی قرار گرفت، پس از حصول اطمینان از set شدن MTA یک لایه گلاس آینومر سلف کیور از شرکت GC و بعد از آن ترمیم دائم

بحث

پروتکل های کلینیکی مختلفی برای درمان رژنراتیو اندودانتیکس در مطالعات کلینیکی مورد تحقیق و ارزیابی قرار گرفته اند (۱۸-۱۴). و هم چنین گزارش های موردی / سری متعددی در این زمینه وجود دارد. (۲۲-۱۹) در این گزارش مورد، یک نمونه از درمان رژنراتیو اندودانتیکس، با استفاده از خمیر آنتی بیوتیک سه گانه توصیف شده است که در یک دوره فالوآپ سه ماهه نتایج بسیار قابل قبولی را به همراه داشته است.

به توجه به زمان مورد انتظار تکامل ریشه دندان لترال فک بالا و سن بیمار و سابقه ای که بیمار در وارد آمدن ضربه به دندان ذکر می کند، و هم چنین یافته های کلینیکی و

مقاومت به شکست عاج نداشته باشد و این موضوع در معاینات دوره ای مورد بررسی قرار گرفت و دندان فاقد هر گونه ترک یا شکستگی بود.

به منظور فراهم نمودن بستری برای رشد و تمایز سلولها در رژنراسیون پالپ داربست های مختلفی ارائه شده اند که هر کدام مزایا و معایب خود را دارند. به طور مثال از پلاسمای غنی شده با پلاکت، کلاژن، chitosan، گلیکوزآمینوگلیکان، ماتریکس عاجی دمنیرالیزه شده، Silc، پلیمرها و بیوسرامیک ها می توان اشاره نمود. که در میان این داربست ها، آن هایی که در گروه داربست های بیولوژیک یا طبیعی قرار می گیرند مثل PRP، کلاژن یا ماتریکس عاجی دمنیرالیزه خواص بهتری دارند و به رشد و تمایز سلول های بنیادی بیشتر کمک می کنند و سازگاری بیشتری با نسوج اطراف دارند (۲۸). chitosan، که با deacetylation ساختار اسکلت سخت

پوستان به دست می آید دارای خواص سیتوتوکسیک می باشد. اسید هیالورونیک از دسته گلیکوزآمینوگلیکان ها بوده و حلالیت پذیری بسیار بالایی دارد. از معایب استفاده از عاج دمنیرالیزه می توان به این مورد اشاره کرد که دمنیرالیزه کردن عاج بسیار وقت گیر بوده و امکان تاثیر منفی اسید بر پروتئین های غیر کلاژنی عاج وجود دارد. از معایب داربست های صناعی مثل Silc و پلیمرها می توان امکان به روز واکنشهای التهابی میزبان را ذکر نمود. هم چنین در خصوص بیوسرامیک ها نیز معایب متعددی ذکر شده که می توان به زمان بر بودن روند ساخت و تولید، نداشتن فاز ارگانیک، شکل و اندازه غیر یکنواخت ذرات، ایجاد تخلخل در داربست، شکل پذیری مشکل و شکننده بودن آن ذکر نمود (۲۸). با توجه به مزیت بهتر گروه داربست های بیولوژیک، در این مطالعه از لخته خونی وارد شده از انتهای اپیکال بهره بردیم که هم دارای سازگاری نسجی مناسب بوده و هم این که حاوی سلولهای بنیادی پاپیلائی اپیکال می باشد.

در فرایند رژنریشن پالپ، از دو روش وارد کردن سلول ها از خارج (cell transplantation)، و استفاده از سلول های موجود در بافت (cell homing)، می توان بهره برد. در روش cell

اپیکال به داخل فضای کانال ریشه مهاجرت نموده و در شرایط نسبتاً آسپتیک، به تکامل انتهای ریشه منتهی شده باشد. در استفاده از ماده پوشاننده کانال مواد مختلفی جهت ایجاد سیل کرونالی فضای کانال مورد استفاده قرار گرفته اند که از شایع ترین آنها می توان به MTA، Calcium Enriched Cement CEM و بیودنتین اشاره نمود (۲۴). که در همه این موارد در جلسه دوم کار بعد از اطمینان از set شدن کامل این مواد می توان بر روی آن ها ترمیم دائم انجام داد. برای ارزیابی توانایی سیل MTA و مقایسه آن با CEM و بیودنتین مطالعه ای انجام شده بود که نتیجه آن این بود که هیچ گونه تفاوت بارزی در توانایی سیل این سه ماده دیده نشد و این مواد نسبت به گروه کنترل مقاومت بسیار بالاتری را به شکست نشان دادند (۲۴)

در مطالعه حاضر از MTA برای سیل کرونالی استفاده شد که با توجه به توانایی بالای آن در سیل نمودن قسمت کرونالی کانال (۲۵) می توان انتظار داشت که نفوذ باکتریال به فضای کانال بسیار محدود شده و به سلول های بنیادی پاپیلائی اپیکال اجازه داده تا تمایز و تحریک تشکیل ادنتوبلاست و سمنتوبلاست نهایتاً سمان و عاج را در شرایط آسپتیک به خوبی انجام دهند.

در استفاده از ترکیب خمیر آنتی بیوتیک دوگانه و سه گانه مطالعه ای انجام شد که نشان داد در غلظت های رقیق، هر دوی این ترکیبات بر علیه Enterococcus faecalis موثر بودند و هیچ گونه اثر سیتوتوکسیک بر سلول های پالپ نداشتند (۲۶) در مطالعه دیگری که بر روی تاثیر خمیر آنتی بیوتیک دو گانه و سه گانه در فواصل زمانی یک هفته ای، یک ماهه و سه ماهه بر روی خواص مکانیکی عاج انجام شد، نشان داد که بعد از سه ماه تاثیر بارزی در کاهش مقاومت به شکست عاج نسبت به یک هفته مشاهده شد. ولی در یک هفته کاهش قابل ملاحظه ای در مقاومت به شکست عاج دیده نشد (۲۷). در مطالعه حاضر از خمیر سه گانه آنتی بیوتیک رقیق به مدت دو هفته داخل کانال استفاده شد که پیش بینی می شود در کنار داشتن خواص مطلوب در ضد عفونی کانال ریشه، تاثیر نامطلوب بر خواص

آنها نکرور شده بود انجام داد و در نهایت نتیجه گیری نمود که اگر چه تکامل ریشه به خوبی صورت گرفته بود ولی اساساً تشکیل ریشه حتی بدون رژنراسیون پالپ نیز انجام پذیر است و وقتی شرایط آسپتیک برای فضای کانال ایجاد شود تکامل ریشه می تواند صورت پذیرد (۳۰) در مطالعه حاضر استفاده از خمیر آنتی بیوتیک سه گانه شرایط آسپتیک مناسبی را در حضور سیل کروئالی خوب توسط MTA فراهم نمود که به تکامل ریشه کمک شایانی نمود و می توان چنین نتیجه گیری کرد که در شرایط آسپتیک و در صورت داشتن سیل خوب غلاف اپی تلیالی هر تویگ نقش مهمی در تکامل ادامه دار کانال ریشه دندان نابالغ ایفا می کند و مطالعات بیشتر در این زمینه ضروری به نظر می رسد .

تعارض در منافع: وجود ندارد

transplantation از سلول های مختلفی استفاده شده که می توان به کاربرد ژل حاوی سلول های بنیادی استخراج شده از دندان های شیری توسط Cordeiro و همکاران بر روی نخاع موش های دچار نقص ایمنی و کاربرد قطعات سلولی مثل SP سلولهای CD105+ و CD31-/CD146- برای رژنریشن پالپ توسط Iohara، اشاره کرد. در روش Cell Homing از حرکت و مهاجرت سلول های بنیادی به محل آسیب یا ناحیه رژنریشن که توسط سلول های سیگنال دهنده بیولوژیک هدایت می شود استفاده می شود (۲۹) در فرآیندی که ما انجام دادیم، از راه کار دوم استفاده شد که شامل سلول های پاپیلائی اپیکال وارد شده از انتهای کانال بود.

مطالعه ای در سال ۲۰۱۳ به این موضوع پرداخت که آیا اساساً رژنراسیون پالپ برای تکامل ریشه ضروری است یا نه، و بررسی خود را بر روی دندان های سانترال که در اثر تروما پالپ

References:

- 1-American Association of Endodontists. Glossary of Endodontic Terms, 8th ed. Chicago: AAE; 2012.
- 2-Diogenes A, Henry M, Teixeira B, Hargreaves P, K. *An update on clinical regenerative endodontics*. Endod Topics 2013; 28(1): 2-23.
- 3-Chen MY, Chen KL, Chen CA, Tayebaty F, Rosenberg PA, Lin LM. *Responses of immature permanent teeth with infected necrotic pulp tissue and apical periodontitis/abscess to revascularization procedures*. Int Endod J 2012; 45(3): 294–305.
- 4-Saoud TM, Zaazou A, Nabil A, Sybel Moussa, Louis ML, Jennifer L, et al. *Clinical and radiographic outcomes of traumatized immature permanent necrotic teeth after revascularization/revitalization therapy*. J Endod 2014; 40(12): 1946–52.
- 5-Alobaid AS, Cortes LM, Lo J, et al. *Radiographic and clinical outcomes of the treatment of immature permanent teeth by revascularization or apexification permanent teeth by revascularization or apexification: a pilot retrospective cohort study*. J Endod 2014; 40(8): 1063-7
- 6-AAE *Clinical Considerations for a Regenerative Procedure*. Revised 4-12-15.
- 7-Kim SG, Zhou J, Solomon C, Ying Zheng, Takahiro Suzuki, Chen Mo, et al. *Effects of growth factors on dental stem/progenitor cells*. Dent Clin North Am 2012; 56(3): 563–75
- 8-Iohara K, Imabayashi K, Ishizaka R, Watanabe A, Nabekura J, Ito M, et al. *Complete pulp regeneration after pulpectomy by transplantation of*

- CDI05+ stem cells with stromal cell-derived factor-1*. *Tissue Eng Part A* 2011; 17(15-16): 1911–20.
- 9- Iohara K, Murakami M, Takeuchi N, Osako Y, Ito M, Ishizaka R, et al. *A novel combinatorial therapy with pulp stem cells and granulocyte colony-stimulating factor for total pulp regeneration*. *Stem Cells Transl Med* 2013; 2(7): 521–33.
- 10- Darby IB, Morris KH. *A systematic review of the use of growth factors in human periodontal regeneration*. *J Periodontol* 2013; 84(4): 465–76.
- 11- Nevins M, Camelo M, Nevins ML, et al. *Periodontal regeneration in humans using recombinant human platelet-derived growth factor-BB (rhPDGF-BB) and allogenic bone*. *J Periodontol* 2003; 74: 1282–92.
- 12- Nevins M, Giannobile WV, McGuire MK, Kao RT, Mellonig JT, Hinrichs JE, et al. *Platelet-derived growth factor stimulates bone fill and rate of attachment level gain: results of a large multicenter randomized controlled trial*. *J Periodontol* 2005; 76(12): 2205–15.
- 13- McGuire MK, Kao RT, Nevins M, Lynch SE, et al. *rhPDGF-BB promotes healing of periodontal defects: 24-month clinical and radiographic observations*. *Int J Periodontics Restorative Dent* 2006; 26(3): 223–31.
- 14- Jeeruphan T1, Jantarat J, Yanpiset K, Suwannapan L, Khewsawai P, Hargreaves KM. *Mahidol study 1: comparison of radiography and survival outcomes of immature teeth treated with either regenerative endodontic or apexification methods—a retrospective study*. *J Endod* 2012; 38(10): 1330-6.
- 15- Saoud TM, Zaazou A, Nabil A, Moussa S, Lin LM, Gibbs JL. *Clinical and radiographic outcomes of traumatized immature permanent necrotic teeth after revascularization/revitalization therapy*. *J Endod* 2014; 40(12): 1946–52.
- 16- Kahler B, Mistry S, Moule A, Ringsmuth A, Case P, Thomson V, et al. *Revascularization outcomes: a prospective analysis of 16 consecutive cases*. *J Endod* 2014; 40(3): 333–38.
- 17- Nagata JY, Gomes BP, Rocha Lima TF, Murakami LS, de Faria DE, Campos GR, et al. *Traumatized immature teeth treated with 2 protocols of pulp revascularization*. *J Endod* 2014; 40: 606–12.
- 18- Alobaid AS, Cortes LM, Lo J, Nguyen TT1, Albert J1, Abu-Melha AS, et al. *Radiographic and clinical outcomes of the treatment of immature permanent teeth by revascularization or apexification: a pilot retrospective cohort study*. *J Endod* 2014; 40(8): 1063–70
- 19- Iwaya SI, Ikawa M, Kubota M. *Revascularization of an immature permanent tooth with apical periodontitis and sinus tract*. *Dent Traumatol* 2001; 17: 185–7.
- 20- Banchs F, Trope M. *Revascularization of immature permanent teeth with apical periodontitis: new treatment protocol?* *J Endod* 2004; 30(4): 196–200.
- 21- Jung IY, Lee SJ, Hargreaves KM. *Biologically based treatment of immature permanent teeth with pulpal necrosis: a case series*. *J Endod* 2008; 34(7): 876–87
- 22- Huang GT, Sonoyama W, Liu Y, Liu H, Wang S, Shi S. *The hidden treasure in apical papilla: the potential role in pulp/dentin regeneration and*

- bioroot engineering*. J Endod 2008; 34(6): 645–51.
- 23- Andreasen JO, Kristerson L, Andreasen FM. *Damage of the Hertwig's epithelial root sheath: effect upon root growth after autotransplantation of teeth in monkeys*. Endod Dent Traumatol 1988; 4(4): 145–51.
- 24- Evren OK, Aytunsoy M, Tanriver M, Capar ID, Kalkan A, Gok T. *Fracture resistance of simulated teeth after apexification with calcium silicate-based materials*. Eur J Dent 2016; 10(2):188-92.
- 25- Lee KS, Kim JS, Lee DY, Kim RJ, Shin JH. *In vitro microleakage of six different dental materials as intraorifice barriers in endodontically treated teeth*. Dent Mater J 2015; 34(4): 425-31.
- 26- Sabrah AH, Yassen GH, Liu WC, Goebel WS, Gregory RL, Platt JA. *The effect of diluted triple and double antibiotic pastes on dental pulp stem cells and established Enterococcus faecalis biofilm*. Clin Oral Investig 2015; 19(8): 2059-66.
- 27- Yassen GH, Vail MM, Chu TG, Platt JA. *The effect of medicaments used in endodontic regeneration on root fracture and microhardness of radicular dentine*. Int Endod J 2013; 46(7): 688-95.
- 28- Kinjal M. Gathani and Srinidhi Surya Raghavendra. *Scaffolds in regenerative endodontics: A review*. Dent Res J (Isfahan) 2016; 13(5): 379-86.
- 29- Kim SG, Zheng Y, Zhou J, Chen M, Embree MC, Song K. *Dentin and dental pulp regeneration by the patient's endogenous cells*. Endod Topics 2013; 28(1): 106-117
- 30- Nosrat A, Li KL, Vir K, et al. *Is pulp regeneration necessary for root maturation?* J Endod 2013; 39:1291–5

Regenerative treatment of a traumatic lateral incisor with incomplete root end: A case report

Mahmoud Sarafraz¹, Mohammad Javad ShahboliArdakani², Hadi Asadian³

Case report

Introduction: Treatment of necrotic teeth with immature apices is a clinical challenge. Regenerative endodontic treatment has provided an additional treatment option that aims to allow both continued root formation and apical closure, while restoring immune and sensory functions within the pulpal space.

Purpose: The purpose of this case report is to present the potential of endodontic regenerative treatment for permanent immature teeth with infectious pulp with the aim of removing clinical symptoms and the loss of apical periodontitis. A 10-year-old boy had a history of trauma to the lateral incisal teeth It's right.

Methods: At the first session, three antibiotic doses including minocycline, ciprofloxacin and metronidazole were placed in the canal, and after two weeks, the triple paste was washed with normal saline from the canal. Then K file No. 80 was used to stimulate the bleeding into the canal. After coagulation, Mineral Trioxide Aggregate (MTA) was placed on the clot.

Results: After 3 months of radiographic examination, it was observed that the process of closing the apex and thickening of the channel walls without clinical symptoms was observed

Conclusion: According to this article, regenerative treatment can be an appropriate treatment for infected immature teeth.

Keywords: Trauma, regenerative therapy, apexification, triple antibiotic paste, apex opening

Citation: Sarafraz M, Shahboli Ardakani MJ, Asadian H. **Regenerative treatment of a traumatic lateral incisor with incomplete root end: A case report.** J Shahid Sadoughi Uni Med Sci 2018; 26(3): 266-74.

¹Department of Endodontics, Faculty of Dentistry, University of Shahed, Tehran, Iran.

²Department of Endodontics, Faculty of Dentistry, University of Shahed, Tehran, Iran.

³Department of Endodontics, Faculty of Dentistry, University of Shahed, Tehran, Iran.

*Corresponding author: Tel: 09120371570, email: drsarafraz@yahoo.com