

CASE REPORT

گزارش سه مورد کراتیت آکانتامبایی در یزد

دکتر محمدرضا شجاع*

چکیده

کراتیت آکانتامبایی یک عفونت تهدید کننده دید بوده و عامل خطر اصلی آن لنز تماسی است، علایم مشخصه بیماری شامل: درد شدید چشمی نامتناسب با شدت بیماری، زخم اپی تلیوم قرنیه انفیلتراسیون حلقه ای استروما و مقاومت در مقابل درمان ضد باکتری می باشد. هدف مقاله گزارش ۳ مورد کراتیت آکانتامبایی در یزد در یک مطالعه گذشته نگر می باشد که بر مبنای تأیید آزمایشات پاتولوژی و اسکن کانفوکال بوده است. تمام بیماران زن و متعاقب مصرف لنز تماسی مبتلا شدند، دامنه سنی آنها ۲۹-۲۰ سال بود. یک مورد با تشخیص اشتباهی کراتیت هرپس و دو مورد با تشخیص کراتیت باکتریال تحت درمان بودند، تأخیر در تشخیص و مراجعه به چشم پزشک منجر به پیشرفت بیماری شد. یک بیمار به علت نکروز قرنیه نیاز به پیوند قرنیه پیدا نمود و بهبود حدت بینایی پس از درمان طی در دو مورد مشاهده شد. تشخیص سریع کلینیکی و آزمایشگاهی به همراه درمان با قطره پیروپامیدین - ایزوتیوناک منجر به بهبودی کراتیت می باشد. ضد عفونی کردن ناصحیح لنزهای تماسی و استفاده از آب معمولی شیر برای نگهداری لنز با افزایش خطر ابتلای به عفونت کراتیت آکانتامبا می باشد. پیوند قرنیه در مواردی که کراتیت به درمان طبی پاسخ ندهد روش درمانی مؤثری است. کانفوکال میکروسکوپی روشی مؤثر، سریع برای جستجوی کیست و تروفوزوئیت آکانتامبا در استرومای قرنیه است.

واژه های کلیدی: کراتیت آکانتامبا، لنز تماسی - انفیلتراسیون حلقه ای استروما

مقدمه

خطر اصلی استفاده از لنز تماسی است^(۶،۵) متأسفانه به علت گسترش استفاده از لنزهای تماسی و به خصوص نوع رنگی آن توسط افراد غیرمسئول و عدم رعایت بهداشت نگهداری لنز، کراتیت آکانتامبایی اخیراً در کشور ما نیز افزایش پیدا کرده است. آکانتامبا یک آمیب آزاد زیست (Free-living) بوده که در محیط های مختلف از قبیل منابع عمومی آب شهری، استخرها، وان حمام، آب نمک، خاک، بطری های آب و جالتری دیده می شود^(۷،۹) همچنین آکانتومبا از ترشحات بینی، بزاق و مخاط دهان افراد آلوده بدون علامت نیز به دست آمده

کراتیت آکانتامبایی عفونت شدید قرنیه و تهدید کننده دید است که به وسیله یک نوع آمیب زنده ایجاد می شود^(۲،۱) این میکروب به وفور در طبیعت یافت می گردد^(۳) عفونت قرنیه ای اولین بار در سال ۱۹۷۴ توسط Nagington در انگلستان و در سال ۱۹۷۵ توسط Jones در امریکا تشخیص داده شد^(۴) عامل

* نویسنده مسئول: دانشیار گروه بیماری های چشم

نمابر: ۰۳۵۱ ۸۲۴۸۳۸۲ تلفن همراه: ۰۹۱۳ ۱۵۱ ۱۲۰۷

Eamil: shoja99@yahoo.com

دانشگاه علوم پزشکی و خدمات بهداشتی - درمانی شهید صدوقی یزد

تاریخ دریافت ۱۳۸۴/۱۰/۲۰ تاریخ پذیرش: ۱۳۸۴/۱۱/۲۷

مبتلا به انفلاماسیون قرنيه می شود در نظر گرفت. درد شدید یکی از علائم مهم کراتیت بوده که در مراحل اولیه حداقل با نشانه های کلینیکی (Signs) هم خوانی ندارد^(۲۲) علت این نورالژی شدید احتمالاً ارتشاح انگل و گلبولهای سفید در اطراف اعصاب قرنيه است که در معاینه قرنيه به صورت کراتونوریت شعاعی radial keratoneuritis مشاهده می گردد^(۲۳). نامنظمی اپی تلیوم قرنيه و شکل دندریتیک ضایعات اپی تلیوم مشخصه مرحله اولیه بیماری است به طوری که بیماران ممکن است اشتباهاً با تشخیص کراتیت هرپسی تحت درمان آنتی ویرال قرار گیرند^(۲۴). تظاهرات بعدی گرفتاری استروما به صورت انفیلتراسیون های منفرد یا متعدد استروما و انفیلتراسیون حلقه ای (Ring) مشخصه ای کراتیت است. کراتیت شعاعی گرچه نادر است ولیکن یکی از یافته های مشخص بیماری است با پیشرفت بیماری از بین رفتن پیشرونده و نکروز استروما و تشکیل دسماتوسل و پرفوراسیون قرنيه روی می دهد^(۲۵،۲۶). دید بیماران از ۲۰/۲۰ تا انگشت شمارش و حتی NLP تغییر می کند که این دامنه بستگی به شدت عفونت، مدت زمان بین گرفتاری قرنيه و زمان شروع درمان دارد. علت NLP تغییرات و آتروفی عصب اپتیک در جریان این بیماری است.

تشخیص

الف- شک وجود این بیماری: در هر بیماری با سابقه مصرف لنز که نقص اپی تلیال قرنيه و یا هرگونه انفیلتراسیون استرومای قدامی داشته باشد و هر بیماری که با تشخیص کراتیت هرپسی تحت درمان بوده ولی سابقه مصرف لنز تماسی دارد باید به وجود کراتیت آکانتومبایی مشکوک شد

ب- کشت آزمایشگاهی ج- رنگ آمیزی نمونه

د- Confocal microscopy

یکی از روش های جدید تشخیص این کراتیت میکروسکوپ کانفوکال است که به وسیله آن می توان کیست یا تروفوزوئیت را در بافت قرنيه دید. کیست به صورت ساختمان کروی به اندازه ۱۰-۲۰ میکرون دیده می شود از این وسیله جهت پیگیری بیماران تحت درمان هم می توان کمک گرفت^(۲۷).

است. آکانتامبا به دو فرم تروفوزوئیت و کیست وجود دارد. در شرایط نامساعد تروفوزوئیت به کیست تبدیل می شود که به سرما، گرما و درمان های شیمیایی ضدباکتریال مقاوم است^(۱۰،۱۱) پارازیت می تواند داخل بافت چشمی حالت Encyst گرفته و ایجاد عفونت خفته (Dormant) نماید.

مهم ترین سوش ها عبارتند از: A.Culbertsoni, A.hatchetti, A. polyphaga, A. castellani^(۱۲)

عوامل خطر ساز (Risk factors)

کراتیت آکانتومبا در افراد جوان سالم که اغلب از لنز تماسی استفاده می کنند دیده می شود. بیماری اغلب یک طرفه بوده ولیکن نوع دوطرفه آن هم دیده می شود بیماری دارای سه ریسک فاکتور ۱- ترومای قرنيه ۲- تماس با آب آلوده یا محلول آلوده لنز ۳- سابقه استفاده از لنز تماسی می باشد^(۱۳). بیش از ۸۰٪ علت کراتیت استفاده از لنز تماسی است^(۱۴) این کراتیت همچنین به هنگام شنا کردن با لنز تماسی^(۱۵)، استفاده از محلولهای آلوده نگهداری لنز و ضدعفونی کردن غیر صحیح لنز دیده می شود.

صدمه به قرنيه و ایجاد Abrasion اکثراً خفیف هستند و بیماران حتی سابقه آن را به یاد نمی آورند، به هنگام مالش چشم ها در جریان ورزش باد و یا گرد و غبار و یا فیت کردن نامناسب لنز ایجاد می شود^(۱۴). در جمع بندی مطالعات قبلی تقریباً ۷۵٪ بیماران از لنز تماسی روزانه نرم و ۶٪ از لنز تماسی سخت استفاده می کردند^(۱۶-۱۸).

در مطالعه Butler^(۱۹) ۸۵٪ دارای سابقه استفاده از لنز تماسی، ۲۶٪ دارای صدمه به قرنيه و ۲۵٪ سابقه مواجهه با آب آلوده بودند. با ظهور ارتوکراتولوژی (لنزهایی که موقع خواب مصرف می شوند و روزها برداشته می شوند) عارضه کراتیت آکانتومبا در ۶ بیمار مصرف کننده این لنز گزارش شد^(۲۰،۲۱) لذا باید خطر این کراتیت را به مصرف کنندگان این نوع لنز گوشزد کرد.

علائم کلینیکی

کراتیت آکانتومبا را باید در هر بیماری که لنز تماسی دارد و

درمان

الف- قطره پروپامیدین ایزوتیونات (Brolene) ۰/۱ درصد که به صورت قطره و پماد مصرف می شود. این دارو بر روی تروفوزوئیت مؤثر است

ب- آمیوگلیکوزیدها به صورت قطره نئومايسين که فعالیت قوی ضد تروفوزوئیت دارد.

ج- قرص کتوکونازول ۲۰۰ میلی گرم هر ۱۲ ساعت به مدت چند هفته (۲۸-۳۰).

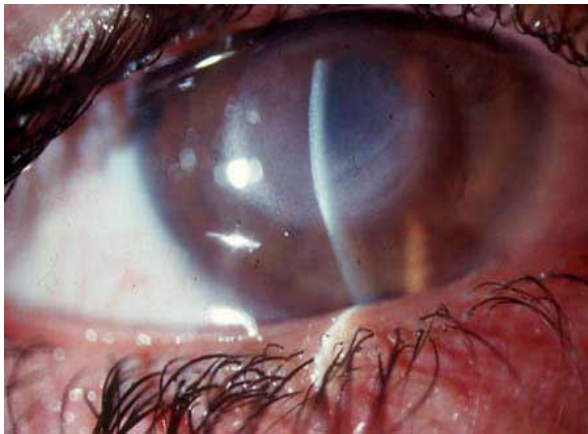د- اخیراً داروی Polyhexamethylene biguanidine (PHMB) که بر کیست هم مؤثر است توأم با قطره برولن تجویز می شود و لکن فعلاً این قطره در ایران موجود نیست^(۳۱).

ه- پیوند قرنيه: به هنگامی که تهدید به پرفوراسیون وجود دارد و برای بازیافت دید انجام می شود که در بعضی موارد عود عفونت و پس زدن پیوند و گلوکوم در بیماران پیوند شده ایجاد می شود (۳۲،۳۳).

معرفی بیمار

بیمار اول: دختر ۲۱ ساله ای که به دنبال سه سال استفاده از لنز تماسی به درد، قرمزی و کاهش دید چشم راست مبتلا شده بود و تحت درمان قطره های آنتی باکتریال بود، بیمار در هر دو چشم برای میوپی (۵.۰۰-) از لنز نرم استفاده می کرد این ناراحتی به دنبال مسافرت به یکی از کشورهای عربی همسایه که ده روز طول کشیده بود روی داده بود بیمار ذکر می کرد که جهت تمیز کردن لنز و جالیزی خود از آب شیر آن ناحیه استفاده می کرده است در معاینه بر روی سطح اپی تلیوم قرنيه چشم راست نامنظمی وسیعی دیده می شد این نامنظمی به صورت نقشه جغرافیایی در چند منطقه پراکنده بوده به علت طول کشیدن این عارضه و عدم تشخیص و درمان به موقع انفیلتراسیون عمیق استروما و Ring infiltration پیدا شده بود (شکل ۱). بیمار از درد شدید چشم راست شکایت داشت و تورم شدید پلکی وجود داشت، دید اصلاح شده ای چشم راست شمارش انگشت نیم متر بود با تشخیص کراتیت آکانتامبا درمان برای بیمار شروع شد. با توجه به این که از شروع بیماری تا درمان بیش از ۲۵ روز گذشته بود علیرغم درمان، قرنيه شروع مجله دانشگاه علوم پزشکی و خدمات بهداشتی - درمانی شهید صدوقی یزد

به melting و پرفوراسیون نمود. برای بیمار بطور اورژانس پیوند قرنيه انجام گرفت پس از مدتی بیمار به گلوکم ناشی از التهاب مزمن مبتلا شد و دو مرتبه تحت جراحی ترابکولکتومی برای گلوکم قرار گرفت. در آخرین پیگیری علیرغم شفاف بودن قرنيه به علت آتروفی عصب اپتیک ناشی از گلوکم و کاتاراکت دید بیمار انگشت شمارش ۱۰ سانتی متری است و هنوز تحت درمان داروهای آنتی گلوکوما برای کنترل فشار چشم می باشد.

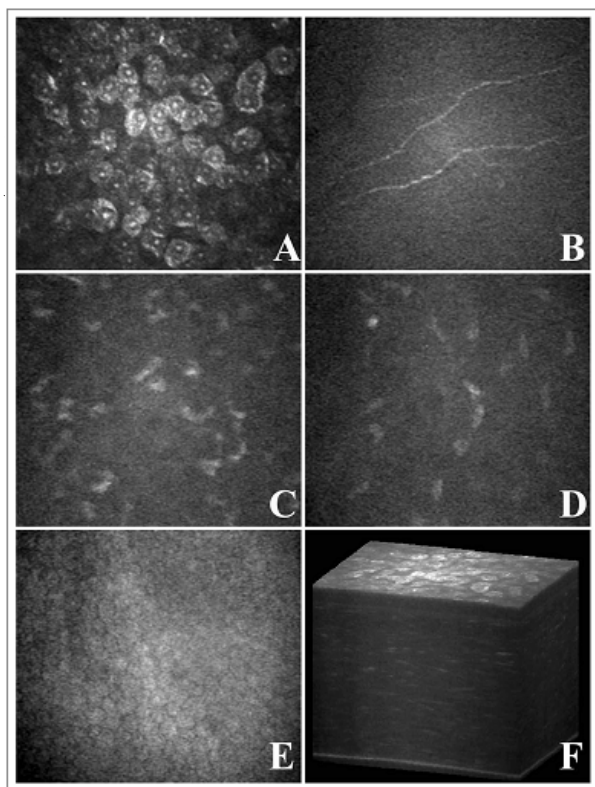


شکل (۱): انفیلتراسیون عمیق استروما

بیمار دوم: خانم ۳۰ ساله ای در سال ۱۳۸۱ به علت درد، قرمزی و اشک ریزش چشم به کلینیک مراجعه نمود این بیمار برای 4.5- دیوپتر نزدیک بینی دو چشم به مدت ۲ سال از لنز تماسی نرم روزانه استفاده می کرد. در طول این دو سال که بیمار تحت معاینه اینجانب بود مشکل خاصی از نظر مراقبت و طرز استفاده از لنز را نداشت و بیمار فرد تحصیلکرده و آگاه بود به مناسبت شغلی همسرش که می بایست در یکی از روستاهای شهرستان یزد به خدمت بپردازد این بیمار در روستای مذکور سکونت موقت داشت در معاینه دید چشم راست با لنز ۲۰/۲۰ و دید چشم چپ با عینک ۸/۱۰ بود. قرنيه نامنظمی منتشر اپی تلیوم نشان می داد. استروما کاملاً طبیعی بود. با احتمال بیماری آکانتومبا به طور موقت ۴۸ ساعت درمان آنتی باکتریال شروع شد در ویزیت مجدد پس از دو روز هیچگونه تغییری در اپی تلیوم قرنيه در جهت بهبودی دیده نشد و علیرغم درمان درد، قرمزی و التهاب چشم شدت یافت و یک ضایعه پسودندرتیک در قرنيه پیدا شد با تشخیص کراتیت آکانتومبا درمان شد. در پیگیری یک ماهه به تدریج اپی تلیوم ترمیم شد و

دوره چهاردهم، شماره اول، بهار ۱۳۸۵

این بار تشخیص کراتیت آکانتامبا با اسکن کانفوکال داده شد که ساختمانهای مدور تا بیضی بازتابنده (Reflective) به قطر ۱۵ تا ۲۵ میکرون در قسمت زیر اپی تلیوم و قدام استروما یافت شدند (شکل ۳) اسکن کانفوکال در بانک چشم جمهوری اسلامی واقع در تهران انجام گرفت. بیمار تحت درمان قرار گرفت و از آن به بعد دو بار توسط اینجانب ویزیت شده است که التهاب و ضایعات قرنيه بهبودی خفیف نشان می داد ولیکن بیمار از درد چشم شکایت داشت و فتوتوپیی، تورم پلکی و قرمزی چشم هنوز بهبودی نشان نداده است. بیمار مدت یک ماه است که دیگر به اینجانب جهت پیگیری مراجعه نکرده است.



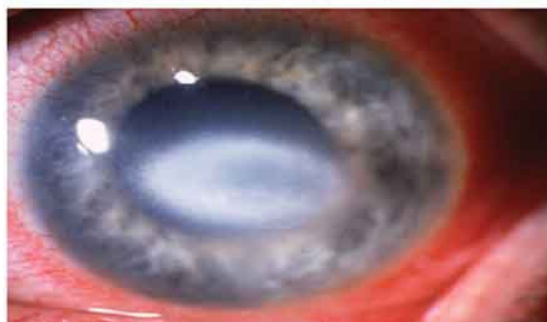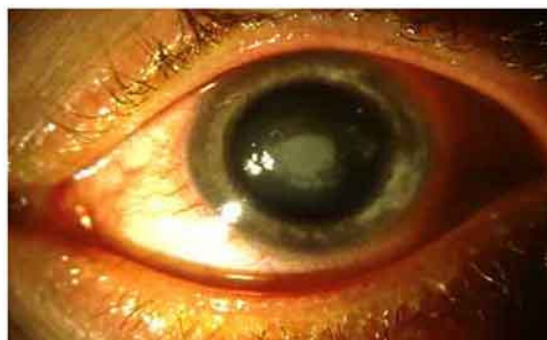شکل (۳): ساختمان مدور و بیضی بازتابنده در زیر اپی تلیوم و قدام استروما

بحث

کراتیت آکانتامبایی بیماری مخرب نادری است که ممکن است باعث نابینایی شود، تشخیص آن مشکل و درمان آن طولانی است تشخیص دیررس منجر به از دست رفتن دید می گردد^(۳۴). استفاده از لنز تماسی به خصوص نوع نرم آن شایعترین عامل این بیماری بوده و عدم رعایت بهداشت نگهداری لنز باعث ریسک اضافی می گردد outcome بینایی با

علائم برطرف گردید و در آخرین ویزیت دید هر دو چشم با عینک ۱۰/۱۰ است و پس از ۴ سال هنوز عودی صورت نگرفته است.

بیمار سوم: خانم ۲۶ ساله ای خانه دار که سابقه استفاده از لنز تماسی را به مدت یکسال و نیم دارا بود در تاریخ ۱۳۸۴/۷/۱۰ به علت درد، قرمزی و اشک ریزش و التهاب بسیار شدید دو پلک چشم راست معاینه شد دید چشم راست با عینک ۶/۱۰ بود بیمار به مدت دو هفته با تشخیص کراتیت هرپس تحت درمان با قطره TFT بود در معاینه نامنظمی وسیع سطح اپی تلیوم قرنيه دیده شد که این نامنظمی در دو ناحیه به شکل دندرتیک بود رنگ آمیزی با فلورسئین شکل تی پیک اولسر دندرتیک را نشان می داد (شکل ۲) با توجه به این که غیر از شکلهای دندرتیک در سایر نقاط قرنيه Irregularity اپی تلیوم وجود داشت و درد شدید بیمار بیش از ضایعات قرنيه خودنمایی می کرد و پلک ها هم تورم شدید داشت و چون این ضایعه دندرتیک در بیماری روی داده بود که از لنز تماسی استفاده می کرد. اولین تشخیص کراتیت آکانتامبا بود. البته بیمار در سابقه خود استفاده از لنز به هنگام شنا کردن را ذکر می کرد.



شکل (۲): نامنظمی اپی تلیوم قرنيه

کشف گردید که معاینه همزمان لوله های آب منزل این افراد نیز این میکروب را نشان می داد. بیمار اول ما هم سابقه استفاده از آب شیر معمولی را داشت و بیمار دوم که سابقه سکونت در روستا و استفاده از آب آن محل را نیز ذکر می کرد که می تواند مؤید ریسک فاکتورهای مطالعات فوق و مطالعه ما^(۳۴) باشد. مطالعه Alizadeh^(۳۹) هم نارسایی در ضدعفونی کردن لنز و شستشوی جالزی با آب شیر و استفاده از قرص کلرین را از عوامل خطر کراتیت را نشان می دهد. در مطالعه Kaji^(۳۵) شنا کردن با لنز تماسی ریسک فاکتور محسوب شد که بیمار سوم نیز این عامل خطر ساز را ذکر می کرد.

در مطالعه Bulter در استرالیا^(۱۹) برای ارزیابی عوامل خطر کراتیت آکانتامبا مشخص شد که زمان بین اولین مراجعه بیماران تا تشخیص قطعی $4/1 \pm 34/8$ روز بود و در ۵۷٪ اشتباهاً تشخیص کراتیت هرپس داده شده بود و ۸۰٪ بیماران از لنز تماسی استفاده می کردند و ۴۰٪ بیماران این مطالعه بهداشت حفاظت و نگهداری لنز را رعایت نکرده بودند. در مطالعه ما هیچکدام از این سه بیمار سابقه ترومای حتی خفیف را ذکر نمی کردند و لیکن دیگر مطالعات^(۴۰،۴۱) این عوامل خطر را بیان نمودند که از این نظر مطالعه ما با آنان تفاوت داشت.

بیمار اول و سوم این مطالعه تأخیر در تشخیص و Misdiagnosed داشتند که همین امر موجب عوارض شدید این کراتیت در بیمار اول گردید مطالعه ای^(۴۳) در بلژیک نشان داد تأخیر در تشخیص مهمترین عامل خطر در پیامد بینایی نهایی (FVA) بوده و نیاز به پیوند قرنیه را بالا می برد (مشابه بیمار اول ما) در مطالعه مزبور نتیجه گیری شد که تأخیر تشخیص تا کمتر از ۱۸ روز بین شروع علائم و برقراری درمان آنتی آمیبی منجر به پیامد بینایی بهتری در مقایسه با بیمارانی که این فاصله را بیش از ۱۸ روز داشتند مطالعه Ehlers N^(۱۴) کاتاراکت و آتروفی ایریس را به عنوان یکی از عوارض مصرف طولانی قطره Brolene ذکر می کند. در مطالعه ما فقط بیمار اول دچار کاتاراکت و آتروفی ایریس شد.

تشخیص بیماری سوم ما قبل از اتمام کشت و رنگ با میکروسکوپی Confocal داده شد که وسیله مؤثر جدید است که

درمانهای جدید بهبود یافته ولیکن تأخیر در درمان ممکن است منجر به پیوند قرنیه و حتی کاهش دید در حد انگشت شمارش شود. با توجه به تجویز روزافزون لنزهای تماسی توسط غیرچشم پزشکیان و به بازار آمدن لنزهای Overnight orthokeratology و عدم رعایت بهداشت نگهداری لنز باید انتظار افزایش پیدایش کراتیت های آکانتامبایی را در جامعه ایران داشت. اولین مرتبه در ایران در سال ۱۳۷۲ دو مورد این کراتیت توسط جوادی و همکاران گزارش شد^(۳۵).

در بیمار اول به علت این که بین شروع کراتیت تا تشخیص و شروع درمان فاصله ای بیش از ۲۵ روز بود متأسفانه درمان های طبی نتیجه بخش نبود و بیمار نهایتاً پیوند قرنیه گردید که علیرغم شفاف بودن گرافت به علت عارضه کاتاراکت و گلوکوم که منجر به آتروفی کامل عصب اپتیک شده بود بیمار دید انگشت شمارش ۱۰ سانتی متری دارد. در مطالعه Awwad^(۳۶) که ۱۳ مورد کراتوپلاستی در بیماران کراتیت آکانتامبایی را انجام داده است مانند مطالعه ما در ۳ مورد منجر به پیوند قرنیه و گلوکم گردیده بود و لیکن در بقیه موارد کراتوپلاستی در این کراتیت پیش آگهی خوبی برای برگشت دید نشان داد.

مطالعه Shiwiy در چین^(۳۷) پیوند قرنیه را یک آلترناتیو درمان در مواردی که کراتیت به درمان طبی پاسخ نمی دهد پیشنهاد می کند البته در بیماران پیوند شده نباید استروئید پس از عمل تجویز کرد که باعث عود کراتیت در گرافت می شود. در بیمار اول مطالعه ما انفیلتراسیون در استرومای خلفی از نوع گرانولوماتوز پس از بیوپسی به هنگام پیوند دیده شد که با مطالعه Vemuganti در هندوستان^(۲۶) نیز که این نوع واکنش را در نسج قرنیه نشان داده و بیشتر در ناحیه limbus دیده شده است و مطالعه ما که یکی از مشخص کننده های پیش آگهی وخیم بیماری است هماهنگی دارد.

در بررسی Seal^(۲۹) در اسکاتلند، استفاده نمودن از آب شیر، عدم رعایت مسایل ضدعفونی کردن لنز از ریسک فاکتورهای کراتیت آکانتامبا بود که این عوامل در بیماران ما هم جزء عوامل خطر محسوب می گردید. مطالعه ای که در کره توسط Jeong^(۷) انجام گرفت میکروب آکانتامبا در ۴/۲٪ جالزی

همکاران را در استفاده خطرآمیز از این لنز را باید جلب نمود. تمام بیماران با قطره برولن، نئومین و قرص کتوکونازول درمان شدند اخیراً قطره PHHB به قطره Brolene اضافه شده است و این دو دارو خط اول درمان این کراتیت قلمداد می شود (۴۶-۴۷) زیرا که با این درمان کیست ها هم از بین می روند.

نتیجه گیری

ظن بالینی قوی مهم ترین و مؤثر ترین استراتژی تشخیص و انجام درمان سریع و در نتیجه ایجاد پیامد بینایی مناسب است. اسکن کانفوکال وسیله غیرتهاجمی و ارزنده ای در تشخیص کراتیت آکانتامبایی قبل از مشخص شدن نتایج کشت و اسمیر است.

توسط Confoscan نایدک انجام می گیرد. مطالعه رضایی (۴۲) و مطالعه Nakano (۲۷) و مطالعه ما (۴۴) نیز مؤید این روش تشخیص است و این یک روش سریع و Noninvasive در تشخیص و درمان است به خصوص در مواردی که نمونه برداری قرنیه و آنالیز سلولی و کشت منفی گزارش شود. این وسیله کیست و تروفوزوئیت را در استرومای قرنیه تمام مبتلایان جستجو می کند. هر سه بیمار ما زن بودند اما مطالعات دیگران نیز (۲۱،۲۸) ابتلاء به بیماری را با نوع جنس معنی داری نشان نمی داد. البته قابل ذکر است اخیراً در کانادا توسط Yeps (۴۵) سه مورد در و آمریکا در مطالعه (۴۵) سه مورد کراتیت آکانتامبایی در حین اورتوکرآتولوژی برای کاهش نزدیک بینی دیده شده که توجه

References

1. Claerhout I, Kestelyn P *Acanthamoeba keratitis: a review*. Bull Soc Belge Ophtalmol. 1999; 274: 71-82.
2. Nicholson AD, Motwane S, Gogate *Acanthamoeba keratitis*. J Postgrad Med. 1995 Jul-Sep;41(3):81-2.
3. Stehr-Green JK, Baily TM, Visvesvara GS. *The epidemiology of Acanthamoeba keratitis in the united states*. Am J Ophthalmol 1989;107:331-337.
4. Jones DB Hill V, Ashenhurst M: *Acanthamoeba polyphaga keratitis and Acanthamoeba uveitis associated with fatal meningoencephalitis*. Trans Ophthalmol Soc UK 95(2):221-232, 1975.
5. John T, Desai D, Shhm D. *Adherence of acanthamoeba castellani cysts and trophozoites to unworn soft contact lenses*. Am J Ophthalmol 1989, 108:658-665.
6. Radford CF, Minassian DC, Dart JK. *Acanthamoeba keratitis in England and Wales: incidence, outcome, and risk factors*. Br J Ophthalmol 2002; 86:536-542.
7. Jeong HJ, Yu HS. *The role of domestic tap water in Acanthamoeba contamination in contact lens storage cases in Korea*. Korean J Parasitol. 2005 Jun;43(2):47-50.
8. Visvesvara GS, Stehr-Green JK: *Epidemiology of free-living ameba infections*, J protozool 37(4):255-335, 1990.
9. Keay L, Edwards K, Naduvilath T, Taylor HR, Snibson GR, Forde K, Stapleton F. *Microbial keratitis predisposing factors and morbidity*. Ophthalmology. 2006
10. Abbott RL, Elander TR. *Acanthamoeba keratitis. Tasman W, Jaeger EA. Duane,s clinical ophthalmology*. Philadelphia: Lippincott; 1995; vol. 4, chap. 18A.
11. Aksozek A Naduvilath T, Taylor HR, Snibson GR: *Resistance of Acanthamoeba castellani cysts to physical, chemical, and radiological conditions*, J Parasitol 88(3):621-623, 2002.
12. Walker CW: *Acanthamoeba: ecology, pathogenicity and laboratory detection*, Rr J Biomed Sci 53(2):146-151, 1996.
13. Hwang ts, Hyon JY, Song JK, Reviglio VE,

- Spahr HT, OBrien TP. *Disinfection capacity of purilens contact lens cleaning unit against Acanthamoeba*. *Eye & contact: Science & clinical practice*. Lippincott Williams & wilkins 2004, 30:42-43.
14. Ehlers N, Hjortdal J. *Are cataract and iris atrophy toxic complications of medical treatment of acanthamoeba keratitis?* *Acta Ophthalmol Scand*, 2004 Apr;82(2):228-31.
 15. Kaji Y, Hu B, Kawana K, Oshika T. *Swimming with soft contact lenses: danger of acanthamoeba keratitis*. *Lancet Infect Dis*. 2005 Jun;5(6):392.
 16. Garner A. *Pathogenesis of acanthamoebic keratitis: hypothesis based on a histological analysis of 30 cases*. *Br J Ophthalmol* 1993;77:366-370
 17. Ondriska F, Mrva M, Lichvar M, Ziak P, Murgasova Z, Nohynkova E. *First cases of Acanthamoeba keratitis in Slovakia*. *Ann Agric Environ Med*. 2004;11(2):335-41.
 18. Badenoch PR, Johson AM, Christy PE, Coster DJ. *Pathogenicity of acanthamoeba and a corynebacterium in the rat cornea*. *Arch Ophthalmol* 1990;108:107-111
 19. Butler TK, Males JJ, Robinson LP, Wechsler AW, Sutton GL, Cheng J, Taylor P, McClellan K. *Six-year review of Acanthamoeba keratitis in New South Wales, Australia: 1997-2002*. *Clin Experiment Ophthalmol*. 2005 Feb;33(1):41-6.
 20. Xuguang S, lin C, Yan Z, Zhiqun W, Ran L, Shiyun L, Xiuying J. *Acanthamoeba keratitis as a complication of orthokeratology*. *Am J Ophthalmol* 2003; 136:1159-1161.
 21. Watt K, Swarbrick HA. *Microbial keratitis in overnight orthokeratology: review of the first 50 cases*. *Eye Contact Lens*. 2005 Sep;31(5):201-8.
 22. Mather WD, Sutphin JE, Lane JA, Folberg R. *Correlation between surface water contamination with amoeba and the onset of symptoms and diagnosis of amoeba-like keratitis*. *Br J Ophthalmol*. 1998 Oct; 82(10):1143-6.
 23. Feisi RM, Sugar J, Tessler H. *Radial keratoneuritis in pseudomonas keratitis*. *Arch Ophthalmol* 1991;109:774-778.
 24. Malet F, Hasle D, Flohic AM, Colin J. *Superficial amebic keratitis*. *J Fr Ophthalmol* 1993; 16:165-169.
 25. Kremer I, Cohen EJ, Eagle RC, Jr. *Histopathologic evaluation of stromal inflammation in acanthamoba keratitis*. *CLAO J* 1994;20:45-52.
 26. Vemuganti GK, Pasricha G, Sharma S, Garg P. *Granulomatous inflammation in acanthamoeba keratitis: An immunohistochemical study of five cases and review of literature*. *Indian J Med Microbiol*. 2005 Oct-Dec;23(4):231-8.
 27. Nakano E, Oliveira M, Portellinha W, de Freitas D, Nakano K. *Confocal microscopy in early diagnosis of Acanthamoeba keratitis*. *J Refract Surg*. 2004 Sep-Oct;20(5 Suppl):S737-40.
 28. Walochnik J, Duchene M, Eibl H, Aspöck H. *Treatment of Acanthamoeba keratitis: possibilities, problems, and new approaches*. *wien klin wochenschr*. 2003;115 Suppl 3:10-17.
 29. Seal D. *Treatment of Acanthamoeba keratitis*. *Expert Rev Anti Infect Ther*. 2003 Aug;1(2):205-8.
 30. Walochnik J, Duchene M, Eibl H, Aspöck H. *[Treatment of Acanthamoeba keratitis: possibilities, problems, and new approaches]* *Wien Klin Wochenschr*. 2003;115 Suppl 3:10-7.
 31. Kumar R, Lloyd D: *Recent advances in the treatment of Acanthamoeba keratitis*, *Clin infect dis* 35(4):434--441, 2002.
 32. Nurozler AB, Salvarli S, Budak K, Onat M, Dumas S. *Results of therapeutic penetrating keratoplasty*. *Jpn J Ophthalmol* 2004;48:368-371.

33. Sony P, Sharma N, Vajpayee RB, Ray M. *Therapeutic keratoplasty for infectious keratitis: a review of the literature* CLAO J. 2002 Jul; 28(3): 111-8.
34. Nicderkorn JY. *The pathogenesis of Acanthamoeba keratitis*, Microbes Infect 1(6): 437-44, 1999.
- ۳۵- جوادی - محمدعلی ، کریمیان - فرید. عین‌اللهی - بهرام . کراتیت آکانتامیبایی (گزارش دو مورد تشخیص داده شده همراه با درمان موفق) مجله چشم پزشکی ایران ۱۳۷۲ . شماره ۱۲:۱-۷.
36. Awwad ST, Parmar DN, Heilman M, Bowman RW, McCulley JP, Cavanagh HD. *Results of penetrating keratoplasty for visual rehabilitation after acanthamoeba keratitis*. Am J Ophthalmol. 2005 Dec;140(6):1080-1084.
37. Shi-WY.Gao H, Li SW, Wang FH, Xie LX. *Clinical study of the treatment of acanthamoeba keratitis by penetrating keratoplasty*. Zhonghun Yank e Za Zhi. 2004 Nov ,40(11):750-4
38. Nakagawa H. *Two cases of early Acanthamoeba keratitis*, Nippon Ganka Gakkai Zasshi 97(4):544-550, 1993.
39. Alizadeh H, Neelam S, Hurt M, Niederkorn JY *Role of contact lens wear, bacterial flora, and mannose-induced pathogenic protease in the pathogenesis of amoebic keratitis*. Infect Immun. 2005 Feb;73(2):1061-8.
40. *Acanthamoeba keratitis: multicentre survey in England 1992-6. National Acanthamoeba Keratitis Study Group*. Br J Ophthalmol. 1998 Dec; 82(12):1387-92.
41. Winchester K Budak K, Onat M, Dumas S: *Diagnosis of Acanthamoeba keratitis in vivo with confocal microscopy*, Cornea 14(1):10-17, 1995.
- ۴۲- رضائی - مزگان ، جعفرنژاد - عباسعلی ، جوادی - محمدعلی ، تشخیص دو مورد کراتیت آکانتامیبایی با اسکن کانفوکال - مجله چشم پزشکی بینا ۲۰۰۴ ، سال ۱۰ شماره ۱ ، صفحه ۱۱۸-۱۲۳ .
43. Claerhout I, Goegebuer A, Van Den Broeken C, Kestelyn P. *Delay in diagnosis and outcome of Acanthamoeba keratitis Graafes* Arch Clin Exo Ophthalmol . 2004 Aug ; 242(8):648-53.
44. Maichuk Iuf, Maichuk DIu. *Clinical forms of acanthamoeba keratitis as viewed from the standpoint of biomicroscopy and confocal microscopy*. vestn Oftalmol. 2004 Jan-Feb;120(1):45-7.
45. Yepes N, Lee SB, Hill V, Ashenurst M, Saunders PP, Slomovic AR. *Infectious keratitis after overnight orthokeratology in Canada*. Cornea. 2005 Oct;24(7):857-60.
46. Wilhelmus KR. *Acanthamoeba keratitis during orthokeratology*. Cornea. 2005 Oct;24(7):864-6.
47. Hargrave SL Robinson LP, Wechsler AW, Sutton GL: *Results of a trial of combined propamide isethionate and neomycin therapy for Acanthamoeba keratitis*. Brolene Study Group, Ophthalmology 106(5):952-957, 1999.
48. Lindquist TD. *Treatment of acanthamoeba keratitis*. Cornea 1998; 17:11-16.