

مقاله خود آموزی

بر اساس تصویب اداره کل آموزش مداوم جامعه پزشکی وزارت بهداشت، درمان و آموزش پزشکی به پاسخ دهندگان پرسشهای مطرح شده در این مقاله ۱/۵ امتیاز به متخصصین داخلی، کودکان، زنان و زایمان و پزشکان عمومی تعلق می گیرد

روش برخورد با خونریزی از قسمت تحتانی دستگاه گوارش LGIB

دکتر محسن آخوندی میبدی*

انجام می شود. انجام باریم انما هیچ کمک تشخیصی نمی کند.
خونریزی قسمت تحتانی دستگاه گوارش
تنوع شدت خونریزی از دستگاه گوارش باعث ایجاد علائم بالینی متفاوتی می شود. به علت اینکه خونریزی از قسمت‌های مختلف دستگاه گوارش صورت می گیرد، کیفیت آن ممکن است شدید، خفیف، آشکار یا مخفی باشد.
علل عمده خونریزی در دستگاه گوارش تحتانی عبارتند از:
دیورتیکولوز
آنژیودیسپلازی

بیماریهای التهابی روده

کولیت ایسکمیک

زخم رکتوم (Solitary)

زخم ایجاد شده در اثر NSAIDS

کولیت عفونی حاد

خونریزی از دستگاه گوارش به چهار صورت ظاهر می شود:

۱- فوقانی ۲- تحتانی ۳- مخفی از نظر بیمار (Occult) ۴-

خونریزی واضح با منشاء نامشخص (Obscure)

طریقه بررسی خونریزی Occult و Obscure مشکل است و

ممکن است لازم به بررسی های زیادی داشته باشد. به طور کلی

اهداف آموزشی

در این مقاله، علائم بالینی و طریقه برخورد تشخیصی و درمانی در بیماران مبتلا به خونریزی از قسمت تحتانی گوارش مورد بررسی قرار گرفته است. با توجه به شیوع خونریزی دستگاه گوارش مطالعه این مقاله برای متخصصین داخلی، اطفال، زنان و زایمان و پزشکان عمومی توصیه می شود تا با علائم مختلف خونریزی های گوارشی آشنا شوند، طریقه برخورد با خونریزی گوارش را به کار گیرند و استفاده از وسایل تشخیصی مختلف را در موارد خاص بدانند.

خلاصه

خونریزی از دستگاه گوارش تحتانی هنوز به عنوان یکی از علل مهم بستری بیماران و یک فاکتور مهم و مؤثر در مرگ و میر و ناتوانی بیماران بستری می باشد فاکتور مؤثر در مرگ و میر سن بالا، نارسایی چند ارگان، نیاز به تزریق خون بیش از ۵ واحد و نیاز به جراحی است.

در موارد خونریزی متوسط کولونوسکوپی و در موارد خیلی شدید آنژیوگرافی احشایی به عنوان مهمترین روش تشخیصی

*استادیار گروه بیماریهای داخلی، یزد - صفایه، بیمارستان آموزشی شهید صدوقی

دانشگاه علوم پزشکی و خدمات بهداشتی - درمانی شهید صدوقی یزد

نمابر: ۰۳۵۱ - ۸۲۲۴۱۰۰

تلفن: ۰۳۵۱ - ۸۲۲۴۰۰۱ - ۹

E mail: akhondei@yahoo.com

مهم این بررسی را ذکر کرده است. شرح حال و معاینه فیزیکی، کلیدهای تشخیصی به ما می دهد و کمک می کند تا شدت خونریزی و محل آناتومیک خونریزی مشخص گردد^(۳).

به طور مثال خونریزی LGIB بیشتر در افراد مسن اتفاق می افتد اغلب بدون درد است چون ناشی از دیورتیکول یا اکتنازی عروقی است. در مقایسه بیماران خاص مثلاً بیماران آلوده به HIV، ممکن است خونریزی گوارشی، ناشی از ویروس سیتومگال (CMV) باشد^(۴).

معاینه فیزیکی

معاینه فیزیکی خصوصاً تعیین خصوصیات مدفوع، جهت بررسی اولیه علت و تعیین شدت خونریزی مهم است. آزمایشات اولیه خون ضروری است ولی باید در نظر داشت که شدت خونریزی را نمی توان با اندازه گیری هماتوکریت حدس زد. در حقیقت هماتوکریت در جریان خونریزی حاد ممکن است نرمال باشد. مانیتورینگ اولیه و اقدامات احیا باید در تمام بیمارانی که دچار خونریزی شده یا ناپایداری علائم حیاتی دارند انجام شود. همچنین در تمام بیمارانی که دچار خونریزی LGIB هستند خونریزی دستگاه گوارش فوقانی را باید مد نظر داشت^(۵) و لاواژ معده باید انجام شود. وجود صفرا در ترشحات NGT بدون خون، خونریزی از قسمت فوقانی را رد می کند. از سویی در صورت وجود خون در ترشحات معده یا عدم وجود ترشحات صفراوی در NGT آندوسکوپی قسمت فوقانی باید انجام شود^(۶). بعضی صاحب نظران، آندوسکوپی و فیبروسکوپیدوسکوپی اورژانسی را به عنوان اولین اقدام در بررسی هماتوچوری را در نظر می گیرند.

فیبروسکوپیدوسکوپی بعد از آمادگی با تنقیه در مواردی که خونریزی ناشی از کولیت اولسرو، عوامل عفونی، پروکتیت ناشی از اشعه و زخم تنهای رکتوم (Solitary) باشد، تشخیصی است. این کار ممکن است نیاز به کولونوسکوپی اورژانسی را مرتفع کند. به هر حال وجود ضایعات آنورکتال، ضایعه پروگزیمال را رد نمی کند^(۷).

اقدامات تشخیصی

اقدامات مختلف تشخیصی در بررسی خونریزی از قسمت

خونریزی از دستگاه گوارش فوقانی باعث بستری بیش از ۳۰۰۰۰۰ نفر در سال، در آمریکا می شود. در مجموع خونریزیهای قسمت فوقانی ۵ برابر شایع تر از قسمت تحتانی است و خونریزی گوارشی در مردان و افراد پیر شایع تر است.

از سویی با وجود پیشرفت هایی که تاکنون در بررسی خونریزی دستگاه گوارش صورت گرفته بعضی اصول ثابت درمانی همچنان پابرجاست که مهم ترین آن تعیین وضعیت همودینامیک و ثبات و اصلاح اختلالات آن است.

اقدامات بعدی نیز شامل تعیین منشأ خونریزی، متوقف کردن خونریزی حاد، اصلاح بیماری زمینه ای، جلوگیری از خونریزی حاد می باشد.

روش برخورد تشخیصی و درمانی با خونریزیهای دستگاه گوارش

تحتانی (Lower Gastro Intestinal Bleeding (LGIB)

خونریزی حاد از دستگاه گوارش تحتانی (LGIB) طیف وسیعی از خونریزی کم که به راحتی خارج از بیمارستان قابل کنترل باشد تا خونریزی بسیار شدید که سبب شوک و مداخله بیمارستانی بسیار اورژانس می گردد، را شامل می شود. علل اصلی و مهم خونریزی گوارشی تحتانی در جدول ۱ ذکر شده است.

در یک مطالعه مقطعی که در آمریکا انجام شده در عرض ۱۲ ماه ۱۴٪ افراد آمریکایی در جاتی از خونریزی رکتوم داشتند که فقط ۱۴٪ از آنها جهت درمان به پزشک مراجعه کردند^(۱).

اگرچه اکثر موارد خونریزیهای گوارش (LGIB) خود محدود شونده و قابل کنترل در خارج از بیمارستان است. حدوداً ۲۱ نفر در هر ۱۰۰۰۰۰ در سال نیاز به بستری به علت خونریزی شدید و یا مداوم دستگاه گوارش تحتانی دارند. همچنین نیاز به بستری در افراد مسن و مردان بیشتر دیده می شود^(۲).

در ادامه خلاصه دیدگاههای متفاوتی که در درمان و تشخیص LGIB وجود دارد، جمع بندی و ارایه می گردد.

شرح حال، معاینه و اقدام اولیه:

شرح حال و معاینه فیزیکی نقش اساسی در برخورد اولیه با تمام بیماران مراجعه کننده با LGIB دارد.

اخیراً یک راهنمای عملی توسط انجمن گوارش آمریکا نکات

گوارش آمریکا American College of Gastroenterology و هم انجمن آندوسکوپي آمریکا ASGE American Society for Gastro Intestinal Endoscopy نتیجه گیری کردند که کولونوسکوپي روش انتخابی تشخیصی در LGIB است.

اینکه آیا این کار باید اورژانسی و بدون آمادگی انجام شود یا با آمادگی، آزاد گذاشته شده است^(۳).

سینتوگرافی Tagged Erythrocyte Scintigraphy

سینتوگرافی از مدت‌ها قبل جهت تشخیص LGIB مورد استفاده قرار می گرفته است. در هر صورت سینتوگرافی با گلوبول قرمز Label شده با تکنیسیم روش ارجح است. این روش خونریزی خیلی کم در حد ۰/۱ تا ۰/۵ میلی متر در دقیقه را تشخیص می دهد. به طور کلی مزایای این روش حساسیت به خونریزی کم، بدون عارضه بودن و تقریباً ارزان بودن است و همچنین بیمار را در معرض خطر ماده حاجب قرار نمی دهد. با این حال تعیین دقیق خونریزی با این روش امکان پذیر نیست. در حقیقت این تست یک روش غربالگری است که تعیین می کند آیا بیمار به آئزیوگرافی احشایی نیاز دارد یا نه با این وجود سینتوگرافی به عنوان تست تشخیصی نهایی کاربردی ندارد^(۱۰).

Gunderman و همکاران برنامه خاصی را برای افزایش کارایی سینتوگرافی قبل از انجام آئزیوگرافی تدوین کرده اند. آنها دریافتند که انجام سینتوگرافی میزان مفید بودن آئزیوگرافی را از ۲۲٪ به ۵۳٪ می رساند. بنابراین توصیه می کنند قبل از انجام آئزیوگرافی حتماً سینتوگرافی انجام شود^(۱۱). در مطالعه دیگری که از نظر هزینه انجام شده دیده شد که انجام سینتوگرافی باعث صرفه جویی در هزینه درمان می شود^(۱۲-۱۴).

آئزیوگرافی احشایی

از زمان ابداع این روش، تا به حال در موارد زیادی از آن به عنوان روش اولیه تشخیصی در بررسی خونریزی گوارشی تحتانی استفاده شده است. اما نکته قابل توجه آن است که برای اینکه نتیجه مثبتی از آئزیوگرافی حاصل آید حداقل باید ۰/۵ تا ۱۱ میلیمتر در دقیقه خونریزی وجود داشته باشد^(۱۲-۱۴).

از مزایای آئزیوگرافی، تعیین دقیق محل ضایعه خونریزی دهنده

تحتانی LGIB باید انجام شود که شامل کولونوسکوپي، اسکن رادیویوتوپ گلوبول قرمز و آئزیوگرافی احشایی می باشد.

توافق همگانی بر این است که باریم انما در بررسی اولیه LGIB هیچ نتیجه تشخیصی ندارد حتی می تواند با مطالعات تکمیلی بعدی نیز تداخل ایجاد کند^(۳).

کولونوسکوپي

اگرچه انجام آندوسکوپي اورژانسی در موارد خونریزی از دستگاه گوارش فوقانی پذیرش همگانی دارد ولی چنین توافقی در مورد کولونوسکوپي برای LGIB وجود ندارد. انجام کولونوسکوپي اورژانسی در سالهای گذشته به علت عدم دید کافی، احتمال عوارض و نگرش ویژه ای که در مورد آمادگی در بیمار دچار خونریزی مطرح است چندان مورد استقبال نبود.

اما در طی سالهای اخیر مطالعات زیادی در مورد اثر و بی خطر بودن کولونوسکوپي در بررسی خونریزی گوارش تحتانی انجام شده و نتایج روشنی در بر داشته است^(۵).

مزایای کولونوسکوپي اورژانسی شامل احتمال بالای تشخیص ضایعه خونریزی دهنده، دیدن ضایعاتی که فعلاً خونریزی فعال ندارند و در دسترس بودن آندوسکوپي درمانی جهت بند آوردن خونریزی است.

Chaudhry و همکارانش^(۷) انجام کولونوسکوپي اورژانسی بدون آمادگی را جهت بررسی خونریزی حاد گوارش تحتانی به عنوان اولین وسیله درمان توصیه می کنند. در آنالیز ۸۵ بیمار متوالی که تحت ۱۲۶ کولونوسکوپي قرار گرفتند، محل خونریزی در ۹۷٪ موارد مشخص شد. با این وجود اکثر مطالعات انجام کولونوسکوپي اورژانسی را با آمادگی توصیه می کنند. آمادگی روده به وسیله تنقیه با محلول پلی اتیلن گلیکول که از راه دهان یا NGT استعمال می گردد، انجام می شود.

Zuckerman و Prukash طی ۱۳ مطالعه ای که از سال ۱۹۹۸ - ۱۹۸۱ برای بررسی خونریزی حاد تحتانی (LGIB) روی ۱۵۶۱ مورد کولونوسکوپي انجام دادند در ۸۱٪ موارد به نتیجه تشخیصی رسیدند در حالی که تنها ۸٪ عارضه در تمام کولونوسکوپي های انجام شده، بروز کرد. بر این اساس انجمن

هیچ نقشی ندارد بلکه تنها مورد استفاده از آن در مواردی است که بیمار به علت عوارض شدید قادر به تحمل بررسی های تهاجمی نباشد. در هر صورت بررسی با باریم باید وقتی انجام شود که خونریزی متوقف شده باشد.

اقدامات درمانی

اکثر موارد خونریزی حاد دستگاه گوارش تحتانی به خودی خود متوقف می شود اما در مورد بیمارانی که خونریزی آنها ادامه پیدا کند یا تکرار می شود باید به درمان مبادرت ورزید. درمان در این موارد با آندوسکوپی، آنژیوگرافی و جراحی انجام می شود.

کولونوسکوپی

روش های درمانی از طریق کولونوسکوپی شامل درمان های تزریقی، درمان با لیزر، درمان با پروپ حرارتی و الکتروکوتری می باشد.

مطالعات جامعی که این روش ها را با هم مقایسه کرده باشد وجود ندارد. اما اندیکاسیونها با استفاده از روشهای فوق شامل موارد خونریزی حاد یا وجود شواهدی از وجود رگ 'visible vessel' در یک ضایعه خونریزی دهنده در کولون است.^(۱۵)

آنژیوگرافی

درمان های آنژیوگرافی شامل تزریق داخل شریانی وازوپرسین یا آمبولیزاسیون شریانی انتخابی (Super selective) است.^(۱۶-۱۹)

جراحی

جراحی برای موارد راجعه و یامداوم خونریزی LGIB به کار برده می شود. در مطالعات متعدد دیده شد. بین ۲۵-۱۶٪ بیماران نیاز به جراحی پیدا می کنند. به طور کلی جراحی در مواردی که محل خونریزی دقیق پیدا نشده است بیشتر باید مورد توجه قرار گیرد.

در هر صورت تشخیص دقیق محل خونریزی قبل از عمل جهت کاهش مرگ و میر و عوارض بعد از جراحی خیلی مهم است.^(۲۰)

خونریزی با منشاء غیر مداوم (Obscure Bleeding)

مواردی که علیرغم بررسی کامل دستگاه گوارش فوقانی و تحتانی با آندوسکوپی، کولونوسکوپی، سینتوگرافی و آنژیوگرافی منشاء خونریزی پیدا نشود "Obscure GIB" تلقی

حاد و امکان مداخله درمانی است. باین حال آنژیوگرافی دارای احتمال عوارضی مانند ترومبوز شریانی و عوارض ناشی از تزریق ماده حاجب و نارسایی کلیه است.^(۷)

به علت اینکه اکثر خونریزیهای حاد دستگاه گوارش تحتانی به طور خودبه خودی متوقف می شده و بهتر است آنژیوگرافی را در موارد خونریزی مداوم و فعال که از تعیین محل و درمان با آنژیوگرافی نتیجه می برند، استفاده کنیم. Zuckerman در خلاصه ای از ۱۴ مطالعه احتمال مثبت شدن آنژیوگرافی را به طور متوسط ۴۷٪ (بین ۲۷-۲۷٪) گزارش داده است.^(۱۰-۱۴)

در مجموع انجمن گوارش (ACG) و انجمن آندوسکوپیستهای آمریکا (ASGE) آنژیوگرافی را برای بیمارانی که به علت خونریزی شدید و مداوم که در آن انجام کولونوسکوپی میسر نیست و یا کولونوسکوپی نتواند منشاء خونریزی را مشخص کند توصیه می نمایند.^(۱۲،۱۳)

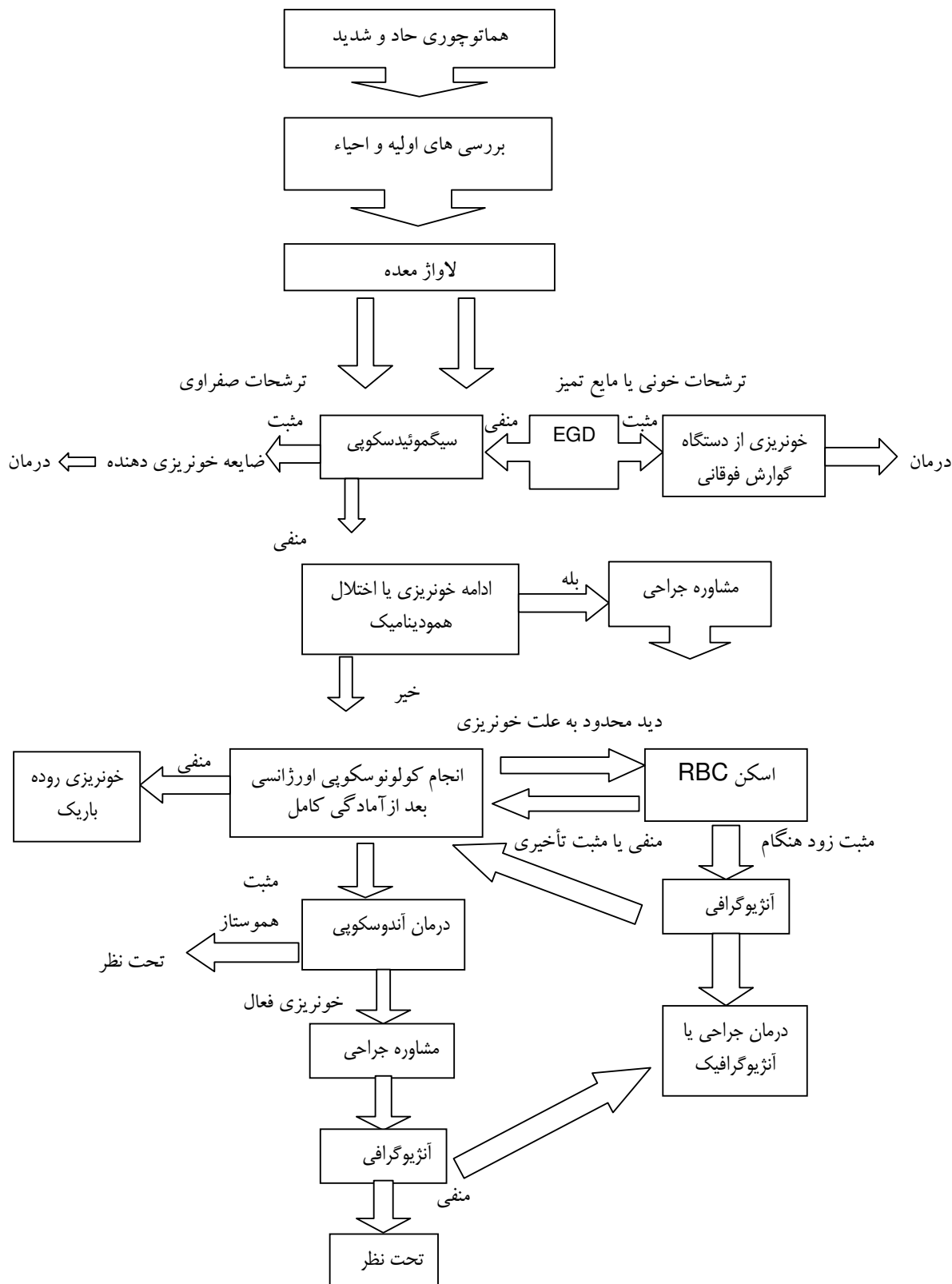
آندوسکوپی فوقانی دستگاه گوارش

استفاده از EGD در بررسی خونریزی دستگاه گوارش تحتانی پذیرش همگانی ندارد و سود تشخیصی آن پائین است. در یک مطالعه دیده شد که ۱۱٪ از موارد خونریزی دستگاه گوارش تحتانی دارای منشاء از قسمت فوقانی بود. اگرچه آسپیره کردن ترشحات NGT، خونریزی از معده و مری را مشخص می نماید، اما ممکن است به علت اسپاسم پیلور، خونریزی از اثنی عشر را نشان ندهد. شواهد متعدد نشان می دهد اگر خونریزی از قسمت فوقانی باعث رکتوراژی شود قطعاً بیمار دچار اختلال همودینامیک خواهد شد. در هر صورت اگر شرح حال در چنین مواردی با اختلال همودینامیک منطبق باشد و یا بیمار به جراحی اورژانسی نیاز پیدا کند بهتر است EGD که یک عمل راحت و بدون عارضه است جهت تشخیص قطعی انجام شود.

گرافی با باریم

بررسی با باریم در تعیین محل خونریزی نتیجه جالبی ندارد و حتی در یک سوم موارد ممکن است منجر به تشخیص اشتباه شود.^(۳) وجود باریم در کولون، با کولونوسکوپی بعدی و آنژیوگرافی تداخل ایجاد کرده، بررسی بعدی را مخدوش می کند. در بررسی با باریم در خونریزی شدید گوارش تحتانی

می شود و نیازمند بررسی خاص و دقیق در روده کوچک است (۲۱،۲۲،۲۳).
الگوریتم تشخیص و درمان خونریزی قسمت تحتانی گوارش



References

- 1- Talley NJ, Jones M: *Self-reported rectal bleeding in a United States community: Prevalence, Risk Factors, and health care seeking*. Am J Gastroenterol 1998; 93: 2179–2183.
- 2- Longstreth GF: *Epidemiology and outcome of patients hospitalized with acute lower gastrointestinal hemorrhage: A Population-based Study*. Am J Gastroenterol 1997;92:419–424.
- 3- Zuccaro G Jr: *Management of the adult patient with acute lower gastrointestinal bleeding*. Am J Gastroenterol 1998; 93: 1202–1208.vvvv
- 4- Bini EJ, Weinshel EH, Falkenstein DB: *Risk factors for recurrent bleeding and mortality in human immunodeficiency virus infected patients with acute lower GI hemorrhage*. Gastrointest Endosc 1999; 49: 748–753.
- 5- Jensen DM, Machicado GA: *Colonoscopy for diagnosis and treatment of severe lower gastrointestinal bleeding: routine outcomes and cost analysis*. Gastrointest Endosc Clin North Am 1997; 7: 477–498.
- 6- American Society of Gastrointestinal Endoscopy: *The role of endoscopy in the patient with lower gastrointestinal bleeding*. Gastrointest Endoscopy 1998; 48: 685–688.
- 7- Chaudhry V, Hyser MJ, Gracias VH, Gau FC: *Colonoscopy: The initial test for acute lower gastrointestinal bleeding*. Am Surg 1998; 64: 723–728.
- 8- Jensen DM, Machicado GA: *Management of severe lower gastrointestinal bleeding*. In *Advanced Therapeutic Endoscopy*, edn 2. Edited by Barkin JS, O'Phelan CA. New York: Raven Press; 1994; 201–208.
- 9- Kok KY, Kum CK, Goh PM: *Colonoscopic evaluation of severe hematochezia in an oriental population*. Endoscopy 1998; 30:675–680.
- 10- Zuckerman GR, Prakash C: *Acute lower intestinal bleeding: part I: Clinical presentation and diagnosis*. Gastrointest Endosc 1998; 48:606–617.
- 11- Olds, Gregory D MD; Cooper, Gregory S MD; Chak, Amitabh MD; Sivak, Michael V Jr MD; Chitale, Aniruddha A MD; Wong, Richard C. K MB BS . *The Yield of Bleeding Scans in Acute Lower Gastrointestinal Hemorrhage*. Journal of Clinical Gastroenterology. 39(4): 273-277, April 2005.
- 12- Mole DJ, Hughes SJ, Khosraviani K: *111 Indium-labelled red-cell scintigraphy to detect intermittent gastrointestinal bleeding from synchronous small- and large-bowel adenocarcinomas*. Eur J Gastroenterol Hepatol 2004 Aug; 16(8): 795-9[Medline]
- 13- Gunderman R, Leef J, Ong K, Reba R, Metz C: *Scintigraphic screening prior to visceral arteriography in acute lower gastrointestinal bleeding*. J Nucl Med 1998,39:1081–1083.
- 14- Gunderman R, Leef JA, Lipton MJ, Reba RC: *Diagnostic imaging and the outcome of acute lower gastrointestinal bleeding*. Acad Radiol 1998; 5: S303–S305.
- 15- Pennoyer WP, Vignati PV, Cohen JL: *Mesenteric angiography for lower gastrointestinal hemorrhage: Are there predictors for a positive study?* Dis Colon Rectum 1997; 40: 1014–1018.
- 16- Ng DA, Opelka FG, Beck DE, et al. *Predictive value of technetium (TC) 99m-labeled red blood cell scintigraphy for positive angiogram in massive lower gastrointestinal hemorrhage*. Dis Colon Rectum 1997; 40: 471–477.

- 17- Wilcox CM, Clark WS: *Causes and outcome of upper and lower gastrointestinal bleeding: the Grady Hospital experience. South Med J* 1999; 92: 44-50.
- 18- Zuckerman GR, Prakash C: *Acute lower intestinal bleeding: part II: Etiology, Therapy, and outcomes. Gastrointest Endosc* 1999; 49:228-238.
- 19- Lederman HP, Schoch E, Jost R, Decurtins M, Zollikofer CL: *Superselective coil embolization in acute gastrointestinal hemorrhage: personal experience in 10 patients and review of the literature [see comments]. J Vasc Interv Radiol* 1998; 9: 753-760.
- 20- Peck DJ, McLoughlin RF, Hughson MN, Rankin RN: *Percutaneous embolotherapy of lower gastrointestinal hemorrhage [see comments]. J Vasc Interv Radiol* 1998; 9: 747-751.
- 21- Nicholson AA, Ettles DF, Hartley JE, et al.: *Transcatheter coil embolotherapy: A safe and effective option for major colonic hemorrhage [see comments]. Gut* 1998; 43: 79-84.
- 22- So JB, Kok K, Ngoi SS: *Right-sided colonic diverticular disease as a source of lower gastrointestinal bleeding. Am Surg* 1999; 65: 299-302.
- 23- Zaman A, Katon RM: *Push enteroscopy for obscure gastrointestinal bleeding yields a high incidence of proximal lesions within reach of a standard endoscope. Gastrointest Endosc* 1998; 47: 372-376.
- 24- Chak A, Koehler MK, Sundaram SN, Cooper GS, Canto MI, Sivak MV, Jr: *Diagnostic and therapeutic impact of push enteroscopy: Analysis of factors associated with positive findings. Gastrointest Endosc* 1998; 47:18-22.
- 25- Landi B, Tkoub M, Gaudric M, Guimbaud R: *Diagnostic yield of push-type enteroscopy in relation to indication. Gut* 1998; 42: 421-425.

سؤالات خودآموزی روش برخورد با خونریزی از قسمت تحتانی دستگاه گوارش "LGIB"

- ۱- در مورد منشأ خونریزی گوارشی تحتانی کدام گزینه غلط است؟
- الف - باید در تمام موارد LGIB، خونریزی دستگاه گوارش فوقانی را در نظر داشت.
- ب - در صورتی که ترشحات NGT خونی نباشد منشأ خونریزی از دستگاه گوارش فوقانی رد می شود.
- ج - وجود صفرا بدون خون در ترشحات NGT منشأ خونریزی از قسمت فوقانی را رد می کند.
- د - در صورتی که در ترشحات NGT، صفرا نباشد و مایع بدون خون باشد نباید آندوسکوپی فوقانی جهت رد خونریزی فوقانی انجام داد.
- ۲) در کدامیک از موارد زیر فیبروسکوپیک اورژانسی با آمادگی تشخیصی است؟
- الف - کولیت اولسروز ج - Solitary Rectal Ulcer
- ب - پروکتیت ناشی از اشعه د - همه موارد
- ۳) در مورد نقش باریم انما در تشخیص خونریزی از دستگاه گوارش تحتانی کدام گزینه غلط است؟
- الف - باریم انما در بررسی اولیه LGIB هیچ نتیجه تشخیصی ندارد.
- ب - در بسیاری از موارد، باریم انما نتیجه تشخیصی خیلی خوبی دارد.
- ج - انجام باریم انما می تواند با بررسی های تشخیصی بعدی تداخل ایجاد کند و مشکل آفرین باشد.
- د - تنها مورد استفاده باریم انما در خونریزی حاد دستگاه گوارش تحتانی در بیمار بدحالی است که قادر به تحمل کولونوسکوپی نباشد.
- ۴) در مواجهه با خونریزی از دستگاه گوارش تحتانی کدام اقدام تشخیصی ارجح است؟
- الف - کولونوسکوپی با آمادگی ج - سینتوگرافی
- ب - باریم انما د - آنژیوگرافی احشایی
- ۵) در مورد سینتوگرافی کدام گزینه غلط است؟
- الف - سینتوگرافی با تکنیسوم Label شده روش ارجح است.
- ب - این روش به خونریزی کم حساس است.
- ج - در بسیاری از موارد روش تشخیص نهایی است.
- د - سینتوگرافی قبل از آنژیوگرافی نتیجه تشخیصی را، خیلی بهبود میبخشد.
- ۶) در مورد آنژیوگرافی احشایی کدام گزینه غلط است؟
- الف - برای مثبت شدن نیاز به خونریزی حداقل ۰/۵ تا ۱ میلیمتر در دقیقه است.
- ب - ترومبوز شریانی از عوارض آن است.
- ج - ممکن است به علت واکنش به ماده حاجب بیمار دچار نارسایی کلیه شود.
- د - احتمال مثبت شدن آنژیوگرافی ۱۰۰٪ است.
- ۷) کدامیک از موارد زیر اندیکاسیون انجام آنژیوگرافی احشایی است؟
- الف - خونریزی شدید و مداوم
- ب - در مواردی که انجام کولونوسکوپی میسر نیست.
- ج - در مواردی که کولونوسکوپی نتواند منشأ خونریزی را مشخص کند.
- د - همه موارد
- ۸) در مورد نقش آندوسکوپی از دستگاه گوارش فوقانی (EGD) در بررسی خونریزی دستگاه گوارش تحتانی کدام گزینه غلط است؟
- الف - EGD برای خونریزی دستگاه گوارش تحتانی به طور روتین انجام می شود.
- ب - اگر خونریزی فوقانی باعث LGIB شود، قطعاً بیمار دچار اختلال همودینامیک است.
- ج - نتیجه تشخیصی EGD در موارد LGIB پایین است (۱۱٪).
- د - انجام EGD در مواردیکه اختلال همودینامیک وجود دارد و بیمار کاندید جراحی است توصیه می شود.
- ۹) در مورد درمان خونریزی گوارشی تحتانی کدام گزینه غلط است؟
- الف - اکثر بیماران با خونریزی حاد گوارشی به خودی خود متوقف می شود.
- ب - اکثر بیماران نیاز به دخالت جراحی دارند.
- ج - در آنژیوگرافی آمبولیزاسیون انتخابی شریان مزانتریک انجام می شود.
- د - از طریق الکتروکواگولاسیون می توان خونریزی از کولون را متوقف نمود.

شرایط دریافت گواهی شرکت در برنامه خودآموزی

۱- پاسخ صحیح به حداقل ۷۰ درصد از سؤالات مربوطه

۲- تکمیل فرم ثبت نام به طور کامل و خوانا

۳- پاسخنامه را به همراه فرم ثبت نام حداکثر تا تاریخ

۱۳۸۴/۴/۱۵ به آدرس یزد: میدان شهید باهنر - ساختمان

شماره ۲ دانشگاه - معاونت آموزشی - دفتر آموزش مداوم

ارسال فرمایید.

پاسخنامه

الف	ب	ج	د	الف	ب	ج	د
<input type="checkbox"/>	<input type="checkbox"/>	<input type="checkbox"/>	<input type="checkbox"/>	۶-	<input type="checkbox"/>	<input type="checkbox"/>	<input type="checkbox"/>
<input type="checkbox"/>	<input type="checkbox"/>	<input type="checkbox"/>	<input type="checkbox"/>	۷-	<input type="checkbox"/>	<input type="checkbox"/>	<input type="checkbox"/>
<input type="checkbox"/>	<input type="checkbox"/>	<input type="checkbox"/>	<input type="checkbox"/>	۸-	<input type="checkbox"/>	<input type="checkbox"/>	<input type="checkbox"/>
<input type="checkbox"/>	<input type="checkbox"/>	<input type="checkbox"/>	<input type="checkbox"/>	۹-	<input type="checkbox"/>	<input type="checkbox"/>	<input type="checkbox"/>
<input type="checkbox"/>	<input type="checkbox"/>	<input type="checkbox"/>	<input type="checkbox"/>	۱۰-	<input type="checkbox"/>	<input type="checkbox"/>	<input type="checkbox"/>

محل مهر نظام پزشکی متقاضی

بسمه تعالی
 جمهوری اسلامی ایران
 وزارت بهداشت ، درمان و آموزش پزشکی
 معاونت آموزشی - اداره کل آموزش مداوم جامعه پزشکی
 درخواست ثبت نام

عنوان خودآموزی: روش برخورد با خونریزی از قسمت تحتانی دستگاه گوارش "LGIB"
 سازمان برگزار کننده: مجله دانشگاه علوم پزشکی و خدمات بهداشتی درمانی شهید صدوقی یزد - زمستان ۱۳۸۴

۱- نام خانوادگی:	۲- نام:	۱۰- سال دریافت آخرین مدرک تحصیلی
۳- شماره شناسنامه:	۴- صادره از:	۱۱- محل فعالیت:
۵- جنس: <input type="checkbox"/> مرد <input type="checkbox"/> زن		الف) استان محل فعالیت:
۶- تاریخ تولد:		ب) شهر محل فعالیت:
۷- شماره نظام پزشکی		ج) محل فعالیت: <input type="checkbox"/> شهر <input type="checkbox"/> بخش <input type="checkbox"/> روستا
لطفاً کلیه ی مدارک تحصیلی و سال اخذ آن را به ترتیب تکمیل نماید.		
۸- مدرک تحصیلی:	۹- سال اخذ:	۱۲- نوع فعالیت: الف) هئیت علمی <input type="checkbox"/>
الف) لیسانس در رشته:		ب) آزاد <input type="checkbox"/>
ب) فوق لیسانس در رشته:		ج) رسمی <input type="checkbox"/>
ج) دکترا در رشته:		د) پیمانی <input type="checkbox"/>
د) تخصص در رشته:		۱۳- آدرس پستی
ه) فوق تخصص در رشته:		کد پستی:
و) دکترا (Ph.D) در رشته:		
ز) سایر مدارک:		
۱۵- امضاء متقاضی	۱۷- مهر	۱۴- شماره تلفن:
۱۶- تاریخ:		۱۸- امضاء مسئول و مهر محل برگزاری:
لطفاً در این قسمت چیزی ننویسید		
کد پرنامه	کد سازمان برگزار کننده	
امتیاز	تاریخ شروع	تاریخ خاتمه
شماره گواهینامه:		تاریخ صدور

توجه مهم: خواهشمند است متقاضیان محترم فرم را به دقت و با خط خوانا تکمیل نمایند و حتماً از مهر استفاده نمایند.