

CASE REPORT

معرفی سه بیمار مبتلا به پنوماتوزیس سیستوئید اینتستینال (PCI) با سه تظاهر مختلف

دکتر محمد کاظم امیریگی*^۱، دکتر رامین سامی^۲

چکیده

پنوماتوزیس سیستوئید اینتستینال (PCI) یک اختلال نسبتاً نادر می باشد که به صورت بروز کیست های پر از گاز در قسمتهای مختلف معده و روده رخ می دهد. در این مقاله سه بیمار با سه تظاهر مختلف را معرفی می کنیم که در بررسی آنها PCI یافت شد. بیمار اول با رکتوراژی مراجعه کرده بود (PCI زیر مخاطی داشت) بیمار دوم با سوء هاضمه مراجعه کرده بود (PCI زیر سروز روده ای داشت) و بیمار سوم با علایم انسداد معده مراجعه کرده بود (PCI زیر سروز جدار معده و روده داشت).

واژه های کلیدی: پنوماتوزیس سیستوئید اینتستینال، زیر مخاط، زیر سروز

مقدمه

پنوماتوزیس سیستوئید اینتستینال (PCI) یک اختلال به ظاهر نادر است که نمی توان شیوع آنرا به درستی تعیین کرد. در این اختلال کیست های پر از گاز در قسمتهای مختلف جدار معده و روده ها تشکیل می شود. این کیست ها می توانند به صورت زیر مخاطی و یا در ناحیه زیر سروزی باشند. شیوع آن از ۰.۰۳-۰.۰۲٪ جامعه پیش بینی می شود^(۱). PCI در ۰.۸۵٪ موارد در زمینه یک بیماری خاص ایجاد می شود که به آن ثانویه اطلاق می شود و در ۱۵٪ موارد هیچ علت زمینه ای برای آن پیدا نمی شود که به آن اولیه یا ایدیوپاتیک گفته می شود^(۲). نوع ثانویه در شرایطی از قبیل بیماریهای التهابی روده، بیماری دیورتیکولر،

کولیت پسودوممبرانو، ولولوس سیگموئید، تنگی پیلور، بیماری های کلاژن و اسکولر، بیماریهای انسدادی ریه و آسم دیده می شود^(۲) (جدول ۱). نوع ثانویه وقتی در زمینه بیماری های نکرروزان یا سوراخ کننده روده باشد مرگ و میر بالایی دارد. نوع ایدیوپاتیک PCI همواره یک اختلال خوش خیم می باشد.

معرفی بیمار

بیمار اول: خانم ۵۶ ساله ای بود که از حدود یک ماه قبل از مراجعه دچار خونریزی از مقعد به صورت خون روشن شده بود هنگام بستری در بیمارستان علایم حیاتی و معاینه بالینی وی طبیعی بود. بیمار تحت کولونوسکوپی قرار گرفت در کولونوسکوپی در خم طحالی چندین ضایعه پولیپوئید مشاهده شد. برای یکی از آنها اقدام به پولیکتومی شد. قوام پولیپ سست تر از یک پولیپ معمولی بود. یکی از پولیپ ها هم سوراخ شد که ضایعه بر روی هم جمع شد. جواب پاتولوژی نمونه ها بافت

* نویسنده مسئول: استادیار گروه بیماریهای داخلی - فوق تخصص گوارش

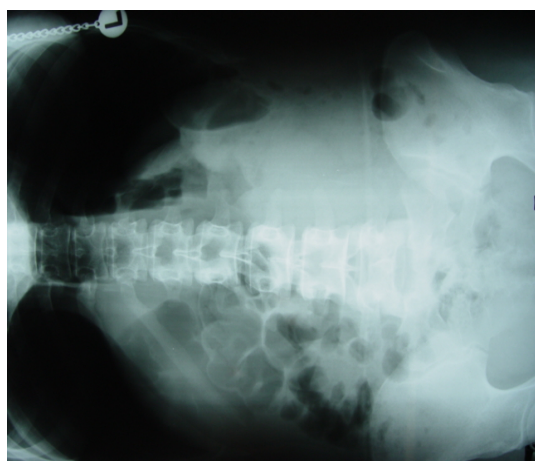
بیمارستان آموزشی شهید صدوقی یزد

تلفن: ۰۳۵۱-۸۲۲۴۰۰۰ Email: amirbaigy@yahoo.com

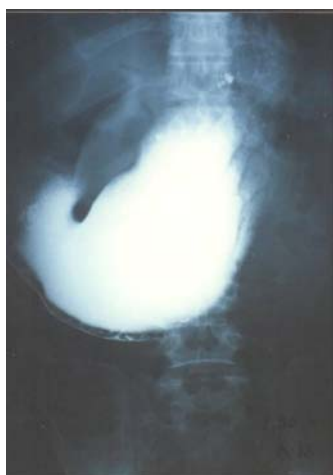۲- دستیار گروه بیماریهای داخلی

دانشگاه علوم پزشکی و خدمات بهداشتی درمانی شهید صدوقی یزد

تاریخ دریافت: ۱۳۸۵/۹/۸ تاریخ پذیرش: ۱۳۸۶/۲/۲۷



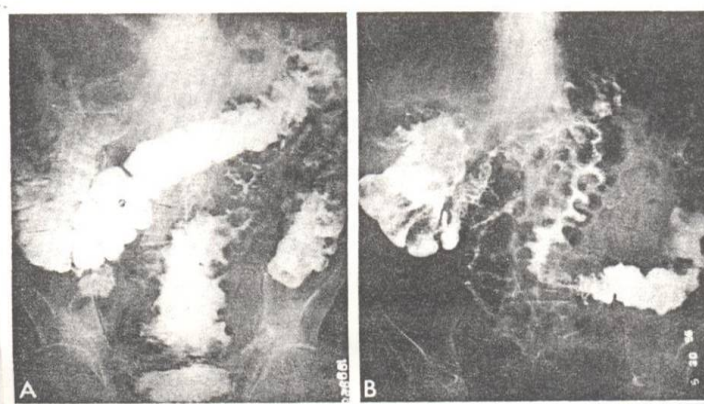
شکل (۲): مشاهده حباب های هوا در سراسر روده



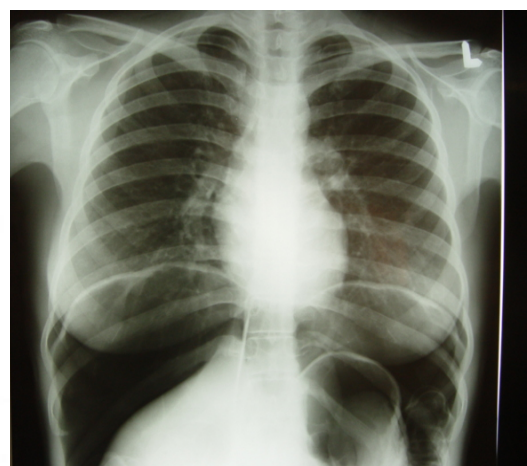شکل (۳): مشاهده حباب های هوا ساب سروزال معده

طبیعی اپی تلیوم گزارش شد. بیمار به عنوان یک PCI ایدیوپاتیک تحت نظر قرار گرفت.

بیمار دوم خانم ۱۸ ساله ای بود که به علت سوء هاضمه و نفخ شکم به دنبال صرف غذا مراجعه کرده بود. مشکل وی با درمانهای معمولی حل نشده بود. معاینه بالینی از جمله معاینه شکم نرمال بود و هیچ حساسیتی در شکم لمس نمی شد. آزمایشهای اولیه نرمال بود. آندوسکوپی بیمار نرمال بود. در سونوگرافی بیمار مایع آسیت گزارش شد که مقداری از آن تخلیه شد و خصوصیات آن Low gradient بود. یکی از تشخیص های افتراقی برای بیمار سل پریتون بود. در گرافی ریه که برای بیمار انجام شد مقدار زیادی هوای آزاد در زیر دیافراگم مشاهده شد (شکل ۱). بیمار تحت لاپاراسکوپی قرار گرفت که در لاپاراسکوپی کیست تخمدان پاره شده گزارش گردید و نمای PCI سراسر روده مشاهده شد (شکل ۲) سایر بررسی ها نرمال بود. بیمار سوم مرد ۴۷ ساله ای بود که به علت استفراغ های مکرر ۱-۲ ساعت بعد از مصرف غذا مراجعه کرده بود. در آندوسکوپی بیمار زخم ناحیه آنتر و تغییر شکل شدید بولب داشت که به درمانهای معمول پاسخ نداد. UGI series و ترانزیت روده باریک هوای ساب سروزال معده (شکل ۳) و روده باریک (شکل ۴) مشاهده شد. بیمار تحت عمل جراحی قرار گرفت. در جراحی نمای PCI زیر سروز در تمام جدار معده و روده مشهود بود.



شکل (۴): مشاهده حباب های هوا در جدار روده باریک



شکل (۱): مشاهده هوای آزاد زیر دیافراگم در بیمار مبتلا به PCI

جدول ۱: بیماریهای همراه با PCI (پنوماتوزیس سیستوئید اینتستینالیس)

الف- اورژانس های شکمی
ایسکمی روده ، انفارکتوس روده ، انسداد روده ، انتروکولیت-نکروزان
ب- تخریب مخاطی
اولسرپیتیک ، بیماری کرون، کولیت اولسروز ، خوردن مواد سوزان ، پاره شدن دیورتیکول
ج- عفونت ها
کلستریدیوم دفیسیل، توبرکولوز، بیماری ویپل، AIDS، کریپتوسپوریدیوم، مایکوباکتریوم آویوم داخل سلولی (MAI)، CMV
د- بیماریهای ریه
COPD، آسم، CF، دستگاه تنفس مصنوعی
ه- روشهای اندوسکوپی
گاستروسکوپی، کولونوسکوپی، اسکروتراپی، قرار دادن استنت صفراوی
و- اختلال موتیلیتی دستگاه گوارش
دیابت، اسکرودرما، هیرشپروننگ، انسداد کاذب روده، بای پاس ایلتوژنال، تنگی یا انسداد پیلور
ز- بیماریهای ایمنولوژیک
AIDS، استروئید، کموتراپی، اختلال لنفوپرولیفراتیو، پیوند مغز استخوان، پیوندهای دیگر، GVHD، آمیلوئیدوز، بیماریهای کلاژن واسکولار

بحث

PCI اختلال نادری است که به صورت کیست های متعدد پر از گاز با جدار نازک بدون اپیتلیال و بدون ارتباط به هم در روده باریک و کولون و معده ایجاد می شود. گرفتاری مناطق دیگر مثل اثنی عشر و بافت های خارج از روده مثل مزانتر غدد لنفاوی انتوم لیگامان فالسیفورم و صفاق به ندرت مشاهده می شود. اغلب بدون علامت می باشد به طور اتفاقی در یک بیمار با علائم خفیف یا بدون علامت تشخیص داده می شود. گاهی با علائم بالینی متعدد از قبیل درد شکم، اتساع شکم، مدفوع خونی، یبوست و اسهال مراجعه می کنند. به ندرت همراه با تظاهرات شدیدتر مثل انفارکتوس روده، انتروکولیت پسودومامبران یا انتروکولیت نکروزان به خصوص در نوزادان می باشد. بعد از این بیماری های خطرناک و پرعارضه PCI به دو دسته اولیه و ایدیوپاتیک تقسیم می شود.^(۹) PCI ثانویه اغلب روده باریک و کولون صعودی را درگیر می کند در حالی که نوع ایدیوپاتیک

تمایل به گرفتاری کولون چپ دارد.^(۹) در بیمارانی که ما معرفی کردیم در یکی از بیماران (بیمار اول) علائم بالینی مستقیماً مربوط به خود PCI بود و بیمار با رکتوراژی ناشی از PCI مراجعه کرده بود. موارد مشابهی گزارش شده اند که بیمار مبتلا به PCI با مدفوع خونی مراجعه کرده است اما در بیمار دوم نمی توان علائم بالینی را به PCI مربوط دانست و PCI را بیشتر باید به عنوان یک یافته همراه در نظر گرفت در بررسی که ما کردیم ارتباطی بین کیست تخمدان و PCI پیدا نکردیم و این اولین مورد گزارش همزمانی این دو بیماری می باشد. اما همزمانی انسداد پیلور و PCI در موارد متعددی گزارش شده است ، انسداد پیلور به عنوان یکی از علل زمینه ای ایجاد PCI مطرح می باشد.^(۲)

PCI در هر سنی ممکن است مشاهده شود اما معمولاً بین ۳۰ تا ۵۰ سالگی شایع تر است.^(۹)

پاتوژن و سیر طبیعی PCI کاملاً مشخص نشده است برای توجیه ایجاد PCI فرضیه های مختلفی بیان شده است تئوری مکانیکی معتقد است که گاز از طریق پاره کردن جدار دستگاه گوارش وارد دیواره آن می شود. در واقع گاز این کیست ها محتوی ۷۰٪ نیتروژن و ۲۰٪ اکسیژن است (شبیه ترکیب گازهای هوا). هر چند در بعضی مطالعات غلظت هیدروژن بالای ۵۰٪ گزارش گردیده است.^(۹) از طرفی استنشاق اکسیژن باعث درمان این کیست ها می شود و طرفداران این فرضیه به این دلایل استناد می کنند. تئوری باکتریایی ، تولید گاز توسط باکتریها را از قبیل کلستریدیوم پرفرژانس عامل ایجاد PCI می داند و برطرف شدن اختلال با درمان آنتی بیوتیکهایی از قبیل مترونیدازول را دلیلی بر مدعای خود می دانند. تئوری ریوی معتقد است که هوای آزاد شده از آلونولهای پاره شده وارد مدیاستن و خلف صفاق می شود و ترکیب گاز کیست ها و شیوع بیماری در بیماران COPD و آسمی را دلیلی بر ادعای خود می دانند.^(۳-۵)

در هر صورت پاتوژن PCI همچنان از نکات قابل بحث در طب باقی مانده است.

PCI می تواند هر سه لایه دستگاه گوارش را درگیر کند. کیست های زیر مخاطی شبیه پولیپ هستند و رنگ مایل به آبی دارند. کیست های زیر سروزی نزدیک عروق هستند و به شکل برجستگی های متعدد

رادیوگرافی ساده است. در سی تی اسکن گازهای داخل وریدهای مزانتریک یا سیستم پورت را در مواردی که PCI همراه با انفارکتوس روده است نشان می دهد. در آندوسکوپی PCI ساب موکوزال کولون به صورت توده های متعدد پولیپوئید صاف نرم، گرد، آبی رنگ در داخل لومن دیده می شود. چون کیست ها حاوی هوای فشرده می باشد در صورت پاره شدن حین بیوپسی روی هم جمع می شود. اگر بیمار علامتی ندارد و بیماری زمینه ای برای وی پیدا نشد نیازی به درمان نیست. درمان بیماری زمینه ای، اکسیژن درمانی و آنتی بیوتیک برای موارد علامت دار توصیه می شود. در صورت شدید بودن علائم، عمل جراحی توصیه می شود^(۶).

ذکر این نکته ضروری است که مشاهده هوای آزاد داخل پریتون در هر بیماری که اخیراً لاپاروتومی یا لاپاروسکوپی نشده است پاره شدن یکی از احشاء توخالی را مطرح می کند و نیاز به عمل جراحی اورژانس دارد و تنها استثناء آن PCI است که با وجود مشاهده هوا زیر دیافرامگم در اغلب موارد نیاز به جراحی ندارد^(۷-۸). در معاینه بالینی این افراد علائم پریتونیت (حساسیت شکم، تب، لکوسیتوز و ...) وجود ندارد.

آبی درخشنده دیده می شوند. کیست ها دیواره حقیقی ندارند و در ۵۰٪ موارد خود به خود از بین می روند. PCI می تواند بر حسب محل درگیری علامت دار شود. مثلاً در روده کوچک استفراغ نفخ شکم یا کاهش وزن می دهد و در کولون اسهال، هماتوژی و یا یبوست از علائم آن است. معاینه فیزیکی این بیماران معمولاً نرمال و گاهی اتساع شکم دیده می شود. شکم ممکن است تندر باشد و گاهیگاهی توده ای لمس شود ولی تب و علائم تحریک صفاق به ندرت مشاهده می گردد^(۹). ۳٪ بیماران عارضه دار می شوند که به صورت انسداد روده، ولولوس پنوموپریتونن (گاهی راجعه) اینتوسوسپشن پارگی روده و خونریزی است. اغلب تشخیص بیماری به طور اتفاقی حین تصویربرداری و یا آندوسکوپی یا لاپاروتومی داده می شود. در رادیوگرافی ساده شکم به صورت لوسنسی های خطی یا کیستیک مشاهده می شود (شکل ۲). به علاوه ممکن است هوا در پریتون یا رتروپریتون مشاهده شود (شکل ۱). رادیوگرافی با باریم در تعیین جدار روده یا معده مفید می باشد (شکل ۳ و ۴). نوع ساب موکوزال در باریم انما با پولیپویس پسودوپولیپویس یا هماتوم داخل جداری اشتباه می شود. سی تی اسکن شکم در تشخیص گاز جدار روده حساس تر از

References

- 1- Maldonado M. E., Janicemccall J. *Pneumatosis cystoides intestinalis a rare cause of rectal bleeding*. Am J Gastroenterol, 2002, 97 :s145.
- 2- Ryback L. D., Shapiro R. S., Carano K., Halton k. *P. Massive Pneumatosis intestinalis : CT diagnosis*. Comput Med Imag Graph, 1999, 23 : 165-168
- 3- Gagliardi G, Thompson I. W, hershman M. J. *Pneumatosis coli : proposed pathogenesis based on a study of 25 cases and a review of literature*. Int J Colorect Dis, 1996, 11 : 111-118.
- 4- Qureshi W. A., Shannon G., Caroline F., Ertan A. *Hyperbaric oxygen therapy for pneumatosis cystoides intestinalis*. AJ Gastroenterol, 2002, 97: s79.
- 5- N. Agaoglu. *Pneumatosis Cystoides Intestinalis Associated with Perforated Chronic Duodenal Ulcer and Meckel's Diverticulum*. Acta chir belg, 2005, 105, 415-417.
- 6- Maltz C. *Benign pneumoperitoneum and pneumatosis intestinalis*. Am J Emerg Med 2001;19: 242-3.
- 7- Hussain A, Cox JG. *Benign spontaneous pneumoperitoneum in an elderly patient treated medically with recovery*. Postgrad Med J 1995;71: 252.
- 8- Myre LE, Pinon S, Forman WB. *Causes of benign asymptomatic pneumoperitoneum*. Am Fam Physician. 2004 Jan 1;69(1):29, 32.
- 9- Tadataka yamada, MD. *Textbook of gastroenterology , Lippincott Williams &Wilkins Philadelphia . new york .baltimore*. Pneumatosisa cystoid intestinalis 2005 : 1809