

بررسی و مقایسه دقت رادیوگرافی های پانورامیک، پری اپیکال و بایت وینگ در تعیین میزان تحلیل استخوان آلوئول در پرودنتیت

دکتر فاطمه عزالدینی اردکانی*^۱، دکتر رضا ملا^۲، دکتر سولماز اکبری^۳، دکتر احمد حائریان اردکانی^۴، دکتر جعفر جوادی شلمانی^۵

چکیده

مقدمه: در افراد مبتلا به بیماری پرودنتال معمولاً تعادل بین دو فرآیند تشکیل و تخریب مداوم استخوان به هم خورده و به دلیل تخریب بیش از حد یا عدم تشکیل استخوان، ارتفاع استخوان آلوئول کاهش می یابد. در تشخیص بیماری و ارایه طرح درمان پس از معاینات بالینی، رادیوگرافی نقش به سزایی داشته و مقدار تحلیل استخوان را تعیین می کند. هدف از این مطالعه بررسی و مقایسه دقت روشهای رادیوگرافی پانورامیک و پری اپیکال موازی و بایت وینگ در تشخیص بیماری پرودنتال می باشد.

روش بررسی: در این مطالعه توصیفی که به روش تشخیصی انجام گردید برای تخمین مقدار تحلیل استخوان در ۳۲ بیمار (۱۳ مرد و ۱۹ زن) مراجعه کننده به بخش پرودنتولوژی در دانشکده دندانپزشکی دانشگاه علوم پزشکی شهید صدوقی یزد با متوسط سنی ۳۸ سال، پس از تکمیل پرونده بیماران و تشخیص ضرورت انجام جراحی در ناحیه دندانهای ۵ و ۶ و ۷ فک بالا و پایین، رادیوگرافی های پانورامیک، پری اپیکال به روش موازی و بایت وینگ عمودی تهیه شد. سپس طی عمل جراحی پرودنتال، مقدار Bone Loss (BL) تحلیل استخوان از CEJ (Cemento Enamel Junction) دندان تا سطح استخوان آلوئول توسط پروب ویلیامز اندازه گیری شد. در تصاویر رادیوگرافی نیز ناحیه مورد نظر به وسیله کولیس دیجیتال اندازه گیری و اندازه های واقعی حین جراحی با اندازه های به دست آمده در رادیوگرافی با استفاده از برنامه نرم افزاری SPSS و آنالیز آماری Paired t. Test مقایسه و ارزیابی شد.

نتایج: در ۳۲ بیمار مجموعاً ۳۱۴ ناحیه به صورت فاصله خطی C.E./J./B.L در رادیوگرافی پانورامیک و ۳۱۴ ناحیه در رادیوگرافی پری اپیکال موازی و ۳۱۴ ناحیه در رادیوگرافی بایت وینگ اندازه گیری گردید. از میان اندازه تحلیل استخوان به دست آمده در جراحی و مقایسه آن با رادیوگرافی پانورامیک و پری اپیکال موازی و بایت وینگ تفاوت میانگین اندازه های رادیوگرافی پانورامیک با اندازه های واقعی بین ۰/۱۱۵ تا ۰/۲۸۱ (P=۰/۲۴-۰/۰۷) و تفاوت میانگین اعداد حاصل از کلینیک با اندازه های پری اپیکال موازی بین ۰/۴۹۸ تا ۰/۲۷۹ (P=۰/۰۰۴-۰/۰۰۱) بود که تفاوت آماری معنی داری وجود داشت. تفاوت میانگین اعداد حاصل از کلینیک با اندازه های بایت وینگ بین ۰/۵۷۶ تا ۰/۶۱۳ (P=۰/۰۰۰۱-۰/۰۰۰۱) بود.

نتیجه گیری: نتایج، حاکی از دقت کم و تفاوت معنی دار آماری بین رادیوگرافی های پری اپیکال و بایت وینگ عمودی با واقعیت بوده است. هیچ کدام از این رادیوگرافی ها ارجحیتی نسبت به دیگری نشان ندادند در صورتی که رادیوگرافی پانورامیک با احتساب مقدار بزرگنمایی دارای دقت بالایی در تعیین مقدار تحلیل استخوان بود.

واژه های کلیدی: رادیوگرافی پانورامیک، رادیوگرافی پری اپیکال موازی P.P.A (paralleling periapical)، رادیوگرافی بایت وینگ B.W (Bitewing)، B.L (Bone loss)، اتصال سمان و مینا C.E./J. (Cemento Enamel Junction).

* نویسنده مسئول: دانشیار رادیولوژی دهان و فک و صورت

دانشکده دندانپزشکی یزد - تلفن همراه: ۰۹۱۳۳۵۱۹۲۰۰ - تلفن: ۰۳-۶۲۵۵۸۸۱

نمابر: ۰۳-۶۲۵۰۳۴۴ Email: afsan40@yahoo.com

۲، ۳- استادیار بخش پرودنتولوژی - دانشکده دندانپزشکی یزد

۴- دانشیار بخش پرودنتولوژی - دانشکده دندانپزشکی یزد

۵- دندانپزشک

۰۳-۱، ۲، ۳- دانشگاه علوم پزشکی و خدمات بهداشتی درمانی شهید صدوقی یزد

تاریخ دریافت: ۱۳۸۵/۶/۱۲ تاریخ پذیرش: ۱۳۸۶/۲/۶

مقدمه

بیماری پرودنتیت سبب تغییراتی در استخوان آلوئول می شود که تمام این تغییرات در انساج پرودنتال حایز اهمیت است. تخریب استخوان آلوئولار علت اصلی از دست رفتن دندانها به حساب می آید. ارتفاع استخوان آلوئول توسط تحلیل و

حالت جراحی مقایسه نمودند. تمام رادیوگرافها مقدار تحلیل را کمتر از حد واقعی نشان داده بود. میانگین بزرگنمایی رادیوگرافی پانورامیک ۲۷٪ برای فک بالا و ۲۶٪ برای فک پایین محاسبه شد در میان رادیوگرافهای ذکر شده پری اپیکال موازی بیشترین دقت و پانورامیک کمترین دقت در اندازه تحلیل ستیغ استخوان آلوتول را نشان داد^(۹).

Walsh و همکاران ارتباط بین سطح استخوان مشاهده شده روی نگاره های پانورامیک و غربالگری بالینی پرپودنتال را مورد بررسی قرار داد و نتیجه گرفتند ارتباط نزدیکی بین غربالگری بالینی پرپودنتیت و تحلیل استخوان اندازه گیری شده روی نگاره پانورامیک وجود دارد^(۱۰).

Pepelassi و Diamanti مقایسه میزان تخریب استخوان آلوتول را در رادیوگرافی های پری اپیکال و پانورامیک با اندازه های جراحی چنین بیان کردند: ۱- توانایی تشخیص تخریب استخوان ۴-۱ میلی متر در هر دو روش کم و دقت رادیوگرافی پانورامیک کمتر از پری اپیکال بوده است. ۲- رادیوگرافی پانورامیک در پرپودنتیت شدید بیشترین موفقیت و در پرپودنتیت اولیه کمترین موفقیت را داشت. همچنین رادیوگرافی پری اپیکال در تعیین تخریب استخوان پرپودنتال موفق تر و در ارزیابی آنها دقیق تر از رادیوگرافی پانورامیک بود^(۱۱).

در مطالعه شیخی و همکاران، ۱۲ بیمار با متوسط سن ۳۵ سال و ضرورت انجام جراحی در ناحیه دندانهای ۶ و ۷ فک بالا و پایین، مورد بررسی قرار گرفتند. رادیوگرافهای پانورامیک و پری اپیکال و بایت وینگ عمودی از آنها به عمل آمد، سپس طی عمل جراحی پریو مقدار تحلیل استخوان از C.E.J تا BL توسط پروب اندازه گیری شد که هیچکدام از رادیوگرافهای داخل دهانی ارجحیتی نسبت به دیگری نداشتند در صورتی که رادیوگرافی پانورامیک دارای دقت بالایی در تعیین (BL) تحلیل استخوان آلوتول بود^(۲).

Pepelassi و همکاران پتانسیل رادیوگرافی پری اپیکال و پانورامیک را در تعیین دقت تصویربرداری ضایعات داخل استخوانی در مقایسه با ارزیابی هنگام جراحی بررسی کرده و نتیجه گرفتند رادیوگرافی پری اپیکال نسبت به پانورامیک در

تشکیل استخوان و تعادل بین این دو فرآیند است که به طور دایم ثابت نگه داشته می شود.

تحلیل استخوان آلوتول ثبات بلند مدت سیستم دندان را به مخاطره می اندازد و در نگهداری دندانها ایجاد اختلال می نماید. این مسأله دندانپزشکان را برای تشخیص زود هنگام این سیر تخریبی و حذف عواملی که سرآغاز تحلیل استخوان می باشد برانگیخته است^(۱).

تشخیص صحیح بیماری و تعیین پیش آگهی و ارایه طرح درمان در مورد آن نیازمند معاینات بالینی و پاراکلینیکی است. از مهمترین روشهای پاراکلینیکی کمکی در تشخیص و طرح درمان این بیماری، رادیوگرافی است که نقش مهمی را در بررسی تغییرات استخوانی، تشخیص و همچنین کنترل شرایط استخوان در مراحل بیماری و درمان ایفا می نماید. بنابراین، انتخاب تکنیک صحیح و استاندارد در تعیین و تشخیص مقدار تغییرات استخوانی مفید می باشد^(۲).

تحلیل استخوان و از دست رفتن اتصال بافتهای پرپودنتال، بخش مهمی از روند پاتولوژیکی است که در طول دوره تخریب این بافتها اتفاق می افتد. از این رو ابداع روشهای حساس جهت بررسی این تغییرات از نظر کلینیکی اهمیت داشته و می تواند در تعیین ضایعه اولیه بیماری پرپودنتال مفید باشد^(۳،۴).

بررسی های رادیوگرافی باید قادر به تعیین وضعیت پیشرفت ساختمان های پرپودنتال در هنگام تشکیل و تخمین اندازه و شکل ضایعه پرپودنتال هنگام بروز بیماری ها باشد^(۵،۶).

از شایع ترین مشکلات تشخیص در رادیوگرافی های استاندارد داخل دهانی و خارج دهانی عدم توانایی در تعیین تغییرات جزئی استخوانی است. التهاب استخوان آلوتول نمونه بیماریهایی است که تغییرات جزئی را ایجاد می کند^(۷). معمولاً بررسی تحلیل استخوان به وسیله رادیوگرافی های داخل دهانی و پانورامیک انجام می شود^(۸).

Akesson و همکاران مقدار تحلیل ستیغ استخوان آلوتول را توسط پروب و نیز توسط رادیوگرافهای پری اپیکال و بایت وینگ و پانورامیک اندازه گرفتند و آنها را با مقدار حقیقی در

انجام شد. تعداد ۳۲ بیمار (۱۳ مرد و ۱۹ زن) از بین بیماران مراجعه کننده به بخش پرودنتولوژی دانشکده دندانپزشکی دانشگاه علوم پزشکی شهید صدوقی یزد وارد مطالعه شدند. افرادی که شرایط ورود به مطالعه را داشتند به روش (آسان) مشخص شدند و انتخاب نمونه ها به طور متوالی تا تکمیل حجم نمونه ادامه یافت.

مراجعین با میانگین سنی 38 ± 17 سال، و بیماری پرودنتایتس متوسط و پیشرفته در نواحی دندانهای مولرهای فک بالا و پایین بودند. بیماران مبتلا به فشارخون، دیابت، هپاتیت، ایدز، خانم های باردار و بیماران معتاد از مطالعه خارج شدند. نگاره های غیرقابل تفسیر نیز حذف گردید.

افرادی که پس از معاینات دقیق پرئو انجام جراحی دندانهای خلفی برای آنها ضرورت داشت انتخاب شدند. ابتدا پرسشنامه تهیه شده برای هر بیمار تکمیل شد و پس از اخذ رضایت نامه کتبی از بیماران، رادیوگرافی های پری اپیکال به روش موازی و بایت وینگ در بخش رادیولوژی دانشکده دندانپزشکی برای هر بیمار تهیه گردید. (تصاویر ۱ و ۲) این دو رادیوگرافی با دستگاه پلان مکا ساخت کشور فنلاند با مشخصات ۷۰ کیلوولت و ۸ میلی آمپر و زمان تابش ۰/۲۰ ثانیه تهیه شده و سپس در دستگاه ظهور و ثبوت اتوماتیک Velopex ساخت انگلستان در زمان ۴ دقیقه و با حرارت ۲۷ درجه سانتی گراد در شرایط یکسان ظاهر شدند.

رادیوگرافی های پانورامیک بیماران نیز چند روز بعد در بخش رادیولوژی به صورت استاندارد تهیه گردید. رادیوگرافی ها توسط دستگاه Plan meca EC 2002 ساخت کشور فنلاند با ماگزیمم کیلوولت ۸۰ میلی آمپر ۱۲ و زمان ۱۸ ثانیه انجام شد. شایان ذکر است که کلیه رادیوگرافی های موجود از نظر درصد بزرگنمایی و دیستورشن مورد ارزیابی قرار گرفته و کلیشه های دارای اشکال و غیراستاندارد مجدداً تهیه شد. برای محاسبه میزان بزرگنمایی، ابتدا از بیماران قالب گچی مطالعاتی تهیه گردید، سپس طول اکلوزوژنژیوال و مزودیستال دندانهای ۵ و ۶ و ۷ فکین در رادیوگرافی و قالب گچی با استفاده از کولیس دیجیتال اندازه گیری و با مقایسه اعداد به دست آمده مقدار بزرگنمایی در

تعیین وجود ضایعات استخوانی سه برابر ارجح و عمق ضایعه توسط دو نوع رادیوگرافی بیش از میزان واقعی بود. قدرت تشخیص به ترتیب در رادیوگرافی پری اپیکال وابسته به عمق، عرض باکولینگوال، تعداد و دیواره های استخوانی باقیمانده و موقعیت دندان در فکین می باشد اما در رادیوگرافی پانورامیک تنها وابسته به عرض باکولینگوال است.^(۱۲)

اهداف مطالعه Ackermann و همکارانش مقایسه اندازه گیریهای رادیوگرافیک تحلیل ستیغ استخوان آلوئول در رادیوگرافیهای پانورامیک و پری اپیکال موازی و بایت وینگ و تعیین نوع فیلم و بهترین نوع رادیوگرافی جهت تخمین دقیق تر استخوان آلوئول بود. در این بررسی ۵۰ بیمار که هم سری کامل داخل دهانی و هم رادیوگرافی پانورامیک داشتند ارزیابی شدند. این اندازه ها از CEJ تا ستیغ استخوان آلوئول در سطوح بین دندانی به غیر از مولرهای سوم برحسب میلیمتر تعیین و ترکیب رادیوگرافی بایت وینگ و پری اپیکال جهت ارزیابی سری کامل داخل دهانی توصیه شد. رابطه قوی بین سری کامل داخل دهانی و اندازه ستیغ استخوان آلوئول به دست آمد.^(۱۳)

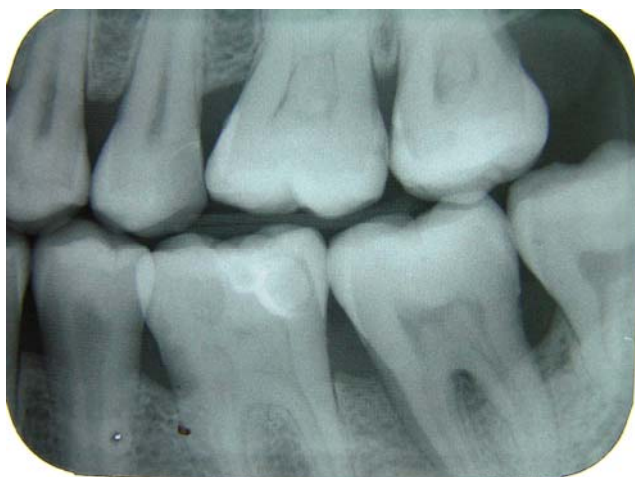
هدف از کاربرد روشهای تشخیص بیماری پرودنتال فراهم کردن اطلاعاتی درباره نوع و شدت و موقعیت بیماری پرودنتال است. این یافته ها جهت طرح ریزی سیردرمان به دندانپزشک کمک خواهد نمود.^(۱۴)

در مطالعه مهدی زاده و همکاران روش پانورامیک را در نشان دادن وضوح ستیغ آلوئول کمتر از پری اپیکال موازی و از نظر دقت میزان تحلیل استخوان آلوئول را کمتر از پری اپیکال (موازی) گزارش کرد.^(۱۵)

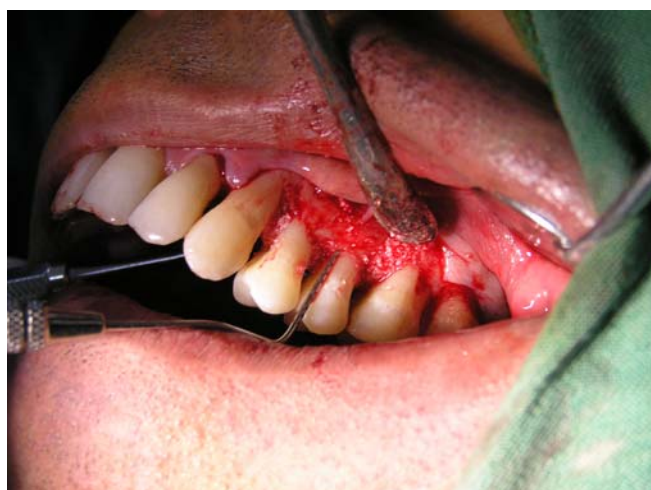هدف از این مطالعه تعیین دقت رادیوگرافی های پری اپیکال، بایت وینگ عمودی و پانورامیک در تشخیص پرودنتیت و تعیین مقدار تحلیل استخوان است و به علت تجویز رادیوگرافیهای پری اپیکال، پانورامیک و بایت وینگ به صورت معمول توسط اغلب دندانپزشکان در تشخیص بیماریهای پرودنتال، تکنیک رادیوگرافی های فوق انتخاب شد.

روش بررسی

این مطالعه از نوع توصیفی و به روش Diagnostic study



شکل (۲): بایت وینگ

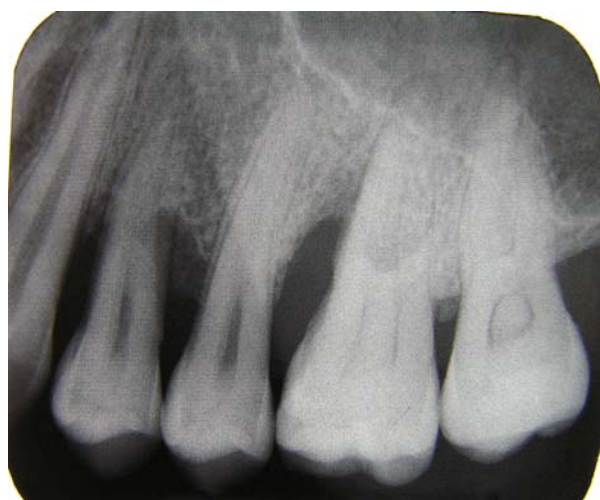

شکل (۳): نحوه اندازه گیری CEJ/BL به وسیله پروب ویلیامز

رادیوگرافی های هر بیمار بر روی نگاتسکوپ قرار داده شده و پس از قرار دادن کاغذ شفاف (Transparent) بر روی رادیوگرافی ها و ثابت کردن آن، CEJ دندانها در سطوح مزیال و دیستال و سطح ستیغ استخوان آلوئول علامت گذاری شد. سپس با استفاده از کولیس دیجیتالی مدرج ساخت ژاپن با دقت ۰/۰۱ میلیمتر، فاصله بین این دو نقطه به گونه ای که خط کش از CEJ عمود بر ستیغ استخوان باشد، با دقت صدم میلی متر اندازه گیری شد و در فرم اطلاعاتی بیمار ثبت گردید. بار دیگر با استفاده از ذره بین تمامی اندازه ها توسط دو متخصص رادیولوژی بر روی رادیوگرافی و کاغذ شفاف بررسی شدند. در مورد رادیوگرافی

کلیشه های داخل دهانی و پانورامیک محاسبه گردید. درصد بزرگنمایی کلیشه های پانورامیک تهیه شده در بخش رادیولوژی که در فک بالا ۱۸/۳ درصد و در فک پایین ۱۵/۴ درصد بود، در محاسبات منظور گردید. میزان تحلیل استخوان در محل اتصال مینا و سیمان به ستیغ استخوان آلوئول در ناحیه دندانهای $\frac{7.6.5}{7.6.5}$ | $\frac{5.6.7}{5.6.7}$ اندازه گیری و با در نظر گرفتن میزان بزرگنمایی در پرسشنامه مخصوص ثبت شد. کلیه رادیوگرافی ها توسط یک نفر و یک دستگاه انجام شد.

عمل جراحی در بخش پرودنتولوژی دانشکده دندانپزشکی انجام گرفت. پس از انجام مراحل مقدماتی و دادن برش (Full thickness flap) بافت لثه از روی دندان و استخوان کنار زده شده و پس از جرم گیری و تمیز کردن محل، بدون اینکه صدمه و تغییر در استخوان ایجاد گردد، توسط پروب پرودنتال ویلیامز فاصله بین CEJ دندان تا سطح ستیغ استخوان آلوئول در سطح مزیال و دیستال دندانهای ۵ و ۶ و ۷ به شرط اکسپوز کردن هر کدام از این سطوح توسط جراح، به گونه ای که پروب از CEJ عمود بر ستیغ استخوان باشد، توسط جراح اندازه گیری شد. شایان ذکر است که فاصله ثبت شده در فرم مربوط به بالاترین سطح ستیغ در سمت باکال یا لینگوال بود که در کلیشه رادیوگرافی به عنوان سطح استخوان آلوئول در نظر گرفته می شود و این اندازه در فرم اطلاعاتی بیمار ثبت گردید (تصویر ۳).



شکل (۱): رادیوگرافی پری اپیکال موازی با فیلم نگهدار XCP

جراحی انجام شد که نتایج حاصله به شرح زیر است. تفاوت اندازه های پانورامیک، پری اپیکال و بایت وینگ با اندازه واقعی در جداول ۱ و ۲ و ۳ بر حسب سن (زیر ۳۵ سال، ۳۵ سال و بیشتر) جنس، سمت (چپ و راست) و نوع فک (بالا - پایین) نیز مورد بررسی و تحلیل آماری قرار گرفت و در همه موارد نتایج با نتایج حاصل از جداول ۱ و ۲ و ۳ مطابقت داشت یعنی در نتایج حاصل از این تحقیق سن - جنس - سمت - چپ و راست و نوع فک تأثیری ندارد.

پانورامیک نیز این اندازه ها یک بار به صورت اندازه حقیقی در کلیشه و بار دیگر با احتساب بزرگنمایی در فرم اطلاعاتی ثبت و با اندازه به دست آمده در جراحی مقایسه و بررسی گردید. یافته های حاصل از مقایسه اندازه جراحی و رادیوگرافی توسط نرم افزار رایانه ای SPSS ver 13 و با استفاده از آزمون آماری Paired T-test تجزیه و تحلیل شد.

نتایج

در این بررسی ۳۱۴ نمونه اندازه C.E./J/B.L با چهار روش رادیوگرافی پانورامیک، پری اپیکال و بایت وینگ و روش

جدول ۱: اندازه های واقعی C.E./J/B.L در مقایسه با اندازه های حاصل از پانورامیک بر حسب نوع و ناحیه دندان

نوع دندان	ناحیه	اندازه واقعی		اندازه پانورامیک		تفاوت		P.value
		SD	X	SD	X	SD	X	
۵	مزیا	۱/۱۴	۳/۰۸	۱/۲۷	۳/۱۹	۰/۶۹۴	۰/۱۱۵	۰/۲۴۹
	دیستال	۱/۳۲	۳/۴۶	۱/۴۴	۳/۶۱	۱/۱	۰/۱۵۹	۰/۳۱۲
۶	مزیا	۱/۵۲	۳/۸۰۶	۱/۷۹	۳/۹۷	۱/۰۵	۰/۱۶۹	۰/۲۶۸
	دیستال	۰/۱۹	۴/۲۴۵	۱/۵۶	۴/۰۸	۱/۱	۰/۱۶۳	۰/۳۰۴
۷	مزیا	۱/۵	۴/۰۳۱	۱/۷۸	۳/۹۱	۱/۰۱	۰/۱۲۸	۰/۳۸۱
	دیستال	۱/۵۶	۳/۶۳۶	۱/۷۸	۳/۹۱	۱/۰۷	۰/۲۸	۰/۰۷۵

جدول ۲: اندازه های واقعی C.E./J/B.L* در مقایسه با اندازه های C.E./J/B.L رادیوگرافیهای اپیکال بر حسب نوع دندان و ناحیه

نوع دندان	ناحیه	اندازه واقعی		اندازه پری اپیکال		تفاوت		P.value
		SD	X	SD	X	SD	X	
۵	مزیا	۱/۱۴	۳/۰۸	۱/۱۹	۲/۵۸	۰/۴۹۸	۰/۵۹۳	۰/۰۰۰۱
	دیستال	۱/۳۲	۳/۴۶	۱/۳۱	۲/۸۴	۰/۶۱۱	۰/۹۱۹	۰/۰۰۰۱
۶	مزیا	۱/۵۲	۳/۸۰۶	۱/۴۵	۳/۲۱	۰/۵۹۱	۱/۰۰	۰/۰۰۰۱
	دیستال	۱/۹۲	۴/۲۴۵	۱/۵۷	۳/۵۵	۰/۶۹۳	۱/۰۰	۰/۰۰۰۱
۷	مزیا	۱/۴۷	۴/۰۳۱	۱/۵۳	۳/۵۳	۰/۴۹۵	۰/۹۱۴	۰/۰۰۰۱
	دیستال	۱/۵۸	۳/۶۳۶	۱/۵۲	۳/۳۶	۰/۲۷۹	۰/۸۱۳	۰/۰۰۰۴

جدول ۳: اندازه های واقعی CEJ/BL در مقایسه با اندازه های CEJ/BL رادیوگرافیهای بایت وینگ بر حسب نوع دندان و ناحیه

نوع دندان	ناحیه	اندازه واقعی		اندازه بایت وینگ		تفاوت		P.value
		SD	X	SD	X	SD	X	
۵	مزیا	۱/۱۴	۳/۰۸	۱/۲۰	۲/۴۶۶	۰/۶۱۳	۰/۷۰۵	٪۰۰۰۱
	دیستال	۱/۳۲	۳/۴۶۰	۱/۱۵۳	۲/۷۷۱	۰/۶۸۹	۱/۰۳	٪۰۰۰۱
۶	مزیا	۱/۵۲	۳/۸۰۶	۱/۶۶	۳/۲	۰/۶۰۶	۱/۰۴۳	٪۰۰۰۱
	دیستال	۱/۹۲	۴/۲۴۴	۱/۵۲۵	۳/۴۰۵	۰/۸۴۰	۱/۰۴	٪۰۰۰۱
۷	مزیا	۱/۵۰	۴/۰۳۱	۱/۳۹	۳/۱۰۴	۰/۹۲۷	۱/۰۰	٪۰۰۰۱
	دیستال	۱/۵۶۱	۳/۶۴	۱/۴۸۴	۳/۰۶	۰/۵۷۶	۰/۸۲	٪۰۰۰۱

بحث

ضرورت استفاده از رادیوگرافی در تشخیص بیماری پریدنتال، به خصوص در مراحل پیشرفته، آشکار و واضح است. یکی از معیارهای تعیین شدت بیماری اندازه گیری مقدار تحلیل استخوان در نگاره های رادیوگرافی بیمار است. به علت تأثیر عوامل زیادی همچون زاویه تابش دسته اشعه X، درصد استخوان تحلیل رفته، نوع فیلم و مهارت تکنیسین در انواع تکنیک ها در دقت تشخیصی رادیوگرافی، حایز اهمیت است^(۲).

نتایج حاصل از این مطالعه حاکی از وجود اختلاف بین نتیجه حاصل از هر یک از رادیوگرافی های پری اپیکال و بایت وینگ نسبت به کلینیک می باشد. بنابراین، این دو رادیوگرافی در تخمین مقدار تحلیل استخوان دارای دقت کمی است و همچنین با توجه به نتایج حاصل، دقت هیچ کدام از این دو رادیوگرافی بیشتر از دیگری نبود. نتایج حاصل از رادیوگرافی بایت وینگ در فک بالا بیش از نتایج حاصل از فک پایین به اندازه گیری های کلینیکی نزدیک است که دلیل آن می تواند وجود زاویه مثبت در زمان انجام رادیوگرافی باشد ولی چون در مجموع ارزش یک کلیشه بایت وینگ برای هر دو فک سنجدیده می شود این رادیوگرافی برای بررسی همزمان وضعیت پرئودنشیوم فکین در میزان تحلیل نسبتاً زیاد از ارزش تشخیصی پائینی برخوردار است^(۲).

از یافته های بالینی و رادیوگرافیک در کلیشه های پانورامیک در فکین مشخص شد که نتایج حاصل از این رادیوگرافی در فک بالا و پایین نسبت به کلینیک اختلاف بارزی نداشته و این نگاره در هر دو فک بسیار دقیق است.

براساس مطالعاتی که در این زمینه صورت گرفته است، به ارزش بسیار زیاد روش بایت وینگ در تشخیص بیماری های پریدنتال اشاره شده است^(۱۵،۱۶،۱۷،۱۸). مطالعه Tenkins و Bianchi نیز نشان دهنده ارزش تشخیصی روش پری اپیکال به طریقه موازی می باشد، ولی روش پانورامیک را ساده تر، راحت تر و ارزان تر اعلام کردند^(۱۹،۲۰). به علاوه، در تعدادی از مطالعات انجام شده، ارزش پانورامیک در تشخیص پرئودنتیت مشخص شده است. Soikkened پانورامیک را در تعیین مقدار تحلیل استخوان نسبت

به بررسی بالینی قابل اعتماد می داند^(۲۱). Akesson و Walsh اظهار داشتند که هیچ کدام از روش های پانورامیک و بایت وینگ نسبت به دیگری از دقت بالاتری برخوردار نمی باشد^(۹،۱۰).

مطالعه شیخی و همکاران^(۲) که برای تخمین اندازه تحلیل استخوان آلئوئول انجام گرفت رادیوگرافی پانورامیک نسبت به سایر رادیوگرافی ها ترجیح داده شد. در بررسی فوق نیز چنین نتیجه ای حاصل شد. در مطالعه شیخی دندانهای ۶ و ۷ فک بالا و پایین مورد بررسی قرار گرفت و نتایج حاکی از وجود دقت بسیار کم و تفاوت معنی دار آماری بین رادیوگرافی های پری اپیکال و بایت وینگ با واقعیت بوده است و رادیوگرافی پانورامیک دارای دقت بالایی در تعیین مقدار تحلیل استخوان آلئوئول بود. در بررسی فوق با توجه به اینکه دندان های ۵ و ۶ و ۷ فک بالا و پایین مورد نظر بود نتایج مشابه به دست آمد. به نظر می رسد اگر بزرگنمایی پانورامیک تعیین شود نتایج حاصل به نتایج حاصل از بررسی بالینی نزدیک باشد.

Kipioti.A و Bragger دقت رادیوگرافی پانورامیک را در ضایعات کوچک کمتر از رادیوگرافی پری اپیکال موازی اعلام کرده اند^(۱۸،۱۹).

در مطالعه Peplassi و همکاران^(۱۲) اندازه گیری تخریب استخوان آلئوئول در رادیوگرافی پری اپیکال معمولی و پانورامیک با اندازه های جراحی فاصله C.E.J تا ستیغ استخوان آلئوئول مقایسه شد. رادیوگرافی پری اپیکال معمولی میزان تحلیل ضایعات کوچک استخوان آلئوئول را دقیقتر از پانورامیک نشان داد و در ضایعات پرئودنتیت پیشرفته دقت رادیوگرافی پری اپیکال معمولی بیشتر از پانورامیک بود. در مطالعه حاضر در ضایعات پیشرفته دقت رادیوگرافی پانورامیک بیشتر بود که می تواند به علت میزان زیاد تحلیل استخوان در بسیاری از بیماران مورد نظر باشد. مسئله قابل توجه تهیه تصاویر با کیفیت بسیار مناسب پانورامیک با دستگاههای جدیدتر است.

در تحقیقات انجام شده قبلی اکثرأ روش موازی، به دلیل استاندارد بودن، مورد ارزیابی قرار گرفته است در این مطالعه نیز هدف، بررسی بیماریهای پریدنتال بوده و رادیوگرافی پری اپیکال به

روش موازی انجام شده است.

در خصوص میزان تحلیل استخوان آلوئول اکثراً دقت P.A موازی را به دلیل استاندارد بودن مورد تأیید قرار می دهند. ولی چون هدف بررسی رادیوگرافی های در دسترس دندانپزشکان برای مطالعه بیماریهای پرودنتیت بود. بنابراین رادیوگرافی B.W و پانورامیک هم مورد توجه قرار گرفته است.^(۱۳)

در بررسی Hildebolt و همکاران در سال ۲۰۰۰ در مورد R.O.C (Receive Operating Characteristic) برای بررسی تحلیل ناشی از پرودنتیت صورت گرفت. تعداد ۷۵ نمونه جمجمه انسان از نظر میزان تخریب عمودی استخوان مورد بررسی قرار گرفت. که در این تحقیق رادیوگرافی های پری اپیکال موازی و بایت وینگ را برای بررسی این تخریبهای دقیق دانسته است.^(۱۴)

در سال ۲۰۰۴ در آمریکا Ackermann و همکارانش تحقیقی را انجام دادند. هدف اول آنها مقایسه اندازه گیری های رادیوگرافیک تحلیل ستیج استخوان آلوئول در رادیوگرافی پانورامیک، پری اپیکال موازی و بایت وینگ و هدف دوم آن تعیین نوع فیلم و بهترین نوع رادیوگرافی جهت تخمین دقیق تر استخوان آلوئول بود. در این بررسی ترکیب رادیوگرافی بایت وینگ و پری اپیکال موازی جهت ارزیابی سری کامل داخل دهانی پیشنهاد شد و رابطه قوی بین سری کامل داخل دهانی و پانورامیک به دست آمد.^(۱۳)

در مطالعه فوق نیز اندازه گیری های به دست آمده از رادیوگرافی پانورامیک دقیق گزارش شد.

مطالعات قبلی که توسط Kelly و William.c.Hart و همکارانش انجام گرفته تشخیص کلینیکی بیماری با پروب کردن و اندازه گیری بالینی عمق پاکت ارزش و اعتبار بیشتری نسبت به رادیوگرافی دارا بوده است. Kelly بیان می کند که ارزیابی رادیوگرافی نتایج درمان پرودنتال تنها در صورتی که تعداد زیادی از بیماران مورد بررسی باشند مفید است.^(۲۲) در بررسی

که توسط Rimondine صورت گرفت در مورد رادیوگرافی کنترل، چنین بیان شد که میزان دسترسی آناتومیک تصاویر رادیوگرافی بستگی به نوع صحیح تکنیک دارد که شامل فیلم، زاویه تابش، فاصله شی تا فیلم و فاصله فیلم تا کانون اشعه می باشد. این بررسی نشان می دهد که تکنیک موازی حداقل تغییرات ابعادی را ایجاد می کند.^(۲۳)

Akesson و Molanderotal و Tugnait و همکاران با بررسی روی رادیوگرافی های پانورامیک نشان دادند که رادیوگرافی پانورامیک با ارزیابی کلینیکی بیماری لته هماهنگی ندارد در این نگرش رادیوگرافی پانورامیک به عنوان ارزش تشخیص کمی برای تغییرات به وجود آمده استفاده شده است. برای کاربرد رادیوگرافی پانورامیک به عنوان یک روش تشخیص بهتر این روش را می توان به همراه با رادیوگرافی داخل دهانی تکمیل نمود.^(۲۴)

Soikkenen با استفاده از رادیوگرافی پانورامیک فاصله CEJ تا ستیج استخوان آلوئول را با نتایج حاصل از اندازه جراحی مورد مطالعه قرار داد. تفاوت میانگین آماری ۰/۰۸ و ارزش آماری بیشتر از ۰/۰۵ درصد، نزدیک به اندازه کلینیکی بود که تفاوت آماری معنی داری را نشان نداد. در نتیجه رادیوگرافی پانورامیک در تخمین اندازه تحلیل استخوان آلوئول نسبت به بررسی جراحی قابل اعتماد می داند.^(۲۵)

نتیجه گیری

رادیوگرافی پانورامیک به دلایلی می تواند بر دیگر رادیوگرافی ها در تعیین مقدار تحلیل استخوان و بررسی کلی فکین بیمار ارجح باشد. این موارد عبارتند از: بررسی همزمان فکین در یک کلیشه، ساده تر بودن انجام رادیوگرافی پانورامیک، در برداشتن هزینه و وقت کمتر برای بیمار، که برای بررسی های مقایسه ای در زمانهای مختلف مفید است.

References

1- Carranza FA, Newman MG. Takei HH. *Clinical periodontology*. 10th ed. Philadelphia: W.B. Saunders; 2006, 454-467.

۲- شیخی م، داوودی، ضیایی مقدم پ. *دقت رادیوگرافی پانورامیک بایت وینگ عمودی پری اپیکال (به روش نیمساز) در تعیین مقدار تحلیل در پرودنتیت*. مجله دانشگاه علوم پزشکی

اصفهان ۱۳۷۹، ۵ (۳): ۲۴۱-۲۳۸.

- 3- Bragger U. *Digital imaging in periodontal radiography*. A review. J Clin Periodontol. 1988 Oct; 15(9):551-7.
- 4- Naito T, Hosokawa R, Yokota M: *Three-dimensional alveolar bone morphology analysis using computed tomography*. J Periodontol. 1998 May; 69(5):584-9.
- 5- Langland OE, Langlais RP. *Principles of denture Imaging*. Baltimore: Williams & Wilkins; 1997, Chap 11: 278-295.
- 6- Douglass CW, Valachovic RW, Wijesinha A, Chauncey HH, Kapur KK, McNeil BJ. *Clinical efficacy of dental radiography in the detection of dental caries and periodontal diseases*. Oral Surg Oral Med Oral Pathol. 1986 Sep; 62(3):330-9.
- 7- Richard J. *The role of Roentgenogram in the diagnosis and prognosis of periodontal disease*. Oral pathol 1991; 14: 182-196.
- 8- Renvert, Badersten A, Nilveas R. *Healing after treatment of periodontal osseous defect, comparative study of clinical method*. J Clin periodontal 1981; 8:387-396.
- 9- Akesson L, Hakansson J, Rohlin M. *Comparison of panoramic and intraoral radiography and pocket probing for the measurement of the marginal bone level*. J Clin Periodontol. 1992 May; 19(5):326-32.
- 10- Walsh TF, Fosam EB. *The relationship of bone loss observed on panoramic radiographs with clinical periodontal screening*. J Clin periodontal 1997; 24(3): 153-7.
- 11- Pepelassi EA, Diamanti-Kipiotti A: *Selection of the most accurate method of conventional radiography for the assessment of periodontal osseous destruction*. J Clin Periodontol. 1997 Aug; 24(8):557-67.
- 12- Pepelassi EA, Tsiklakis K, Diamanti-Kipiotti A. *Radiographic detection and assessment of the periodontal endosseous defects*. J Clin Periodontol. 2000 Apr; 27(4):224-30.
- 13- Ackermann ME, Bazan M, Gan Solely JC: *panoramic and intra oral radiography for assessment of alveolar bone level*. J Clin Periodontology 2004 3(10):105-109.
- 14- Vander veldern u: *Influence of probing face on the reproducibility of pocket depth measurements*. J Clin Periodontol 1980; 7: 414 – 420.
- 15- توکلی، م، مهدی زاده م. *بررسی کارایی تکنیکهای رادیوگرافی موازی و بایت وینک در تحلیل استخوان آلوئول*. مجله دانشکده دندانپزشکی دانشگاه علوم پزشکی شهید بهشتی. ۱۳۷۷؛ ۱۶(۳): ۲۶۲-۸.
- 16- Hildebolt CF. *periodontal disease morbidity quantification*. J periodontal 1990; 61(10): 623-32.
- 17- Atchinson KA, White SC, Fiack VF, Hewlet ER, Kinden SA. *Efficacy to the FDA selection criteria for radiographic assessment of the periodontium*. J Dent Res 1995; 74(7): 1424-32.
- 18- Kipiotti A. *Radiographic surgery of periodontal condition in Greece*. J Clin periodontal 1995; 22: 385.
- 19- Bragger U. *Use of radiographs in evaluating success, stability and failure in implant dentistry*. Periodontol. 1998 Jun; 17: 77-88.
- 20- Tenkins W, Manson WN. *Radiographic assessment of periodontitis*. Br Dent J 1986; 170-4.
- 21- Soikkened K. *Clinical and panoramic assessment*

- of marginal bone loss*. Proc Finn Dent Soc 1990; 89(3-4): 137-141.
- 22- Kelly GP, Cain RJ, Knowles JW, Nissle RR, Burgett FG, Shick RA, Ramfjord SP. *Radiographs in clinical periodontal trials*. J Periodontol. 1975 Jul; 46(7): 3816. patients with periodontal disease. Br Dent J 2005; May 14(9): 505-9.
- 23- Rimondini L, Baroni C, Venturi M. *Radiographic control in endodontics*. Dent Cadmos. 1990 Dec 15; 58(19): 46-8, 51-2.
- 24- Akesson L, Rohlin M, Hakansson J, Hakansson H, Nasstrom K: *Comparison between panoramic and posterior bitewing radiography in the diagnosis of periodontal bone loss*. J Dent. 1989 Dec; 17(6): 266-71.
- 25- Soikkonen K, Wolf J, Tenkanen M: *Clinical and panoramic assessment of marginal bone loss. A cadaver study*. Proc Finn Dent Soc. 1990; 86(3-4): 137-41.