

مقایسه دقت فیلم‌های Primax و Insight و تصاویر دیجیتالی CMOS-APS در تشخیص پوسیدگی‌های جانبی دندانهای خلفی به صورت آزمایشگاهی

دکتر آناهیتا مرامی^{۱*}، دکتر ربابه نورمحمدی^۲، دکتر مستانه جواهری^۳

چکیده

مقدمه: رادیوگرافی یکی از مهمترین روش‌های تشخیص صحیح پوسیدگی‌ها است و حفظ کیفیت تشخیصی مطلوب با حداقل میزان تابش اشعه از مهمترین اهداف آن است. هدف از این تحقیق، مقایسه دو فیلم Primax و Insight و تصاویر دیجیتالی تهیه شده با سیستم دیجیتالی CMOS-APS در تشخیص پوسیدگی‌های سطوح جانبی دندانهای خلفی در مقایسه با بررسی میکروسکوپی مقاطع دندانی بود. **روش بررسی:** این مطالعه تجربی بر روی ۲۰۸ دندان مولر و پرمولر با ۴۱۶ سطح جانبی با عمق‌های مختلف پوسیدگی، انجام گرفت. رادیوگرافی‌ها و تصاویر دیجیتالی در شرایط ۷۰kvp و ۸mA و زمان‌های تابش (Insight=۰/۱۶s، Primax=۰/۲۰s و ۰/۰۸= تصاویر دیجیتالی) تهیه شدند. سپس همه فیلم‌ها، در یک زمان توسط یک دستگاه پردازشگر ظاهر و ثابت شدند. سپس انواع تصاویر در اختیار پنج مشاهده کننده قرار داده شد تا عمق پوسیدگی‌ها را در هر یک از کلیشه‌ها و تصاویر دیجیتالی بر اساس پنج درجه در نظر گرفته شده، تعیین نمایند. پس از این مرحله دندان‌ها در جهت مزیو دیستالی برش زده شده و در زیر استریومیکروسکوپ بررسی شدند تا عمق واقعی پوسیدگی‌ها تعیین گردد، سپس یافته‌های مشاهده کنندگان با نتایج حاصل از بررسی‌های میکروسکوپی به عنوان (Gold Standard) مقایسه شد. سپس ضریب Kappa، حساسیت، ویژگی و سطوح زیر منحنی (Az) محاسبه و ($p < ۰/۰۵$) به عنوان سطح معنی‌دار در نظر گرفته شد. **نتایج:** میزان توافق مشاهده کنندگان در تشخیص درجات مختلف پوسیدگی در انواع فیلم‌ها و تصاویر دیجیتالی با مقاطع میکروسکوپی در سطح بسیار کم ($k = ۰/۱$) بود. حساسیت فیلم Primax بیشتر از فیلم Insight و تصاویر دیجیتال بود. در همه روش‌های تصویربرداری با منحنی ROC در فیلم Primax (۰/۶۴) بیشتر از فیلم Insight (۰/۶۳) و تصاویر دیجیتال (۰/۶۱) بود و در همه روش‌های تصویربرداری با افزایش عمق پوسیدگی‌ها، حساسیت نیز افزایش یافت. دو نوع فیلم و تصاویر دیجیتالی در تشخیص پوسیدگی‌های سطوح جانبی تفاوت معنی‌داری نداشتند ($P = ۰/۲۳$) ولی قدرت تشخیصی انواع تصاویر در تشخیص درجات مختلف پوسیدگی تفاوت معنی‌داری را نشان داد ($P = ۰/۰۲۹$) که در این صورت، فیلم‌ها از دقت تشخیصی بالاتری نسبت به تصاویر دیجیتالی برخوردار بودند. **نتیجه‌گیری:** فیلم‌های Primax، Insight و تصاویر دیجیتالی در تشخیص پوسیدگی‌های بین دندانی تفاوت معنی‌داری نداشتند، ولی هر سه نوع در تشخیص پوسیدگی‌های مینایی ضعیف بودند. این مطالعه استفاده از فیلم Insight و تصاویر دیجیتالی را به علت کاهش میزان تابش اشعه، در درمان‌های دندانپزشکی پیشنهاد می‌کند.

واژه‌های کلیدی: رادیوگرافی دندانی، Primax و Insight، رادیوگرافی دیجیتال، پوسیدگی دندانی

مقدمه

تشخیص صحیح پوسیدگی‌ها همواره یکی از مهمترین مسائل

* نویسنده مسئول: استادیار گروه رادیولوژی - دانشکده دندانپزشکی
تلفن: ۰۲۸۱-۳۳۵۳۰۶۱-۴

Email: A_Marami@Medinews.com

۲- دندانپزشک

۳- استادیار گروه ترمیمی - دانشکده دندانپزشکی

۱،۳- دانشگاه علوم پزشکی و خدمات بهداشتی درمانی قزوین

تاریخ پذیرش: ۱۳۸۷/۷/۴

تاریخ دریافت: ۱۳۸۶/۱۱/۱

دنیای دندانپزشکی است و روش‌های مختلفی همچون تصاویر آنالوگ و دیجیتال، ترانسایلومینیشن، فلورسانس و توموگرافی در تشخیص پوسیدگی‌های اولیه مینایی کمک کننده هستند (۱). با این حال رادیوگرافی‌ها، هنوز هم رایج‌ترین ابزار مورد استفاده در تشخیص پوسیدگی‌ها هستند. نکته اساسی در کاربرد این وسیله

بررسی نتایج تعیین گردید که تفاوت معنی‌داری در دقت تشخیص دو فیلم داخل دهانی و دو نوع سیستم دیجیتالی وجود ندارد (۱۰).

Castro و همکاران در سال ۲۰۰۷، دقت فیلم‌های رادیوگرافی معمولی، تصاویر دیجیتالی دستکاری شده و نیز تصاویر دیجیتالی Grayscale را در تشخیص پوسیدگی‌های سطوح جانبی مقایسه کردند که تفاوت معنی‌داری بین انواع تصاویر موجود در تشخیص پوسیدگی‌های جانبی مشاهده نشد (۱۱).

مطالعات انجام شده در سال ۲۰۰۵ توسط Eorten و همکاران (۱۲)، در سال ۲۰۰۴ توسط Jacobsen و همکاران (۱۳) و در سال ۲۰۰۱ توسط Nair و همکاران (۹) نیز از جمله پژوهش‌های موجود در ارتباط با این موضوع بودند.

روش بررسی

۱- آماده سازی نمونه‌ها: در این بررسی، از ۲۰۸ دندان کشیده شده انسان (۱۰۴ مولر و ۱۰۴ پره مولر) استفاده شد که این تعداد با توجه به مطالعات پیشین و نیز مشاوره آماری و پس از اطمینان از قدرتمند بودن نتایج حاصل از آزمون‌های آماری که این مطالعه نیاز داشت، به دست آمد (لازم به ذکر است که این پژوهش بالاترین تعداد نمونه را نسبت به سایر تحقیقات انجام شده در این خصوص داشت). این دندان‌ها پس از بررسی‌های کلینیکی و رادیوگرافی انتخاب شدند، به نحوی که فاقد هر گونه ترک بوده و حداقل یکی از سطوح جانبی آنها دارای پوسیدگی بود. محدوده پوسیدگی نیز شامل نواحی کوچک تغییر رنگ یافته تا حفرات مشخص پوسیدگی بود. دندان‌ها به گروه‌های ۴ تایی تقسیم شدند که در هر گروه ۲ دندان مولر و ۲ دندان پرمولر جای داشت. سپس این دندان‌ها در بلوک‌هایی با تماس‌های طبیعی ثابت شدند.

۲- فراهم کردن پرتونگاری: به منظور ایجاد سایه بافت نرم، از یک قطعه پلکسی گلس (Plexy Glass) به ضخامت ۸mm استفاده شد. فاصله مرکز تابش اشعه تا فیلم ۴۰ cm بود. برای اطمینان از قرار گرفتن صحیح فیلم از یک قطعه شیشه که بر روی آن دایره‌ای به قطر ۷cm و در مرکز این دایره نیز محل قرارگیری فیلم مشخص شده بود، استفاده شد. هنگام تهیه تصاویر

تشخیصی، آن است که کیفیت رادیوگرافی‌های تشخیصی باید به گونه‌ای باشد که با حداقل تعداد رادیوگرافی به تشخیص مناسب دست یابد، چرا که خطر ناشی از انجام یک رادیوگرافی دقیق و بدون نقص به مراتب کمتر از تکرار رادیوگرافی مجدد است (۲).

امروزه فیلم‌های مختلفی روانه بازار می‌شود که در تهیه و تولید آنها همواره کاهش میزان اشعه لازم برای به دست آوردن یک کلیشه مطلوب مد نظر بوده است. بنابراین تغییر در ساختمان فیلم‌ها می‌تواند بر روی نتیجه فیلم اثر بگذارد (۳). در تحقیقات متعددی تفاوت فیلم‌های با سرعت E و D به اثبات رسیده است (۴، ۵، ۶) و اکنون فیلم‌های با سرعت F مورد مطالعه قرار گرفته اند (۳، ۵).

علاوه بر تنوع فیلم‌ها، سیستم‌های دیجیتال رادیوگرافی نیز با مزایایی چون کاهش دوز تابش، حذف مراحل ظهور و ثبوت مورد استفاده واقع می‌شوند (۷، ۸، ۶). ولیکن این سیستم نیاز به صرف هزینه بیشتری داشته و در تحقیقات نتایج ضد و نقیضی در ارتباط با قدرت تشخیصی آن به دست آمده است (۹، ۶). لذا این مطالعه با در نظر گرفتن تحقیقات انجام شده، سعی دارد دقت دو نوع فیلم رادیوگرافی داخل دهانی Primax و Insight با تصاویر دیجیتالی تهیه شده با سیستم CMOS-APS در تشخیص پوسیدگی‌های سطوح جانبی دندان‌های خلفی به صورت آزمایشگاهی مقایسه نماید.

تحقیقات متعددی در این زمینه انجام شده که به برخی از آنها اشاره می‌شود. Hintz و همکاران وی در سال ۱۹۹۶ دقت تشخیصی دو فیلم دندان‌ی جدید Kodak Ektaspeed Plus(Plus) و Agfa M2 Comfort (M2) را با فیلم‌های رایج Ultra-Speed و Ektaspeed در تشخیص پوسیدگی‌ها مقایسه کردند و پس از تجزیه و تحلیل داده‌ها به این نتیجه رسیدند که انواع مختلف فیلم‌ها در تشخیص پوسیدگی‌ها تفاوت معنی‌داری نداشتند (۴).

در سال ۲۰۰۰، Syriopoulos و همکاران، مطالعه‌ای با هدف تعیین دقت تشخیص پوسیدگی‌های سطوح جانبی دو فیلم داخل دهانی [Ektaspeed Plus, Dentus M2 Comfort] و دو سیستم دیجیتالی از نوع CCD-Based [isualix, Sidexis] و دو سیستم دیجیتالی از نوع PSP [Digora, Denoptix] انجام دادند و پس از

برش و ایجاد تداخل در مشاهده این مقطع‌ها زیر میکروسکوپ پاک شد. (البته در تمام این مراحل سطوح مزینال به منظور تفکیک از سطوح دیستال علامت‌گذاری شدند). دندان‌ها در جهت مزودیستالی در امتداد محور طولی دندانی به وسیله دیسک الماسی با ضخامت حدودی ۴۰۰ میکرونی برش داده شدند (۱۴، ۱۱). سپس مقاطع دندانی با استفاده از لیز با بزرگنمایی 16x استریومیکروسکوپ (ساخت روسیه) بخش پاتولوژی دانشکده دندانپزشکی توسط یک نفر و با نظارت متخصص پاتولوژی مشاهده شد.

۵- ارزیابی آماری داده‌ها: از ضریب Kappa برای بررسی میزان توافق تشخیص پوسیدگی‌ها توسط مشاهده‌کنندگان در دو نوع فیلم و تصاویر دیجیتالی، استفاده شد. سپس حساسیت (SNT) و ویژگی (SPF) و سطوح زیر منحنی (AZ) هر یک از فیلم‌ها و تصاویر دیجیتالی محاسبه و با استفاده از آزمون‌های واریانس تک‌عاملی، دو عاملی و آزمون توکی‌بی مقایسه شدند. $P < 0/05$ به عنوان سطح معنی‌دار در نظر گرفته شد.

نتایج

ضریب توافق مشاهده‌کنندگان در تشخیص پوسیدگی‌ها با استفاده از دو نوع فیلم و تصاویر دیجیتالی در سطوح مختلف بود و مقایسه آنها در همه موارد اختلاف معنی‌داری را نشان داد ($P < 0/05$).

میزان توافق تشخیص پوسیدگی‌ها در انواع فیلم‌ها و تصاویر دیجیتالی با مقاطع میکروسکوپی در سطح کم (Slight) بود و مقایسه آنها نیز در همه موارد اختلاف معنی‌داری را نشان داد ($P < 0/001$).

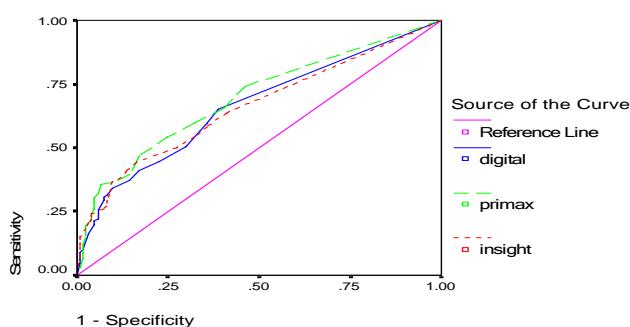
حساسیت فیلم‌های Primax و Insight از تصاویر دیجیتال بیشتر بود و در همه روش‌های تصویر برداری با افزایش عمق پوسیدگی‌ها، حساسیت نیز افزایش یافت (جدول ۱). همانگونه که سطح زیر منحنی (Receiver Operating Characteristics) ROC در این آنالیز قدرت تشخیصی مشاهده‌کنندگان در انواع مختلف تصاویر با مقاطع هیستولوژی مقایسه شده و موارد TP (مثبت کاذب) و FP (منفی کاذب) برای هر یک از آنها محاسبه می‌شود. متوسط TP و FP هر مشاهده‌کننده در هر

رادیوگرافی دو بلوک در مقابل هم قرار گرفته و نمایی مشابه رادیوگرافی بایت وینگ ایجاد کردند. سپس قطعات پلکسی گلس روی بلوک‌ها قرار گرفت و لوله پلیکا که در امتداد Cone بود روی این مجموعه قرار داده شد به گونه‌ای که محیط آن منطبق بر دایره ترسیم شده بر روی شیشه باشد. رادیوگرافی‌ها در شرایط ۷۰kvp و ۸mA و زمان تابش $0/16$ s Insight (ساخت آلمان، کد آک) $0/20$ s Primax (ساخت آلمان، برلین Gm bh) توسط دستگاه Planmeca (ساخت فنلاند) و توسط یک نفر تهیه شدند (۱۲) و سپس همه فیلم‌ها، هم زمان به وسیله یک دستگاه پردازشگر خودکار Velopex (ساخت انگلستان) ظاهر و ثابت شدند. تصاویر دیجیتالی نیز در شرایط تابش $0/08$ s، ۸ mA و ۷۰kvp و با استفاده از سیستم دیجیتالی CMOS-APS (محصولی از کمپانی Schick، ساخت آمریکا) آماده و با استفاده از نرم‌افزار خاص خود بر روی یک مانیتور به تصویر درآمدند.

۳- نشست‌های مشاهده: در این بررسی پنج مشاهده‌کننده (سه متخصص رادیولوژی و دو متخصص ترمیمی) به همکاری دعوت شدند. پس از برگزاری یک نشست توجیهی، از آن‌ها خواسته شد تا بر مبنای یک مقیاس پنج درجه‌ای (درجه اول؛ عدم پوسیدگی، درجه دوم؛ پوسیدگی $1/2$ خارجی مینا، درجه سوم؛ پوسیدگی $1/2$ داخلی مینا، درجه چهارم؛ پوسیدگی $1/2$ خارجی عاج، درجه پنجم؛ پوسیدگی $1/2$ داخلی عاج)، بود و یا نبود پوسیدگی در سطوح جانبی دندان‌ها را در فرم‌هایی که به همین منظور تهیه شده بودند، ثبت کنند.

۴- بافت شناسی: پس از مشاهده و ثبت یافته‌ها به وسیله مشاهده‌کنندگان، دندان‌ها از بلوک‌ها خارج و مجدداً شماره‌گذاری شدند، سپس کلیه سطوح آنها به جز سطوح جانبی با لاک پوشیده شد و در ظروفی که حاوی رنگ فوشین بودند، قرار گرفتند. علت این کار، نفوذ رنگ فوشین به درون پوسیدگی‌های موجود در سطوح جانبی و تشخیص بهتر عمق پوسیدگی‌ها در زیر استریومیکروسکوپ و در نتیجه افزایش دقت مطالعه بود. پس از ۲۴ ساعت غوطه‌وری دندان‌ها در داخل رنگ فوشین، آنها از درون رنگ خارج شدند و لاک سطحی دندان‌ها به منظور جلوگیری از آلودگی مقاطع دندانی در حین

آزمون توکی انجام شد که دو نوع فیلم Primax و Insight در یک گروه و تصاویر دیجیتال در گروه دیگر جای گرفتند که این دو گروه با ۹۵ درصد اطمینان تفاوت معنی‌داری داشتند. همچنین با آزمون واریانس دو عاملی میانگین سطوح زیر منحنی درجات پوسیدگی‌های تشخیصی توسط مشاهده‌کنندگان با نتایج حاصل از مقاطع میکروسکوپی مقایسه شد که اختلاف معنی‌داری را نشان داد ($P=0/007$).



نمودار ۱: نمودار ROC میانگین تشخیص پوسیدگی‌های بین دندان‌ها با استفاده از دو نوع فیلم Insight و Primax و تصاویر دیجیتالی (بدون در نظر گرفتن درجات مختلف پوسیدگی)

یک از انواع تصاویر در دیاگرامی تحت عنوان منحنی ROC رسم شده و ناحیه زیر منحنی بیانگر قدرت متوسط قدرت تشخیصی مشاهده‌کنندگان با استفاده از تصاویر مختلف می‌باشد، در تشخیص پوسیدگی‌های عاجی ($Az=0/77$) در هر سه روش بیشتر از تشخیص پوسیدگی‌های مینایی ($Az=0/55$) بود. طبق نمودار ROC (۱) که در صفحه آخر آمده، سطح زیر منحنی در فیلم Primax ($0/643$) از فیلم Insight ($0/634$) و تصاویر دیجیتال ($0/613$) بیشتر بود که با آزمون واریانس تک عاملی، سطوح زیر منحنی سه روش در تشخیص پوسیدگی‌ها از عدم وجود پوسیدگی مقایسه شدند که این قیاس اختلاف معنی‌دار آماری را نشان نداد ($P=0/18$) و نیز نتایج مشاهده‌کنندگان در تشخیص پوسیدگی‌ها با مقاطع میکروسکوپی مقایسه شد که باز هم اختلاف معنی‌داری را نشان نداد ($P=0/23$). اما مقایسه سطح زیر منحنی سه روش در تشخیص درجات مختلف پوسیدگی اختلاف معنی‌داری را نشان داد ($P=0/029$). سپس جهت تعیین گروه‌های متفاوت در تشخیص پوسیدگی،

جدول ۱: حساسیت و ویژگی انواع فیلم‌ها و تصاویر دیجیتال بر حسب درجات مختلف پوسیدگی

سطح پوسیدگی					متغیر مورد مطالعه
R4	R3	R2	R1	R0	
۹۱	۶۷	۶۷	۵۶	۱۳۲	تعداد در هر سطح
۲۱/۹	۱۶/۱	۱۶/۱	۱۴/۲	۳۱/۷	درصد از کل
۰/۵۲	۰/۴۳	۰/۳۷	۰/۳۳	-	حساسیت
-	-	-	-	۰/۸۲	ویژگی
۰/۵۵	۰/۴۶	۰/۳۹	۰/۳۵	-	حساسیت
-	-	-	-	۰/۸۱	ویژگی
۰/۵۰	۰/۴۱	۰/۳۵	۰/۳۲	-	حساسیت
-	-	-	-	۰/۸۱	ویژگی

بحث

توافق هر پنج مشاهده‌کننده در تشخیص درجات مختلف پوسیدگی‌های بین دندان‌ها در هر سه نوع روش تصویربرداری، بسیار نزدیک به یکدیگر بود، اما تفاوت تشخیص‌ها با مقاطع میکروسکوپی مشهود و در سطح بسیار کم مشاهده شد. همچنین

این تحقیق با هدف مقایسه‌ی فیلم‌های Primax، Insight و تصاویر دیجیتالی در تشخیص پوسیدگی‌های سطوح جانبی دندان‌های خلفی انجام شد. مطابق با نتایج به دست آمده با استفاده از ضریب Kappa، میزان

ویژه در تشخیص مراحل اولیه پوسیدگی دارند. این نتیجه در تحقیقات متعددی به چشم می‌خورد (۱۶).

مطالعات نسبتاً فراوانی فیلم‌های E-speed، D-speed و F-speed را در تشخیص صحیح پوسیدگی‌ها مقایسه کرده‌اند و اغلب نتایج حاکی از یکسان بودن قدرت تشخیص هر سه نوع فیلم در کلینیک بوده است. از این رو مقالات، استفاده از فیلم‌های F-speed را که سبب کاهش زمان تابش تقریباً به میزان ۲۰-۳۰ درصد در قیاس با فیلم‌های E-speed می‌شد، پیشنهاد کرده‌اند (۱۱، ۱۲، ۱۴، ۱۷).

حساسیت فیلم‌ها نیز در تحقیقات گوناگونی چون مطالعه‌ی Kurt، Eorten، Ludlow و شهیدی مورد بررسی واقع شدند و نتایج آنها نشان داد که فیلم‌های F-Speed (Insight) نسبت به فیلم‌های Ultraspeed Plus، Ektaspeed حساسیت کمتری داشته‌اند (۵، ۱۲، ۱۴، ۱۷).

با ورود سیستم‌های دیجیتالی در دنیای دندانپزشکی، حساسیت و قدرت تشخیصی این سیستم‌ها نیز با فیلم‌های موجود در بازار مقایسه شد. تصاویر دیجیتالی نسبت به فیلم‌های معمولی مزایا و معایبی دارند. دستکاری کردن تصاویر (Manipulation)، آماده شدن تصویر در مدت زمان کوتاه‌تر، امکان بهبود تصویر، امکان آموزش دادن به بیمار، قابلیت ذخیره تصویر، امکان مشورت با سایر همکاران از راه دور، حذف مراحل تاریکخانه از مزایا و مشکلات قانونی (از آنجا که تصاویر دیجیتال قابل دستکاری هستند، نمی‌تواند به عنوان شاهد در محاکم قضایی معرفی شود)، از معایب این نوع تصویر هستند.

نتایج اکثر مطالعات انجام شده در این راستا، حاکی از یکسان بودن قدرت تشخیصی تصاویر دیجیتالی با فیلم‌های رادیوگرافی بود (۱۰-۱۲، ۱۷، ۱۸).

به عنوان نمونه، Eorten و همکاران نشان دادند که حساسیت تصاویر دیجیتالی RVG اندکی بیشتر از فیلم‌های Ektaspeed Plus Ultraspeed و Insight بود. با این حال انواع تصاویر در تشخیص پوسیدگی‌های بین‌دندانی، تفاوت معنی‌داری نداشتند (۱۲).

Grusslu و همکارانش نیز در تحقیق دیگری نشان دادند که

همه آنها در تشخیص پوسیدگی‌های R3 و R4 عملکرد بهتری نسبت به سایر درجات پوسیدگی R0، R1 و R2 داشتند، که محققین دیگری همچون Castro و همکاران و Kurt و همکاران در مطالعات خود به نتایج مشابهی در این زمینه دست یافتند (۱۱، ۱۴).

نکته قابل توجه این است که، فراوانی پوسیدگی‌های تشخیص داده شده زیر میکروسکوپ نسبت به تشخیص مشاهده کنندگان از روی انواع تصاویر در سطح بالاتری بوده است، زیرا تشخیص پوسیدگی‌ها پس از وقوع ۳۰-۴۰ درصد دیمینرالیزاسیون امکان‌پذیر است و دیمینرالیزاسیون‌های کمتر از این حد در انواع تصاویر قابل رویت نیست. از این رو تشخیص تغییرات زود هنگام مینا دشوار است که چنین پدیده‌ای به خودی خود ارتباطی با انواع فیلم‌های به کار رفته ندارد (۱۵).

همانگونه که گفته شد برای آگاهی از میزان توافق مشاهده کنندگان در تشخیص پوسیدگی‌ها از ضریب Kappa استفاده شد. اما استفاده از ضریب Kappa به دلیل اینکه این ضریب صرفاً یک روش آماری توصیفی است، محدودیت‌های خاص خود را دارد. از این رو برای تحلیل بهتر و یافتن تفاوت انواع تصاویر در تشخیص پوسیدگی‌ها و درجات مختلف آن، حساسیت، ویژگی و سطوح زیر منحنی ROC فیلم‌ها و تصاویر دیجیتالی محاسبه شد. یافته‌ها نشان داد که حساسیت تصاویر دیجیتال کمتر از فیلم‌های Insight و Primax بود که این نتیجه، گویای دقت بالاتر فیلم‌ها در تشخیص پوسیدگی نسبت به تصاویر دیجیتال است. همچنین در درجات مختلف پوسیدگی از R1 تا R4 حساسیت افزایش یافت. روند صعودی حساسیت، از پوسیدگی‌های مینایی به سمت پوسیدگی‌های عاجی در مطالعات دیگری چون مطالعه Kurt و همکاران نیز دیده می‌شود. این افزایش ناشی از تشخیص راحت‌تر پوسیدگی‌های عاجی نسبت به پوسیدگی‌های مینایی است (۱۴).

ذکر این نکته ضروری است که روش‌هایی که از میزان حساسیت بالاتری برخوردارند، قدرت تشخیصی برتری دارند، ولی فیلم‌ها و تصاویر دیجیتالی که امروزه رایج‌ترین ابزارهای تشخیص صحیح پوسیدگی هستند به طور کل حساسیت پایینی به

فیلم‌های Primax, Insight و تصاویر دیجیتال، سطوح زیر منحنی انواع تصاویر در تشخیص پوسیدگی‌ها مقایسه شد که نتایج حاصله نشان داد که هر دو نوع فیلم و تصاویر دیجیتالی در تشخیص پوسیدگی‌های سطوح جانبی دندان‌ها، اختلاف معنی‌داری نداشتند. Nair, Syriopalos و Castro نیز در تحقیقات خود به نتایج مشابهی دست یافتند (۹،۱۰،۱۱).

در مطالعه‌ی Araujo و همکاران نیز سطوح زیر منحنی Ektaspeed plus, Insight و تصاویر دیجیتالی دستکاری شده و دستکاری نشده محاسبه شد و در کل مشخص گردید که تفاوت معنی‌داری بین فیلم‌ها و تصاویر دیجیتالی دستکاری نشده وجود ندارد، ولیکن تصاویر دیجیتالی دستکاری شده به طور معنی‌داری قدرت تشخیصی پایین‌تری نسبت به سایر انواع تصاویر داشتند (۲۳). نتایج مطالعات Alkurt و همکاران و Nair و همکاران نیز همراستا با مطالعات ذکر شده در بالا بود (۲۴،۲۵).

علاوه بر مقایسه دقت تشخیصی انواع تصاویر در تشخیص پوسیدگی‌های بین‌دندانی در تحقیق حاضر، قدرت این تصاویر در تشخیص درجات مختلف پوسیدگی‌ها نیز با استفاده از تحلیل واریانس تک عاملی بر روی سطوح زیر منحنی انواع تصاویر، بررسی شد و نتایج کسب شده نشان داد که انواع تصاویر در تشخیص درجات مختلف پوسیدگی، اختلاف معنی‌داری داشتند که این نتیجه نیز هماهنگ با یافته‌های مطالعه‌ی Nair و Nair MK و UP مبنی بر اینکه انواع تصاویر (Ektaspeed Plus, Insight و تصاویر دیجیتالی CMOS) در تشخیص پوسیدگی‌ها با توجه به عمق آنها تفاوت معنی‌داری داشتند، است (۲۵).

از آنجایی که دو نوع فیلم و تصاویر دیجیتال در تشخیص درجات مختلف پوسیدگی اختلاف داشتند، جهت تعیین گروه‌های متفاوت در تشخیص پوسیدگی از آزمون توکی بی استفاده شد. نتیجه این آزمون نشان داد که دو نوع فیلم Insight, Primax در یک گروه و تصاویر دیجیتالی در گروه دیگر جای گرفتند که این دو گروه تفاوت معنی‌داری با هم داشتند. به عبارت دیگر می‌توان گفت فیلم‌ها و تصاویر دیجیتالی در تشخیص درجات مختلف پوسیدگی تفاوت داشتند.

همچنین با آزمون واریانس تک عاملی، نتایج مشاهده کنندگان

حساسیت تصاویر دیجیتالی اسکن شده به طور معنی‌داری کمتر از حساسیت تصاویر دیجیتالی CCD-based و فیلم‌های رادیوگرافی بود (۱۹).

از دیگر یافته‌های موجود در این پژوهش می‌توان به بالاتر بودن "ویژگی" نسبت به "حساسیت" در انواع روش‌های تصویربرداری اشاره داشت (افزایش حساسیت منجر به کاهش ویژگی می‌شود و بالعکس). این نکته نیز همسو با مطالعات Ralf Kurt و همکاران و Eorten و همکاران بود (۱۱،۱۴).

استفاده‌ای که از این نکته می‌توان کرد، آن است که، روش تشخیصی که حساسیت را فدای ویژگی کرده باشد، در تشخیص پوسیدگی‌های اولیه سطوح جانبی دندان‌ها مفید است. به این دلیل که نتیجه کلینیکی تشخیص مثبت کاذب (افزایش حساسیت و کاهش ویژگی) تراش غیر ضروری دندان‌های سالم است. در نتیجه اگر در تشخیص این موارد از تست‌های دارای ویژگی بالا استفاده کنیم (کاهش حساسیت) موارد منفی کاذب بالا رفته (۲۰) و از تراش غیر ضروری دندان‌ها جلوگیری می‌شود (پوسیدگی‌های اولیه سطوح جانبی دندان‌ها اغلب به درمان نیاز ندارند).

نکته قابل توجه در استفاده از مقادیر حساسیت و ویژگی این است که این مقادیر به تنهایی قادر نیست که ارزش یک روش تشخیصی را مشخص نماید چرا که محاسبه حساسیت و ویژگی سبب نادیده گرفتن اطمینان مشاهده‌کننده از مشاهدات وی خواهد شد. از این رو، توجه به سطوح زیر منحنی ROC بسیار مفید است (۲۱،۲۲).

در ضمن تحلیل سطوح زیر منحنی‌های ROC در تشخیص پوسیدگی‌های عاج و پوسیدگی‌های مینا، نشان داد که فیلم‌ها و تصاویر دیجیتال در تشخیص پوسیدگی‌های عاجی نسبت به تشخیص پوسیدگی‌های مینا از اطمینان بالاتری برخوردارند به نحوی که میانگین سطح زیر منحنی در تشخیص‌های مینا (۰/۵۵) و در تشخیص‌های عاج (۰/۷۷) شده است که این نتیجه در مطالعات دیگری چون مطالعه‌ی Castro و همکاران نیز به دست آمده است (۱۱).

در ادامه، به منظور بررسی میزان تفاوت قدرت تشخیصی

این یافته‌ها با تحقیقات Wenzel و Hintze مبنی بر اینکه رادیوگرافی‌ها در تشخیص پوسیدگی‌های کوچک بین‌دندانی، دقت بالایی ندارند، منطبق است (۱۷).

در کل می‌توان گفت، فیلم‌های Insight، Primax و تصاویر دیجیتالی در تشخیص پوسیدگی‌های طبیعی بین‌دندانی تفاوت معنی‌داری نداشتند، ولی هر سه نوع تصویر در تشخیص پوسیدگی‌های مینایی ضعیف هستند. این مطالعه استفاده از فیلم Insight و تصاویر دیجیتالی به علت کاهش میزان تابش اشعه در درمان‌های دندانپزشکی را پیشنهاد می‌کند.

در تشخیص پوسیدگی‌ها (بدون در نظر گرفتن درجات مختلف آن) در هر دو نوع فیلم و تصاویر دیجیتالی با نتایج حاصل از مقاطع میکروسکوپی مقایسه شد که اختلاف معنی‌داری را نشان نداد. اما در مقایسه درجات مختلف پوسیدگی، این اختلاف معنی‌دار بود. وجود تفاوت معنی‌دار در بین مشاهده کنندگان در تشخیص پوسیدگی‌ها با توجه به عمق آنها در مطالعه‌ی Nair MK و Nair UP نیز دیده می‌شود (۲۵).

با توجه به میزان حساسیت و نیز سطوح زیر منحنی پایین هر سه نوع تصویر، می‌توان گفت قدرت تشخیصی هر سه نوع تصویر در تشخیص پوسیدگی‌های بین‌دندانی در این مطالعه پایین است که

References

- 1- Stookey G, Gonzalez C. *Emerging Methods of Caries Diagnosis*. Journal of Dental Education 2001; 65(10):1001-6.
- 2- Gibbs SJ. *Council on Dental Materials and Equipment: Biologic effect of radiation from dental radiography*. JADA 1982; 275-81.
- 3- Geist JR, Brand JW. *Sensitometric comparison of kodak radiographic films*. Dentomaxillofacial Radiography 2001; 30 : 147-52.
- 4- Hintz H, Chrisofferesen L, Wenzel A. *In vitro comparison of kodak ultra-speed, Ektaspeed and Ektaspeed plus, and Agfa M2 comfort dental x-ray films for the detection of caries*. Oral Surg Oral Med Oral Pathol Oral Endod 1996; 81 :240-4.
- 5- Ludlow JB, Abreu M JR. *Performance of a new F-Speed film for caries detection*. Oral Phothol Oral Radiol Endod 2001; 91(3): 381-5.
- 6- Wang A, Monsoar PA, Moule AJ, Basford KE. *A comparison of Kodak ultraspeed and Ektaspeed plus dental x-ray films for detection of dental caries*. Aust Dent J 2002; 47(1): 27-9.
- 7- Langland Oe, langlais RP, Prece JW. *Dental imaging*. 2th ed. Baltimore: Lippincott W&W 2002; chap 11; 259-95.
- 8- Nishikawa K, Shibuya H, Wakoh M, Kuroyanagi K. *Dependency of dose response of five charge-coupled device-based digital intra-oral radiographic systems on tube voltage*. Dentomaxillofacial Radiology 1999;28: 364-7.
- 9- Nair MK, Lullow JB, May KN, Nair UP, Jonson MP, Close JM. *Diagnostic accuracy of intraoral film and direct digital imaging for detection of stimulated recurrent decay*. Oper Dent 2001; 26(3): 223-30.
- 10- Syriopalos K, Sanderink GC, Velders XL, Vanderstelt PF. *Radiographic detection of approximal caries: a comparison of dental films and digital imaging systems*. Dentomaxillofacial Radiology 2000,29:312-8.
- 11- Castro VM, Katz JO, Hardman PK, Glaros AG,

- Spender P. *In vitro comparison of conventional film and direct digital imaging of approximal caries*. Dentomaxillofacial radiology (2007)36:138-42.
- 12- Eorten H, Akarslan ZZ, Topuz O. *The efficiency of three different films and radiovisiography in the detecting aooroximal carious lesion*. Quintessence int 2005;36(1): 65-70.
- 13- Jacobsen JH, Hansen B, Wenzel A, Hintze H. *Ralationship between histological and radiographic caries lesion depth measured in himages from four digital radiography systems*. Caries Res 2004; 38(38):34-8.
- 14- Kurt R, Nackat D, Bernd D, Hoedt B. *In vitro lesion detection on D-, E-, and F-speed radiographic films*. Oral Surg Oral Med Oral Pathol Oral Radiol Endod 2004;97:529-34.
- 15- Waggoner WF, Ashton MS. *Predictability of cavitation based upon radiographic appearance: Comparison of two film types*. Quintessence International 1989; 20:50-60.
- 16- Stooky FK, Gonzalez-Cabezas C. *Emerging methods of caries diagnosis*. J Dent Educ.2001; 65(10):1001-6.
- ۱۷- شهیدی شعله، خجسته پور لیلا، زنگویی بوشهری مریم. تعیین حساسیت و ویژگی فیلم‌های Insight E و گیرنده‌ی RVG Ui100 در تشخیص پوسیدگی‌های میان دندانی. مجله دندانپزشکی دانشگاه علوم پزشکی شیراز، ۱۳۸۳؛ ۹(۵): ۴۴-۵۰.
- 18- Hintze H. *In vitro comparison of D-speed and E-speed film radiography, RVG and visulix digital radiography for the detection of enamel approximal and dentinal occlusal caries*. Caries Res 1994;28(5):366-7.
- 19- Grassl U, Schulze RK. *In vitro perceotion of low-contrast features in digital, film and digitized dental radiographs: a receiver operating characteristic analysis*. Oral Surg Oral Med Oral Pathol 2007;130(5): 694-701.
- 20- Otis LL, Sherman RG. *Assessing the accuracy of caries diagnosis via radiograph Film versus print*. J Am Dent Assos 2005; 136(3):323-30.
- ۲۱- داسون ساندرز. *آمار در پزشکی (بالینی)*. علی اکبر سرافراز، کامران غفارزاده، مشهد، انتشارات علوم پزشکی مشهد. ۱۳۸۶. ۶۰۹-۷۰۹.
- 22- Svenson B, Welander U, Shi X-Q, Stamatakis H, Tronje G. *A sensitomeric comparison of four dental X-ray films and their diagnostic accuracy*. Dentomaxillofacial Radiology 1997; 26:230-35.
- 23- Araujo FA, Castilho JC, Medici F. *Comparison of direct digital and conventional imaging with Ektaspeed plus film and Insight film for the detection of approximal caries*. Am J Dent 2005;18(4):241-4.
- 24- Alkurt MT, Peker I, Bala O. *In vitro comparison of four different dental x-ray films and direct digital radiography for proximal caries detection*. Oper Dent 2007;32(5):504-9.
- 25- Nair UP, Nair MK. *An in vitro evaluationof Kodak Insight and Ektaspeed plus film with a CMOS detector for natural proximal caries; ROC analysis*.Caries Res 2001;35(5):345-9.