

## بررسی پارامترها و قدرت باروری اسپرم در موش‌هایی که طی تکامل جنینی، در معرض تاموکسیفن قرار گرفته‌اند

جعفر سلیمانی راد<sup>۱</sup>، لیلا روشن‌گر<sup>۲</sup>، مرتضی ابوذری پور<sup>۳</sup>، عرفان دانشی<sup>۴\*</sup>

### چکیده

مقدمه: تاموکسیفن یک داروی غیراستروئیدی است که به‌طور عمده در درمان سرطان پستان و همچنین برای تحریک تخمک‌گذاری مورد استفاده قرار می‌گیرد. هدف از بررسی حاضر، مطالعه پارامترهای اسپرم و قدرت باروری اسپرم در موش‌های بالغی است که مادران آن‌ها طی دوره حاملگی تاموکسیفن دریافت کرده است.

روش بررسی: در این مطالعه تجربی ۳۰ سر موش ماده و ۱۵ سر موش نر از نژاد NMRI، برای عمل جفت‌گیری انتخاب شدند. بعد از جفت‌گیری موشهای ماده بصورت تصادفی به دو گروه کنترل و آزمایش تقسیم شدند. در هر گروه ۱۵ موش قرار گرفتند. از روز ۱۳ حاملگی، به مدت هفت روز، موش‌های گروه تجربی، داروی تاموکسیفن را با دوز ۵mg/kg دریافت کردند. بعد از زایمان، نوزادان نر را جدا کرده پس از رسیدن به سن بلوغ (هفته ۸-۶) موش‌های بالغ با روش جابجایی گردنی کشته شدند و بعد از گرفتن اسپرم، پارامترهای اسپرم و قدرت باروری اسپرم بررسی و داده‌ها با استفاده از نرم افزار SPSS و تست آماری t-test تحلیل شدند.

نتایج: مطالعات نشان داد که پارامترهای اسپرم، مورفولوژی اسپرم و قدرت باروری اسپرم‌ها در لوله‌های منی‌ساز تفاوت معنی‌داری داشتند. میانگین تعداد اسپرم‌ها در گروه کنترل  $28/20 \pm 83/50$  میلیون و در گروه آزمایش  $14/14 \pm 60$  میلیون بود و میانگین تعداد اسپرم‌ها در گروه آزمایش نسبت به گروه کنترل کاهش یافته بود که این اختلاف معنی‌دار است ( $P < 0/001$ ). مقایسه آماری تعداد اوسیت‌های تقسیم شده و تخریب شده بدست آمده نشان داد که تفاوت در گروه‌های مختلف از نظر آماری معنی‌دار می‌باشد ( $P < 0/001$ ).

نتیجه‌گیری: نتایج این تحقیق نشان داد که قرارگیری در معرض تاموکسیفن طی دوره تکاملی، می‌تواند باعث تغییرات در تعداد اسپرم‌ها، حرکت و قدرت باروری اسپرم‌ها گردد که در نتیجه می‌تواند منجر به ناباروری در موش نر گردد.

واژه‌های کلیدی: تاموکسیفن، باروری، پارامتر، جنین، تکامل

۱- استاد، گروه علوم تشریح، دانشکده پزشکی، دانشگاه علوم پزشکی تبریز

۲- دانشیار، گروه علوم تشریح، دانشکده پزشکی، دانشگاه علوم پزشکی تبریز

۳،۴- استادیار، گروه علوم تشریح، دانشکده پزشکی، دانشگاه علوم پزشکی کردستان

\* (نویسنده مسئول): تلفن: ۰۹۱۸۸۷۱۳۷۲۱، پست الکترونیکی: daneshi.e@muk.ac.ir

تاریخ پذیرش: ۱۳۹۵/۱۲/۱۹

تاریخ دریافت: ۱۳۹۵/۷/۱۷

## مقدمه

تاموکسیفن سیترات با نام تجاری نولوداکس جزء داروهای ضد سرطان غیراستروئیدی ضد استروژن نوع ۱ محسوب می‌شود که به‌طور عمده در درمان سرطان پستان بکار می‌رود. تاموکسیفن اثرات خود را از طریق اتصال به گیرنده‌ای استروژنی یا اینکه به‌طور رقابتی با بلوکه کردن گیرنده‌ای استروژنی اعمال می‌کند (۱). تاموکسیفن سیترات به عنوان تنها عامل انتخابی پیشگیری کننده و درمانی، در بدخیمی‌های وابسته به هورمون در پستان، مورد مصرف قرار می‌گیرد (۲). داروهای ضد استروژنی از قبیل کلومیفن و تاموکسیفن، برای درمان اولیگواسپرمی و آزاواسپرمی ناشناخته نیز، تجویز می‌گردند (۳). این دارو، به‌طور رقابتی گیرنده‌های استروژنی را با اثر مختلط آگونیستی - آنتاگونیستی، اثر می‌کند. آنتاگونیست‌های استروژنی نوع I، به‌طور نسبی عمل آگونیست‌ها را مهار کرده اما بنا بر خواص آگونیستی خود همچنین برخی از پاسخ‌های استروژنیک را نیز القاء می‌کنند. بروز این اثرات متنوع، بستگی به نوع گونه (جاندار)، عضو، بافت و سلول مورد بررسی قرار دارند (۴). با توجه به امکان نقش استروژن در روند اسپرماتوژنز (۵) و مکانیسم عملکرد تاموکسیفن به عنوان آنتی استروژن به نظر می‌رسد باعث ایجاد اختلال در مورفولوژی اسپرم و ذخیره اسپرم شده و باعث کاهش باروری طی دوره بلوغ گردد (۶).

بسیاری از محققین معتقدند که تاموکسیفن دارای اثراتی بر عملکرد نهایی غدد جنسی، شمارش اسپرم و نتایج حاملگی دارد (۷). در مطالعه‌ای، در سال ۱۹۹۸ ثابت کردند که تاموکسیفن، سطح تستسترون را کاهش داده و اپیتلیوم لوله‌های منی‌ساز را تخریب می‌کند (۸). عریان و همکاران در سال ۸۷ با تأثیر تاموکسیفن بر بیضه رت‌ها به این نتیجه رسیدند که این دارو باعث کاهش ضخامت لایه اپی‌تلیال و کاهش سلول‌های اسپرماتوگونی، A اسپرماتوگونی B، اسپرماتوسیت، اسپرماتید، اسپرم و لایدیگ می‌شود (۹).

اطلاعات متضادی در مقالات مربوط به کیفیت مایع منی در نتیجه درمان با داروهای ضد استروژنی در انسان موجود است (۱۰). با وجود افزایش اثربخشی آندروژن در بیضه، این دارو

موجب اختلال اپی تلیوم مجاری منی‌ساز، القاء سلول‌های چند هسته‌ای و افزایش تعداد اسپرماتوزوهای با اشکال غیرطبیعی می‌گردد (۱۱).

در مطالعات مشابهی Rai و همکاران گزارش دادند که تاموکسیفن با یک الگوی وابسته به دوز موجب افزایش تعداد اسپرم‌های غیرطبیعی در موش می‌شود (۱۲). در مطالعه‌ای Corrada و همکاران، به بررسی اثرات تاموکسیفن بر روی پارامترهای بیضه، پروستات و مایع منی در سگ‌هایی که مبتلا به هایپرپلازی پروستات بودند پرداختند. در این پژوهش، دوز ۲/۵ میلی‌گرم تاموکسیفن به شکل داخل صفاقی برای مدت ۲۸ روز به حیوانات تجویز گردید. نتایج نشان داد، این دارو به‌طور معنی‌داری موجب کاهش اندازه بیضه و میزان مایع منی می‌گردد و حجم پروستات و غلظت‌های تستسترون را نیز به‌طور معنی‌داری کاهش می‌دهد (۴).

طبق مطالعات انجام شده توسط آقای دائل و همکاران که تأثیرات مشخص و معین تاموکسیفن را بر کیفیت اسپرم و میزان باروری آن‌ها بررسی کردند؛ که طبق نتایج حاصله تزریق داروی تاموکسین با مقدار 4/0 mg/kg بر رت‌های نر، تعداد اسپرم و میزان تحرک آن‌ها را تغییر داد؛ که باعث اثرات منفی بر اسپرماتوژنز و تخریب اسپرماتیدها می‌شود. اثرات منفی و زیان‌آور تاموکسیفن بر بیضه‌ها و اسپرماتوژنز توسط محققان دیگری هم گزارش شده است (۱۳). تخریب DNA در اسپرماتید مریض‌هایی که طی دوره‌های طولانی تحت اثر تاموکسیفن قرار گرفته‌اند مشاهده شده است (۱۴). تاموکسیفن که باعث کاهش اسپرم و تحرک کمتر اسپرم در اپی دیدیم می‌شود و می‌تواند قدرت باروری را کاهش دهد (۱۵).

تاموکسیفن سیترات به عنوان تنها عامل انتخابی پیشگیری کننده و درمانی، در بدخیمی‌های وابسته به هورمون در پستان، مورد مصرف قرار می‌گیرد (۱۶). تاموکسیفن می‌تواند باعث کاهش قدرت اسپرم، کاهش LH، تستسترون و تغییر صفات ثانویه جنسی نیز بشود (۱۷). باید متذکر شد که درمان نوزادان موش‌ها و موش‌های صحرایی ماده با مشتقات ۳ فنیل اتیلن از

قدرت باروری اسپرم دم اپی دیدیم و ابتدای دفران را جدا کرده و آن را در ۳-۱ سی سی محیط کشت HTF قرار داده و با تیغه بیستوری جهت خروج اسپرم‌ها نمونه‌ها را برش زدیم. بعد از گرفتن اسپرم‌ها جهت بررسی پارامترها با استفاده از لام نئوبار و در ۵ میدان مختلف و در هر میدان تعداد اسپرم‌ها، تحرک کلی اسپرم‌ها، مورفولوژی و انواع حرکت اسپرم (سریع، آهسته، درجا) با میکروسکوپ نوری در گروه‌های مختلف بررسی شد (۲۰).

برای بررسی قدرت باروری اسپرم، جهت گرفتن اسپرم‌های فعال اول swim up نمونه‌ها به مدت یک ساعت انجام شد، بعد از این مرحله اسپرم‌های فعال و قوی را در مجاورت تخمک‌های آماده جهت انجام IVF قرار دادیم برای بررسی، نمونه‌ها را در زمان ۲۴-۴۸ و ۷۲ ساعت مورد مطالعه قرار گرفتند. با استفاده از نرم‌افزار SPSS و تست آماری t-test و سطح معنی‌دار کمتر ( $P < 0/001$ ) در نظر گرفته شد. قبل از تجزیه و تحلیل داده‌ها تست نرمال بودن و یکنواختی واریانس آن‌ها انجام شد و بعد از اطمینان از توزیع نرمال داده‌ها نسبت به تجزیه و تحلیل آن‌ها اقدام گردید. مقایسه بین پارامترهای اسپرم و قدرت باروری اسپرم بین گروه‌های کنترل و آزمایش صورت گرفت.

### نتایج

نتایج حاصل از بررسی پارامترهای اسپرم از نظر تعداد، تحرک کلی، انواع حرکت‌های اسپرم (سریع، آرام، درجا) و مورفولوژی اسپرم نشان داد که:

تعداد اسپرم:

جهت تعیین تعداد اسپرم‌ها، با استفاده از لام نئوبار در ۵ میدان مختلف میکروسکوپ نوری در هر موش مورد شمارش قرار گرفتند. میانگین تعداد اسپرم‌ها در گروه کنترل  $28/20 \pm 83/50$  میلیون و میانگین تعداد اسپرم‌ها در گروه آزمایش  $14/14 \pm 60$  میلیون است. اختلاف میانگین تعداد سلول‌های اسپرم در گروه کنترل و گروه آزمایش معنی‌دار است و میانگین تعداد اسپرم‌ها در گروه آزمایش نسبت به گروه کنترل کاهش یافته است ( $P < 0/001$ ).

تعداد اسپرم‌های متحرک:

جمله تاموکسیفن، کلوماید (Clomid) و نافوکسیدین (Nafoxidine) موجب بروز نقایصی در تکامل مجاری تناسلی می‌گردد، درست مانند آنچه که در زمان مواجهه با استروژن‌های اگزوزن رخ می‌دهد (۱۸). خیلی از خانم‌هایی که با تاموکسیفن درمان می‌گردند، در سن باروری قرار دارند هدف از بررسی حاضر، مطالعه پارامترهای اسپرم و میزان قدرت باروری اسپرم در موش‌های نر بالغی است که مادران آن‌ها طی دوره بارداری تاموکسیفن دریافت کرده‌اند.

### روش بررسی

در این مطالعه که از نوع تجربی بود، موش‌های شش تا هشت هفته‌ای نژاد NMRI با میانگین وزن ۲۵ گرم که از حیوان خانه دانشگاه علوم پزشکی تبریز تهیه شده بودند مورد مطالعه قرار گرفتند. به منظور عادت به شرایط محیطی، به مدت ۲ هفته در حیوان خانه بخش بافت‌شناسی دانشکده پزشکی، در شرایط طبیعی از نظر جایگاه، تغذیه، نور (۱۲ ساعت تاریکی و ۱۲ ساعت روشنایی) و دمای استاندارد نگهداری شدند. برای انجام آزمایش، موش‌ها به‌طور تصادفی به دو گروه کنترل و تجربی تقسیم شدند که ۱۵ موش در هر گروه وجود داشت. موش‌های بالغ جهت انجام جفت‌گیری، به صورت ۲ موش ماده بالغ با ۱ موش نر بالغ در یک قفس قرار داده شدند. مشاهده پلاک واژینال (vaginal plaque) در صبح روز بعد به عنوان اولین روز حاملگی محسوب گردید. از روز ۱۳ حاملگی، به مدت ۷ روز به موش‌ها،  $5\text{mg/kg}$  تاموکسیفن به صورت داخل صفاقی (IP) تزریق شد (۱۹). تاموکسیفن مورد استفاده در این آزمایش به صورت قرص‌های  $10\text{mg}$  بود که از شرکت داروسازی ایران هورمون تهیه شده بودند این دارو در  $10\text{cc}$  نرمال سالین حل شده بودند و میزان تزریق در هر موش  $0/1\text{cc}$  بود. بعد از تولد، نوزادان ماده و نر از هم جدا شده و تا دوره بلوغ در شرایط طبیعی از نظر جایگاه، تغذیه، نور (۱۲ ساعت تاریکی و ۱۲ ساعت روشنایی) و دمای استاندارد تحت مراقبت قرار گرفتند. پس از رسیدن به سن بلوغ (هفته ۸-۶) موش‌ها را به طریق جداسازی مهره‌های گردنی قربانی کرده و پس از باز کردن شکم، جهت گرفتن اسپرم برای بررسی پارامترهای اسپرم و

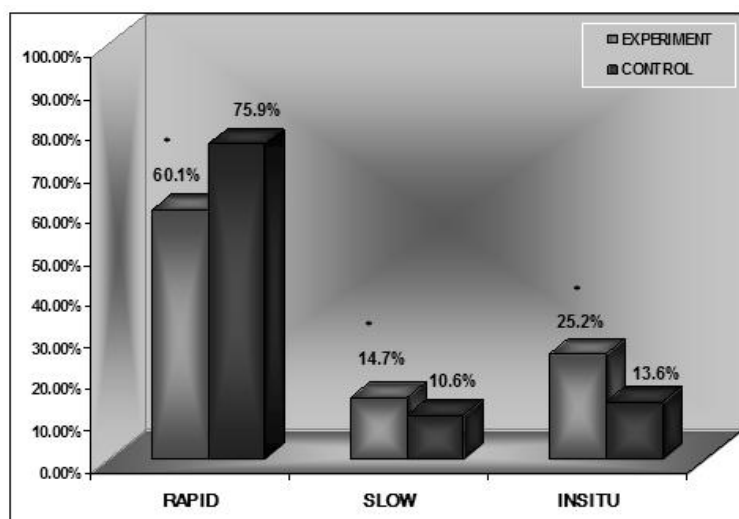
درصد اسپرم‌های با حرکت سریع در گروه آزمایش نسبت به گروه کنترل کاهش یافته بود و این کاهش معنی‌دار است ( $P < 0.001$ ) (نمودار ۱).

درصد اسپرم‌های با حرکت آهسته در گروه کنترل ۱۰/۶ درصد و در گروه آزمایش ۱۴/۷ درصد بود. درصد اسپرم‌های با حرکت درجا در گروه کنترل ۱۳/۶ درصد و در گروه آزمایش ۲۵/۲ درصد بود نمودارهای تجزیه و تحلیل آماری نشان دهنده آن بود که درصد اسپرم‌های با حرکت کند و درجا در گروه آزمایش نسبت به گروه کنترل بیشتر دیده می‌شدند و این اختلافها از نظر آماری معنی‌دار می‌باشند ( $P < 0.001$ ) (نمودار ۱).

از نظر حرکت اسپرم‌ها، درصد تعداد اسپرم‌های متحرک در گروه کنترل ۷۱/۵ درصد و در گروه آزمایش ۶۰/۲ درصد بود. تجزیه و تحلیل آماری نشان دهنده آن بود که درصد تعداد اسپرم‌های متحرک در گروه آزمایش نسبت به گروه کنترل به‌طور معنی‌داری کاهش یافته بود ( $p < 0.001$ ) درجه‌بندی حرکت اسپرم‌ها:

حرکت اسپرم‌ها در سه حالت سریع، آرام و درجا مورد بررسی قرار گرفت.

درصد اسپرم‌های با حرکت سریع گروه کنترل ۷۵/۹ درصد بود ولی این میزان در گروه آزمایش به ۶۰/۱ درصد کاهش یافته بود. مقایسه آماری ارقام به دست آمده نشان داد که



نمودار ۱: میانگین درصد اسپرم‌های دارای حرکت‌های سریع، آرام، درجا در دو گروه کنترل و آزمایش. \* مقایسه با گروه کنترل را نشان می‌دهد.

گروه اول: موش‌های نر و ماده‌ای که هیچ دارویی دریافت نکرده بودند و به عنوان گروه کنترل نام‌گذاری شده‌اند. گروه دوم: موش‌های نر و ماده‌ای که هر دو تاموکسیفن دریافت کرده بودند و به عنوان گروه آزمایش نام‌گذاری شده‌اند. گروه سوم: موش‌های نر، داروی تاموکسیفن دریافت کرده بودند ولی موش‌های ماده، هیچ دارویی دریافت نکرده بودند. نتایج حاصل بر اساس اطلاعات به دست آمده از محیط‌های کشت در باروری آزمایشگاهی ملاحظه گردید که در گروه ۱ که اسپرم‌ها و تخمک‌ها از گروه کنترل بودند از تعداد ۱۲۰ اووسیت

مورفولوژی اسپرم‌ها:

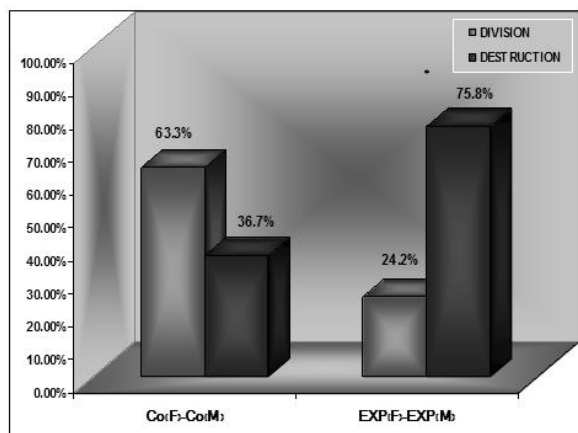
از نظر مورفولوژی، درصد اسپرم‌های دارای مورفولوژی غیرطبیعی در گروه کنترل ۴۷/۷ درصد و در گروه آزمایش ۵۲/۳ درصد بود. مقایسه آماری ارقام به دست آمده نشان داد که تفاوت در دو گروه از نظر آماری معنی‌دار است ( $P < 0.001$ ).

نتایج مطالعات بررسی قابلیت باروری در باروری آزمایشگاهی (IVF):

لازم به ذکر است که گروه‌های مورد مطالعه در ۴ دسته تقسیم‌بندی شده‌اند که شامل:

۴۴ بوده است (تصویر ۲ و ۱) (نمودار ۲).

کشت داده شده رویان‌های تشکیل شده در محیط کشت بعد از ۷۲ ساعت (۶۳/۳ درصد) و تخم‌های تخریب شده (۳۶/۷۶)

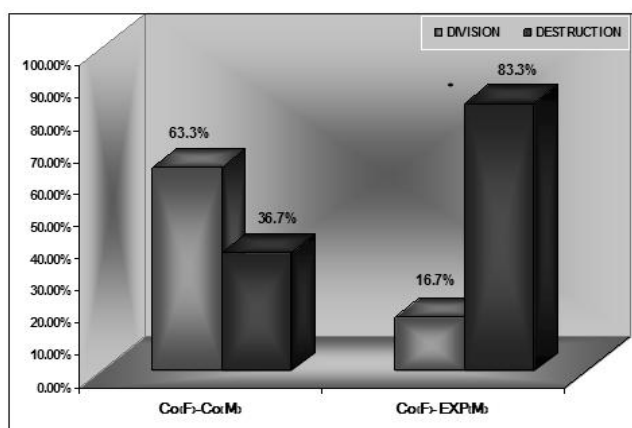


نمودار ۲: مقایسه تعداد اووسیت‌های تقسیم شده و تخریب شده گروه کنترل (ماده) با کنترل (نر) و آزمایش (ماده) با آزمایش (نر).  
\*مقایسه با گروه کنترل را نشان می‌دهد.

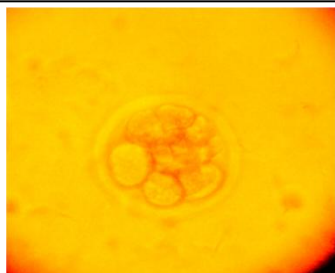
شده (۱۶/۷ درصد) و ۲۰ تخم‌های تخریب شده (۸۳/۳ درصد) ۱۰۰ بوده است (نمودار ۳).

مقایسه آماری تعداد اووسیت‌های تقسیم شده و تخریب شده به دست آمده نشان داد که تفاوت در گروه‌های مختلف از نظر آماری معنی‌دار است ( $P < 0.001$ ).

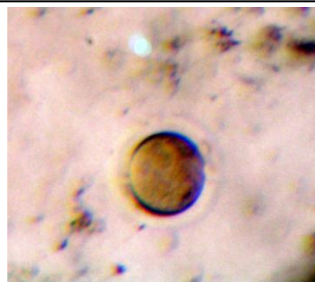
در گروه ۲ که اسپرم‌ها و تخمک‌ها از گروه آزمایش بودند از تعداد ۱۲۰ اووسیت کشت داده شده برای IVF رویان‌های تشکیل شده (۲۴/۲ درصد) و اووسیت‌های تخریب شده (۷۵/۸ درصد) ۹۱ بوده است (تصویر ۴ و ۳) (نمودار ۲).  
در گروه ۳ که اسپرم‌ها از گروه آزمایش بودند از ۱۲۰ اووسیت کشت داده شده در محیط کشت رویان‌های تشکیل



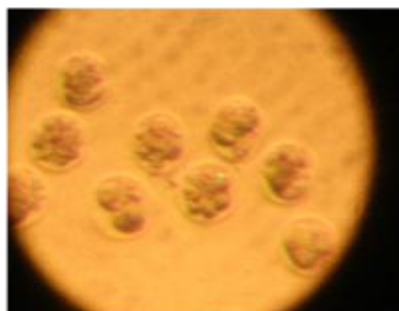نمودار ۳: مقایسه تعداد اووسیت‌های تقسیم شده و تخریب شده در دو گروه کنترل (ماده) با کنترل (نر) و کنترل (ماده) با آزمایش (نر).  
\*مقایسه با گروه کنترل را نشان می‌دهد.



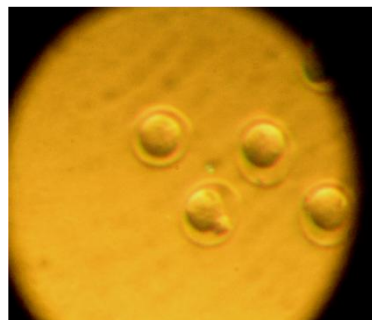تصویر ۲: فتومیکروگرافی از رویان تشکیل شده در گروه کنترل



تصویر ۱: فتومیکروگرافی از اووسیت تخریب شده در گروه کنترل



تصویر ۴: فتومیکروگرافی از رویان‌های تشکیل شده در گروه آزمایش



تصویر ۳: فتو میکروگرافی از اووسیت تخریب شده در گروه آزمایش

### بحث

قدرت باروری آن مورد بررسی قرار گیرد؛ که نتیجه تحقیق نشان داد که این دارو باعث کاهش تعداد اسپرم‌ها، کاهش اسپرم‌های متحرک، افزایش تعداد اسپرم‌های غیرطبیعی و باعث کاهش قدرت باروری اسپرم می‌شود این مطالعه با نتایج به دست آمده از تحقیقات آقای روبن و همکاران مطابقت داشت. آن‌ها ثابت کردند که کیفیت پارامترها و قدرت باروری اسپرم در رت‌هایی که تاموکسیفن را دریافت کرده‌اند به نسبت گروه کنترل کمتر بوده است. همچنین رت‌های ماده‌ای که توسط رت‌های نر دارو گرفته حامله شده‌اند دارای مشکلاتی در قبل و بعد از لانه‌گزینی هستند یا نوزادان کم وزن‌تر یا کوچک‌تر از حد معمول را متولد کرده‌اند آن‌ها همچنین نشان دادند که این دارو باعث تغییر اساسی در اندازه اسپرم و تراکم اسپرم می‌شود همچنین تعداد سلول‌های زایا در گروه دارو گرفته نسبت به گروه کنترل کاهش یافته بود، اسپرم‌های متحرک و اسپرم‌های با حرکت سریع در گروه آزمایش کمتر از گروه کنترل بود و اسپرم‌هایی با حرکات در جا و کند در گروه آزمایش بیشتر از

تاموکسیفن به عنوان یک داروی آنتی‌استروژن غیر استروئیدی است که در درمان خیلی از موارد پاتولوژیک از آن استفاده می‌شود (۲۱) استروژن نقشی مرکزی در سیستم تناسلی مردانه دارد (۲۲) و نقش اصلی آن در مردها تنظیم اسپرماتوژنز و همچنین تنظیمات ترشحي گونادوتروپین می‌باشد (۲۳). علاوه بر آن حضور رسپتورهای استروژن در اسپرم‌ها هم اخیراً مشاهده شده است (۲۴). داروهای ضد سرطان است که با مکانیسم‌های مختلفی با اثر بر روند تقسیمات سلولی در لوله‌های منی‌ساز، در نهایت باعث ایجاد آزواسپرمی و ناباروری می‌گردند (۲۵). بسیاری از محققین معتقدند که تاموکسیفن اثراتی بر عملکرد نهایی غدد جنسی، شمارش اسپرم و نتایج حاملگی دارد (۲۶). از طرف دیگر طبق آزمایش‌های مختلف بر روی افراد مذکری که تاموکسیفن را جهت درمان نازایی استفاده می‌کردند، هیچ اثر مثبت و سودمندی برای درمان نازایی آن‌ها مشاهده نشد (۲۷). در این مطالعه سعی شده است اثرات این دارو بر پارامترهای اسپرم و

می‌دهد، کاهش حجم سیمن، کاهش مشخص در تحرک و مقدار اسپرم و افزایش اسپرم‌های غیرطبیعی دیده شد. تاموکسیفن باعث کاهش قدرت اسپرم، کاهش LH، تستسترون و تغییر صفات ثانویه جنسی نیز بشود (۱۷). در این مطالعه قدرت باروری اسپرم و پارامترهای اسپرم مورد ارزیابی قرار گرفت که به دلیل محدودیت زمانی اندازه‌گیری هورمون‌ها انجام نشد که پیشنهاد می‌شود، برای اطلاع دقیق از اثرات تاموکسیفن بر اسپرماتوژنز و پی بردن به مکانیسم عمل آن پیشنهاد می‌گردد که هورمون تستسترون و هورمون‌های گونادوتروپین اندازه‌گیری و اپی تیلیوم اسپرماتوژنیک با میکروسکوپ الکترونی مورد بررسی قرار گیرد.

#### نتیجه‌گیری

مصرف داروی تاموکسیفن در طی دوران تکاملی، می‌تواند پارامترهای اسپرم را دستخوش تغییر کرده و باعث کاهش قدرت باروری اسپرم گردد.

#### سپاسگزاری

بودجه این تحقیق که حاصل یک پایان‌نامه کارشناسی ارشد است، از محل اعتبارات پژوهشی دانشگاه علوم پزشکی تبریز تأمین شده است که بدین وسیله از مسئولین محترم قردانی می‌شود.

سلول‌های زایای گروه کنترل بود و اسپرم‌های غیرطبیعی در گروه آزمایش بیشتر از گروه کنترل بود (۱۵). با توجه به مطالعات انجام شده توسط آقای دسوزا و همکاران نشان دادند که تاموکسیفن باعث ایجاد تغییراتی در لوله‌های سمینی فرس می‌شود که یک عامل القایی جهت تخریب سلول‌های سرتولی هستند (۲۸). آقای دانل و همکاران، تاثیرات تاموکسیفن را بر روی کیفیت و میزان باروری اسپرم، بررسی کردند. طبق نتایج حاصله، تزریق داروی تاموکسیفن با دوز 4mg/kg به رت‌های نر، تعداد اسپرم و میزان تحرک آن‌ها را تغییر داد و باعث اثرات منفی بر اسپرماتوژنز و تخریب اسپرماتیدها گردید (۱۳). آقای Adeoya و همکاران با انکوبه کردن ۳۰ دقیقه‌ای اسپرم موش با استروژن‌های محیطی و ۱۷ بتا استروژن نشان داد که این هورمون‌ها سبب تغییر در موتیلیتی اسپرم همچنین باعث تغییر ترکیبات پلاسمایی اسپرم می‌شود که می‌تواند متابولیسم اسپرم را تغییر دهد (۲۹). با توجه به مطالعات انجام شده در مورد تجویز تاموکسیفن به مریض‌هایی که برای درمان اولیگو آزواسپرمی به مدت ۴ سال هیچ بهبودی در تحرک اسپرم و تغییری در حجم مایع سیمن مشاهده نشد و هیچ پیشرفتی در افزایش میزان حاملگی دیده نشد (۳۰). Gill و همکاران نشان دادند که با مصرف تاموکسیفن بیضه‌ها قوام خودش را از دست

#### References:

1. Mukhtar A, Varsha P, Jyoti Ci, Nafisa B, Priyanka P, Manjeet K. *Estradiol affects androgen binding protein expression and fertilizing ability of spermatozoa in adult male rates*. Mol Cell Endocrinol 2006; 13: 253.
2. Mandlekar S, Kong A. *Mechanisms of tamoxifen-induced apoptosis*. Apoptosis 2001; 6: 469-77.
3. Jungwirth A, Giwercman A, Tournaye H, Diemer T, Kopa Z, Dohle G, et al. *Working Group on Male Infertility*. Eur Urol 2012; 62(2): 324-32.
4. Corrada Y, Arias D, Spaini E, Fava F, Gobello C. *Effect of tamoxifen citrate on reproductive parameters of male dogs*. Theriogenology 2004; 61(7): 1327-41.
5. Chen Y, Jefferson WN, Newbold RR, Padilla-Banks E, Pepling ME. *Estradiol Uprogesteron and geniste inhibit oocyte break down and primordial follicle assembly in the neonatal mouse ovary in vitro and in vivo*. Endocrinology 2007; 148(8): 3580-90.

6. Engin D, Yusuf N, Serap I, Murat A. *The effect of Tamoxifen on the Neonate Development of Rate penis*. Medical Science 1998; 15: 375-82.
7. Noci I, Chelo E, Saltarelli O, Donati cori G, Scarselli G. *Tamoxifen and oligospermia*. Arch Androl 1985; 15: 83-8.
8. Gopalkrishnan K, Gill-Sharma MK, Balasinor N, Padwal V, D'Souza S, Parte P, et al. *Tamoxifen-induced light and electron microscopic changes in the rat testicular morphology and serum hormonal profile of reproductive hormones*. Contraception 1998; 57(4): 261-69.
9. Oryan S, Parivar K, Aslerousta M. *Effect of tamoxifen on histological structure of testis in adult male Wistar rats*. Medical Sciences 2008; 18(2): 81-84
10. Chua ME, Escusa KG, Luna S, Tapia LC, Dofitas B, Morales M. *Revisiting oestrogen antagonists (clomiphene or tamoxifen) as medical empiric therapy for idiopathic male infertility: a meta-analysis*. Andrology 2013; 1(5): 749-57.
11. Souza D, Urban J. *Tamoxifen induced multinucleated cells (symplasts) and distortion of seminiferous tubules in rat testis*. Asian J Andro 2003; 5(3): 217-20.
12. Rai SP, Vijayalaxmi KK. *Tamoxifen citrate induced sperm shape abnormalities in the in vivo mouse*. Mutat Res 2001; 492(1): 1-6.
13. O'Donnell L, Robertson K, Jones M, Simpson E. *Estrogen and spermatogenesis*. Endocr Rev 2001; 22: 289-318.
14. Hard G, Iatropoulos M, Jordan K, Radi L, Kaltenberg O, Imondi A, et al. *Major difference in the hepato carcinogenicity and DNA adduct forming ability between to reminfen and tamoxifen in female*. Cancer Res 1993; 53: 4534-41.
15. Ruben D, Motrich. *Effect of tamoxifen treatment on the semen quality and fertility of the male rat*. Reproductive Biology 2001; 88: 452-61.
16. Nergiz Y, Akku M. *Effects of Unilateral and Bilateral Epididymectomy on Testes of Rats*. Dicle Týp Dergisi 2007; 1: 48-52.
17. Gill-Sharma M, Gopalkrishnan N, Balasinor P, Parte S, Jayaraman S, Juneja HS. *Effects of tamoxifen on the fertility of male rats*. J Reprod Fertil 1993; 99: 395-402.
18. Piotr B, Wrona Z, Krakowski L, Brodzki A. *Influnce of tamoxifen on sexual impulse and semen biological values in male dug*. Bull Vet Inst Pulawy 2007; 51(3): 383-91.
19. Soleimani Rad J, Roshangar L, Hassan pour S. *Fertilization capacity of ovum in mice exposed to tamoxifen during emberyonic development*. Pharmaceutical Sci J Faculty of Pharmacy 2011; 17(1): 43-8.
20. Khaki A, Peyrovi T. *Effect of ciprofloxacin on caudal epididymis sperm quality and apoptosis*. Urmia Med J 2008; 19(1): 29-35.



21. Vandekerckhove P, Lilford R, Vail A, Hughes E. *Clomiphene or tamoxifen for idiopathic oligo/as then spermia*. Cochrane Database Syst Rev 2000; 2: 151.
22. Carreau S, de Vienne C, Galeraud-Denis I. *Aromatase and estrogens in man reproduction: a review and latest advances*. Adv Med Sci 2008; 53(5): 139-44.
23. Ramaswamy S, Weinbauer GF. *Endocrine control of spermatogenesis: Role of FSH and LH/ testosterone*. Spermatogenesis 2014; 4(2): e996025.
24. Selva DM, Tirado O, Toran N, Suarez-Quian C, Reventos J, Munell F. Estrogen Receptor  $\beta$  Expression and Apoptosis of Spermatocytes of Mice Overexpressing a Rat Androgen-Binding Protein Transgene. Biology of Reproduction 2004; 71: 1461-8.
25. Howell SJ, Shalet SM. *Spermatogenesis after cancer treatment: damage and recovery*. J Natl Cancer Inst Monogr 2005; 34: 12-17.
26. Ruben D, Andres A, Virginia E. *Effect of tamoxifen treatment on the semen quality and fertility of the male rat*. Reproductive Biology 2006; (2): 452-61.
27. Furr B, Jordan V. *The pharmacology and clinical uses of tamoxifen*. Pharmacol Ther 1984; 2: 127-205.
28. D'Souza. Tamoxifen induced multinucleated cells (symplasts) and distortion of seminiferous tubules in rat testis. Asian J Androl 2003; 5: 217-20.
29. Adeoya-Osiguwa SA, Markoulaki S, Pocock V, Milligan S, Fraser LR. *17 beta-Estradiol and environmental estrogens significantly affect mammalian sperm function*. Hum Reprod 2003; 18: 100-7.
30. Breznik R, Borko E. *Effectiveness of Anti estrogens in Infertile Men*. Arch of Andrology 1993; 31: 43-48.

## Study of Sperm Parameters and Sperm Fertility in Mice were Exposed to Tamoxifen during Embryonic Development

Jafar Soleimanirad<sup>1</sup>, Leila Roshangar<sup>2</sup>, Morteza Abouzaripour<sup>3</sup>, Erfan Daneshi<sup>\*4</sup>

<sup>1,2</sup> Department of Anatomy and Histology, School of Medicine, Tabriz University of Medical Sciences, Tabriz, Iran

<sup>3,4</sup> Department of Anatomy and Histology, School of Medicine, Kurdistan University of Medical Sciences, Kurdistan, Iran

Received: 8 Oct 2016

Accepted: 9 Mar 2017

### Abstract

**Introduction:** Tamoxifen is steroidal drug, which mainly treats breast cancer and also used to stimulate ovulation. The purpose of the present study was the evaluation of sperm parameters and fertility of mice whose mothers had received tamoxifen during pregnancy.

**Methods:** In this study, 30 female and 15 male mice of NMRI were selected for mating. After mating female mice were randomly divided into two groups, the first group (control) and second group (experimental). All of which contained 15 mice. From the day 13<sup>th</sup> day of pregnancy, experimental group has received tamoxifen with the dosage of 5 mg/kg for 7 days. After childbirth of the mated mice, male infants were selected. After reaching the age of puberty (6-8Weeks), adult mice were sacrificed by the cervical dislocation. After take sperm, sperm parameters (count, normality and motility), and sperm fertility was performed. In this study SPSS software and statistical t-test was used ( $p < 0.001$ ).

**Results:** Studies showed that sperm parameters and sperm fertilization were significantly different. The number of sperm in the control group was  $83.50 \pm 28.20$  million, and in the experimental group was  $60 \pm 14.14$  million. There was a decrease in average sperm count in the experimental group compared with the control group ( $p < 0.001$ ). Our findings from in vitro fertilization culture media showed that embryos formation and oocyte disruption between control and experimental groups significantly different ( $p < 0.001$ ).

**Conclusion:** The results showed that tamoxifen exposure during development can cause histological changes in the seminiferous tubules, which can lead to infertility.

**Key words:** Tamoxifen; Fertility; Parameter; Embryonic; Development

### This paper should be cited as:

Soleimanirad J, Roshangar L, Abouzaripour M, Daneshi E. Study of Sperm Parameters and Sperm Fertility in Mice were Exposed to Tamoxifen During Embryonic Development. J Shahid Sadoughi Univ Med Sci 2017; 25(2): 101-10.

\*Corresponding author: Tel: 09188713721, email: daneshi.e@muk.ac.ir